

REV LARYNGOL OTOL RHINOL.
2009;130,4:249-254.

CANCEROLOGIE

ARTICLE ORIGINAL

Reconstruction microchirurgicale et prise en charge globale des patients porteurs de cancer ORL : l'importance d'une approche qualité et d'un circuit protocolisé

Microsurgical reconstruction and full management of patients with head and neck cancer: Importance of a quality approach and a circuit protocolisation

Gisquet H.¹
Gangloff P.¹
Graff P.²
Phulpin B.¹
Cortese S.³
Deganello A.⁴
Mastronicola R.¹
Guillemin F.⁵
Verhaeghe J. L.⁵
Dolivet G.¹
(Nancy)

Résumé

Buts : la prise en charge et la reconstruction chirurgicale des cancers ORL restent un challenge. De la première consultation à la chirurgie et la radiothérapie, il est nécessaire de gagner du temps afin d'assurer un traitement optimum et un meilleur taux de survie. **Objectif :** établir une sorte d'approche qualité de la prise en charge des patients porteurs de cancers ORL. 54 patients qui ont bénéficié d'une reconstruction microchirurgicale suite à un cancer ORL ont été inclus dans cette étude entre 1997 et 2006. **Résultats :** plusieurs données ont été étudiées : l'index de masse corporelle (IMC), le stade ASA, l'âge, l'existence d'une radiothérapie pré ou post opératoire, l'expérience du chirurgien ainsi que le nombre de veines de drainage. Le taux de succès se révèle supérieur lorsque plus d'une veine de drainage est suturée au lambeau, pour des patients ayant un IMC > 20. La radiothérapie ne semble pas avoir de répercussion sur la survie du lambeau. **Conclusion :** conformément à la littérature actuelle, le taux de survie de ces patients est meilleur lorsque le temps global de prise en charge est inférieur à 100 jours. Ce délai court n'est possible qu'avec une parfaite organisation de l'équipe médicale et paramédicale. De ce fait, nous proposons d'inclure ces patients dans un circuit de prise en charge protocolisé, ce qui permet de gagner du temps, de mieux informer le patient et d'améliorer le taux de survie.

Mots-clés : Lambeau libre, temps global de prise en charge, cancer ORL, management péri-opératoire, qualité.

Summary

Main of study: Management and surgical reconstruction of head and neck cancers remain a challenge. From the first consultation to surgery and radiotherapy, it is necessary to save time to ensure optimum treatment and better survival rates. **Objective:** To establish a kind of quality approach to the management of patients with head and neck cancers. 54 patients who had microsurgical reconstruction after head and neck cancer were included in this study between 1997 and 2006. **Results :** Multiple data were considered: body mass index (BMI), ASA stage, age, existence of a pre-or postoperative radiotherapy, the surgeon's experience and the number of veins drainage. The success rate is superior when more than one draining vein is sutured to the flap for patients with a BMI > 20. Radiotherapy does not seem to affect the survival of the flap. **Conclusion:** According to current literature, the survival rate of these patients is better when the overall time care is less than 100 days. That period is possible with a perfect organization of the medical and paramedical team. Therefore, we propose to include these patients in a circuit protocolisation care, which saves time, to better inform patients and improve survival rates.

Key-words: Free flap, total time of care, head and neck cancer, peri-operative management, quality.

1. Centre Alexis Vautrin, Unité de Chirurgie cervico-faciale, département de Chirurgie oncologique, Avenue de Bourgogne, Brabois, 54511 Vandœuvre les Nancy Cedex, France.
E-mail: g.dolivet@nancy.fnclcc.fr
2. Centre Alexis Vautrin, Unité de Radiothérapie, Avenue de Bourgogne, Brabois, 54511 Vandœuvre les Nancy Cedex, France.
3. CHU Nancy, Unité de Chirurgie cervico-faciale, Avenue de Strasbourg, 54000 Nancy, France.
4. National Cancer Institute Regina Elena, Unité de Chirurgie cervico-faciale, Rome, Italy.
5. Centre Alexis Vautrin, Département de Chirurgie Oncologique, Avenue de Bourgogne, Brabois, 54511 Vandœuvre les Nancy Cedex, France

Article reçu : 19/11/08

accepté : 19/12/09

INTRODUCTION

La prise en charge des patients atteints de cancers des voies aéro-digestives supérieures reste un challenge pour la chirurgie cervico-faciale. Depuis la première description de lambeaux libres micro anastomosés, de nombreuses améliorations ont été décrites [1, 2]. L'utilisation de lambeaux libres a permis d'améliorer les résultats des reconstructions per-opératoires suite aux exérèses tumorales de la tête et du cou. Ces lambeaux libres repré-

sentent la méthode la plus couramment employée pour la reconstruction de larges defects tissulaires. Du fait de leur souplesse et de leur fiabilité, ils sont devenus la solution de choix dans de nombreux cas.

Le sujet de cette étude est de pouvoir définir comment les paramètres temps d'attente, radiothérapie, temps global de prise en charge et état du patient influencent le taux final de survie et le pronostic des patients présentant des cancers avancés de la tête et du cou qui ont été traités par lambeaux libres micro anastomosés.

Le but principal de cette prise en charge protocolisée est de diminuer les pertes de temps, de diminuer les échecs des lambeaux libres, d'améliorer l'information des patients et le rétablissement des fonctions physiologiques.

PATIENTS ET METHODES

Cette étude rétrospective a été réalisée au sein de l'unité de chirurgie cervico-faciale du centre Alexis Vautrin, Nancy, France.

Cinquante quatre patients (19 femmes et 35 hommes) qui ont bénéficié d'une reconstruction par lambeau libre micro anastomosé pour un cancer de la tête et du

cou ont été inclus dans cette étude entre 1997 et 2006. L'âge moyen est de 57 ans (34-78) à la première consultation. La plupart des patients sont fumeurs (44). Le stade ASA (société américaine d'anesthésistes) est évalué pour chaque patient (I : patient normal ; II : patient avec anomalie systémique modérée ; III : patient avec anomalie systémique sévère ; IV : patient avec anomalie systémique sévère représentant une menace vitale constante ; V : patient moribond dont la survie est improbable sans l'intervention ; VI : Patient déclaré en état de mort cérébrale dont on prélève les organes pour greffe). Il est de I pour 11 patients, II pour 34 et III pour 9. L'index de masse corporelle (IMC) est calculé selon la formule suivante : poids/taille². La valeur obtenue donne l'état nutritionnel du patient : moins de 15 : famine ; de 15 à 18,5 : maigre ; de 18,5 à 25 : corpulence normale ; de 25 à 30 : surpoids ; de 30 à 35 : obésité modérée ; de 35 à 40 : obésité sévère ; plus de 40 : obésité morbide. La médiane de l'IMC est de 23 (16-38), 10 patients ont un IMC inférieur à 20.

Différentes histologies sont retrouvées pour les tumeurs : 42 carcinomes épidermoïdes de l'oropharynx, 2 mélanomes, 6 sarcomes, 2 cylindromes des glandes salivaires, 1 carcinome à cellules de Merckell, 1 carcinome éthmoïdal.

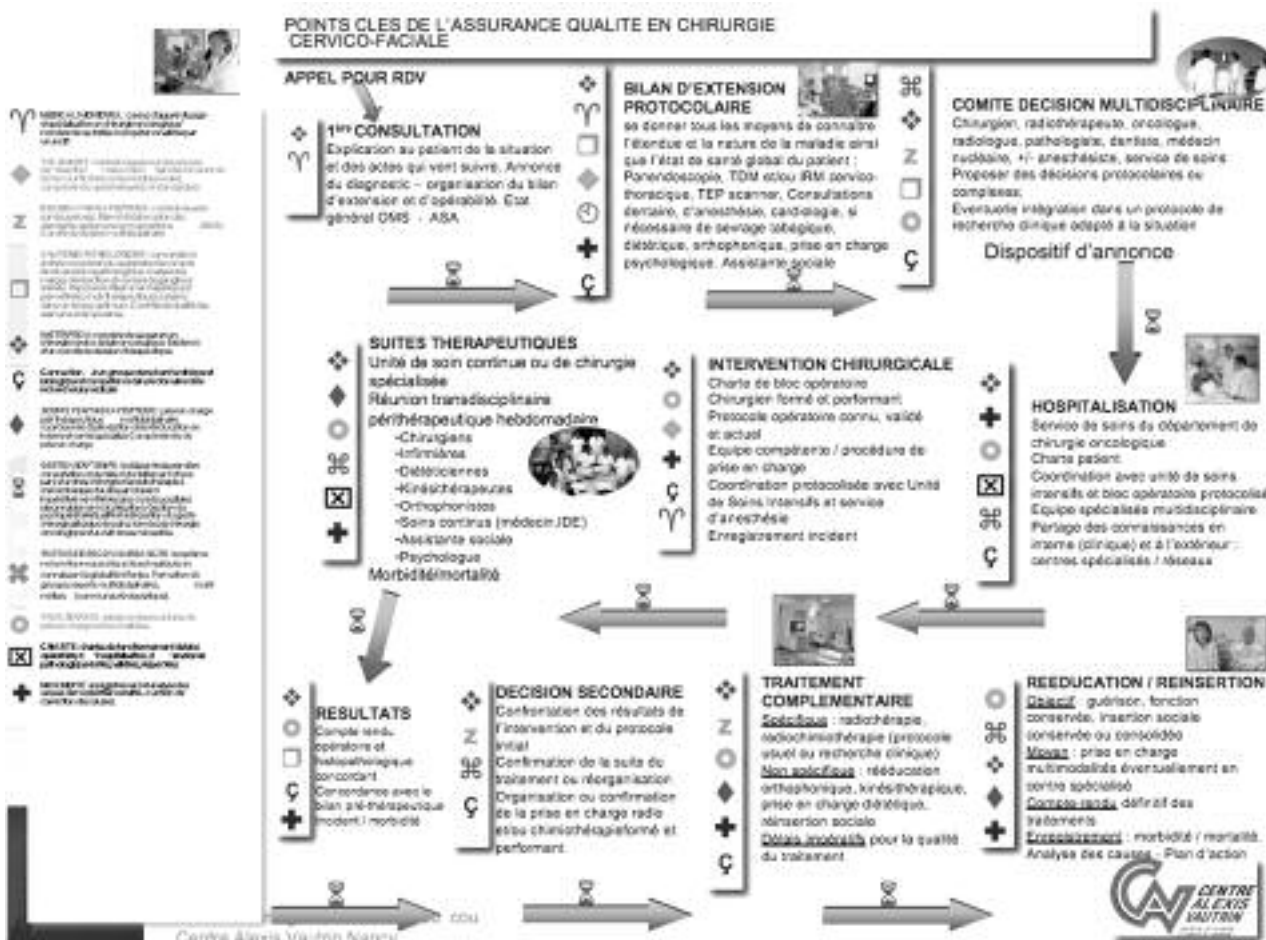


Fig. 1 : Points clés de qualité de la prise en charge des patients ORL.

Dix sept patients ont déjà subi de la radiothérapie pour leurs tumeurs. Trente et un patients ont eu de la radiothérapie en post-opératoire et 6 n'ont pas eu de radiothérapie.

Lorsqu'un patient est prévu pour une chirurgie d'exérèse tumorale associée à une reconstruction immédiate par lambeau libre micro anastomosé, plusieurs examens complémentaires sont nécessaires. La prise en charge est bien protocolisée dans notre département de chirurgie : 2 équipes chirurgicales travaillent ensemble, la première se charge de l'exérèse tumorale et des sutures vasculaires, la deuxième prélève le lambeau libre. Le patient doit donc être examiné par les 2 équipes chirurgicales et bénéficie également de consultations cardiologique, anesthésiologique, dentaire, de doppler des vaisseaux et d'artériographie, d'une radiographie pulmonaire, d'un scanner ORL et thoracique, d'une IRM de la tête et du cou et d'un dentascanner.

Les lambeaux libres utilisés ont été 33 lambeaux libres de l'avant bras (RFFF), 14 lambeaux libres de fibula (FFF) pour des reconstructions mandibulaires, 5 lambeaux libres de grand dorsal (DFF), 1 lambeau libre de jéjunum (JFF), 1 lambeau libre de l'épiploon (EFF) et un lambeau libre infra hyoïdien (IHF). Pour un patient, 2 lambeaux libres ont été réalisés. La taille moyenne de la palette cutanée pour les RFFF était de 54 cm² (25–88). La moyenne du temps d'intervention était de 519 mn (360–900), et la moyenne de clampage vasculaire était de 95 mn (45–160).

Dans 41 cas, un bon drainage du lambeau libre était assuré par au moins 2 veines suturées et une artère.

La radiothérapie post-opératoire a débuté en moyenne 60 jours après la chirurgie (30–180) et a duré 46 jours (30–60). La dose totale délivrée à la tumeur était de 60 Gy en fractions de dose de 2 Gy, tous les ganglions ont été irradiés à une dose de 50 Gy.

En ce qui concerne les patients qui ont eu de la radiothérapie en post-opératoire, l'OTT est de 104 jours (64–240) et le taux de succès était de 82 %. Onze lambeaux ont été perdus. Un patient a refusé d'abord le traitement de radiothérapie qui a dû être retardé de 240 jours. Sans ce patient, la moyenne de l'OTT serait de 98 jours (64–180).

Un patient a refusé la chirurgie mais a finalement changé d'avis après 3 mois. L'échec de 2 lambeaux libres successivement pour le même patient peut être expliqué par un système artériel déficient et un IMC faible (18).

Des récives sont notées pour 17 patients (31 %) et 22 patients sont décédés (40 %).

Nous analysons les échecs des lambeaux libres en suivant différents paramètres : âge des patients, stade ASA, radiothérapie préopératoire, nombre de veines de drainage, IMC et expérience du chirurgien (interventions réalisées avant ou après 2001).

RESULTATS

Les patients qui avaient déjà été irradiés avant la chirurgie (N = 17) ont eu un taux de succès de 82 %, 80 % en cas de radiothérapie post-opératoire et 80 % s'il n'y a pas eu de radiothérapie. Le taux de succès des lambeaux libres est donc identique selon que la radiothérapie a été réalisée en pré ou post-opératoire. Aucune différence significative n'a été mise en évidence dans les cas où les lambeaux libres n'ont pas subi de radiothérapie.

Le nombre de veines de drainage semble essentiel et montre que plus il y a de veines suturées, moins il y a de nécrose des lambeaux. Sur 41 lambeaux pour lesquels 2 veines ou plus ont été suturées, seulement 3 nécroses ont été observées. Quatre nécroses sont notées pour 14 lambeaux libres dans les cas où une seule veine de drainage est suturée (fig. 2).

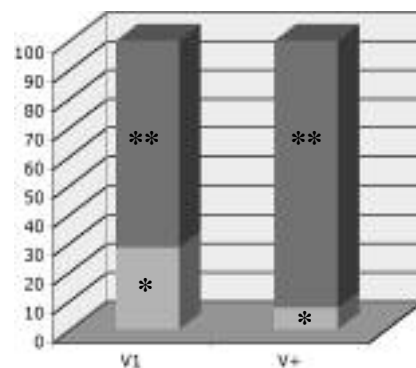


Fig. 2 : Taux de succès selon le nombre de veines de drainage.

V1: un drainage, V+ : drainages multiples.
* : nécrose du lambeau, ** : pas de nécrose.

L'IMC a également une large influence sur le taux de succès : plus d'échecs sont observés pour des patients dénutris. Pour 10 patients qui ont un IMC inférieur à 20, 3 nécroses sont notées et pour 44 patients qui ont un IMC supérieur à 20, 4 nécroses sont notées (fig. 3).

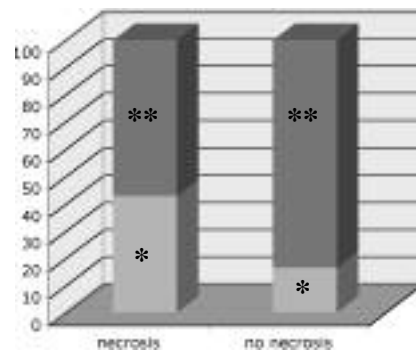


Fig. 3 : Nécrose selon l'index de masse corporelle (IMC). * : BMI > 20, ** : BMI < 20.

Plus l'expérience du chirurgien est importante, moins les complications sont retrouvées. En 2003, l'équipe chirurgicale a réalisé 2 lambeaux libres pour le même patient qui ont tous les 2 échoués. Ce patient avait un IMC de 18 (fig. 4).

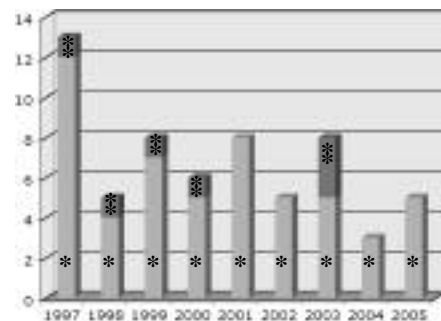


Fig. 4 : Taux de succès selon l'année de prise en charge. * : nombre de lambeaux, ** : nombre de nécroses.

Le nombre de cas n'est pas suffisant pour mettre en évidence une différence significative mais nous avons la conviction qu'il existe plus de récive quand l'OTT est supérieur à 100 jours,




Fig. 5 : Récidive selon le temps global de prise en charge (OTT).

* : récidence, ** : absence de récidence.

un OTT supérieur à 100 jours, 5 ont eu une récidence (fig. 5).

L'âge et le stade ASA n'ont pas d'influence significative sur le taux de succès des lambeaux libres.

DISCUSSION

La méthode de reconstruction idéale suite aux exérèses tumorales de la tête et du cou devrait aboutir à une fermeture stable et durable avec des contours naturels, tout en minimisant la morbidité à la fois au niveau du site donneur et du site receveur. Selon nos résultats et l'étude de la littérature, la reconstruction microchirurgicale a une place de choix dans la chirurgie de reconstruction de la tête et du cou [6, 7].

Historiquement, la réhabilitation et la reconstruction pour ces patients se faisaient à l'aide de lambeaux locaux et régionaux, en particulier les lambeaux deltopectoraux, introduit durant les années 60 et le lambeau de grand pectoral depuis les années 80. Néanmoins, ces lambeaux sont parfois trop épais, peuvent induire des orostomes qui devront être fermés dans un deuxième temps et peuvent provoquer des défauts esthétiques. Le lambeau infra hyoïdien est le lambeau que nous utilisons le plus souvent [8, 9], mais sa taille limitée à 40 cm² ne permet pas de résoudre tous les problèmes de couverture et ne permet pas de reconstruction osseuse. Les techniques de reconstruction microchirurgicales et les lambeaux libres ont été utilisés depuis les années 80, notamment avec le FRFF de Yang [10], le lambeau de fibula en 1979 pour les reconstructions mandibulaires, le lambeau libre d'épiploon de Mc Lean et Buncke décrit en 1972 [11], le lambeau de jéjunum pour reconstruire l'œsophage cervical décrit par Seidenberg et al en 1959 [12].

De nos jours, la reconstruction microchirurgicale pour des défauts importants de la tête et du cou est une méthode tout à fait sûre avec des taux de succès compris entre 92 et 98% et peut être utilisée comme la technique standard pour ce type de reconstruction [13]. La chirurgie au niveau de zones irradiées ou pour des patients âgés ne provoque pas plus de complications [14-16]. La conclusion est identique pour la chimiothérapie [17, 18].

En fait, la combinaison entre les avancées en microchirurgie et en anesthésie ainsi que les améliorations de la prise en charge pré et post-opératoires des patients ont augmenté significativement la limite d'âge pour la réalisation de lambeaux libres chez les patients âgés [14].

Malgré les opinions pessimistes concernant les patients âgés qui ont de faibles capacités de cicatrisation et de rétablissement, les lambeaux libres présentent la particularité de permettre le transfert de tissus bien vascularisés au niveau du defect en une seule procédure chirurgicale qui est sûre. Cela permet incontestablement une amélioration de la qualité de vie des patients. L'âge seul ne doit donc plus être considéré comme une contre-indication ou un facteur de risque à la réalisation de lambeaux libres. En effet, les complications notées chez les patients âgés ne sont pas significativement plus fréquentes que chez des patients plus jeunes.

Jones et al [19] ont rapporté leur expérience de 305 lambeaux libres afin de reconstruire des défauts de la tête et du cou. La radiothérapie pré-opératoire n'a pas contre-indiqué la reconstruction microchirurgicale de la tête et du cou et n'as pas augmenté l'incidence de thromboses vasculaires. Mulholland et al [20] ont comparé la survie de lambeaux libres au niveau de 226 reconstructions de la tête et du cou irradiées et de 108 reconstructions non irradiées. Le taux d'échec pour les lambeaux irradiés (3 %) ne diffère pas significativement de celui des lambeaux non irradiés (2,9 %) [17, 21, 22].

Les lambeaux libres semblent être la meilleure solution pour reconstruire les larges défauts en chirurgie ORL. Nous avons montré dans notre étude et dans la littérature étudiée que l'expérience du chirurgien et l'organisation globale de la prise en charge afin de parvenir à un OTT inférieur à 100 jours, ainsi qu'un temps opératoire le plus court possible étaient essentiels. Dans notre département de chirurgie, nous avons établi un protocole de prise en charge global que nous appliquons systématiquement à chaque patient afin de ne pas faire perdre de temps au patient (fig. 1).

A partir de la première consultation, sont programmés la pan endoscopie, la consultation avec la deuxième équipe chirurgicale, le scanner ou toute imagerie nécessaire, le TEP, la commission de décision thérapeutique et la date de l'intervention chirurgicale.

La microchirurgie est planifiée et un protocole standard d'héparinisation est mis en place. Les 2 équipes chirurgicales sont nécessaires afin de réduire le temps opératoire. Après la chirurgie, le lambeau est systématiquement monitoré à l'aide d'un examen doppler. Whitaker et al [3, 4] ont mis en évidence le fait que seulement 56 % des unités anglaises monitoraient les lambeaux libres en post-opératoire. Les doppler à main ont permis une surveillance bien meilleure. Une surveillance post-opératoire efficace nécessite des soins infirmiers

attentifs ainsi qu'une équipe médicale habituée aux techniques de lambeaux libres [3, 4, 23].

Comme la réussite de la microchirurgie est une question d'expérience, nous avons voulu vérifier si le chirurgien était plus rapide au fil des ans mais le temps opératoire est resté identique entre 1993 et 2005, peut être parce que ces dernières années, des sutures vasculaires multiples ont été réalisées afin d'améliorer le drainage mais également parce qu'il semble qu'il existe un temps incompressible. En théorie, plus le chirurgien est expérimenté, moins il rencontre de problème.

De plus, Markkanen et al [24] ont émis l'hypothèse que même si les lambeaux libres sont coûteux et demandent plus de travail, ils représentent une réelle avancée en ce qui concerne la qualité de vie des patients après exérèse tumorale au niveau ORL [24, 25].

De ce fait, avec un protocole de prise en charge global bien défini, nous devrions pouvoir répondre aux attentes des patients, limiter les coûts et améliorer nos traitements afin de pouvoir offrir le meilleur à chaque patient.

Cependant, même avec un protocole de prise en charge global bien défini, des échecs ont été notés et analysés.

Dans notre étude et dans la littérature étudiée, les lambeaux libres sont envisageables chez les patients âgés même déjà irradiés. Les conditions ASA et IMC influencent la survie post-opératoire du lambeau. Lorsqu'un patient avec un IMC inférieur à 20 est pris en charge, il y a plus de risque de voir apparaître une nécrose du lambeau. Dans la littérature, il est prouvé que les patients avec un moins bon stade ASA rencontrent plus de complications médicales mais pas chirurgicales [16].

Le drainage veineux est un important facteur de succès. Il semble que moins d'échecs sont rencontrés dans les cas où 2 veines ou plus sont suturées à la place d'une seule. Nous n'avons noté que 3 échecs sur 41 lambeaux pour lesquels 2 veines étaient suturées et 4 échecs sur 14 lambeaux qui n'étaient drainés que par une seule veine.

Un allongement du temps global de prise en charge (OTT) en radiothérapie en cas de carcinome épidermoïde de la tête et du cou est bien étudié et associé à une diminution des chances de survie sans récurrence et à une réduction du taux de contrôle de la tumeur. Une récurrence rapide de la tumeur est reconnue comme étant un des principaux risques d'un OTT trop long. Le meilleur OTT est inférieur à 115 jours [26]. Dans notre étude, cette donnée peut être obtenue mais uniquement grâce à une bonne organisation de la prise en charge. La moitié de nos patients a eu un OTT supérieur à 100 jours, principalement dû aux délais nécessaires aux examens préopératoires.

Notre objectif est d'établir un schéma de prise en charge protocolisé pour ces patients qui bénéficient d'une reconstruction microchirurgicale, sans retarder une éventuelle radiothérapie post-opératoire si elle est nécessaire.

C'est une sorte de contrôle qualité du circuit de prise en charge des patients ORL (fig. 1).

La démarche qualité débute dès la première consultation avec le chirurgien et doit se poursuivre tout au long de la prise en charge. Le patient bénéficie d'un bilan complet et systématique (scanner, IRM, TEP, consultation dentaire, consultation cardiologique, consultation diététique, consultation psychologique, consultation d'addictologie si nécessaire, artériographie/doppler des vaisseaux). A l'issue de ce bilan, un comité de décision thérapeutique propose un type de prise en charge. Au cours de l'hospitalisation, de l'intervention chirurgicale et des soins post-opératoires, la recherche de qualité doit être omniprésente.

Une grande variation en termes de management des patients bénéficiant de lambeaux libres a été mise en évidence par Whitaker et al en Angleterre [3] ou en Irlande [4]. A l'aide d'un questionnaire de surveillance des 60 centres de chirurgie cervico faciale anglais, ils ont noté que seuls 56 % ont établi un protocole écrit en ce qui concerne la surveillance post-opératoire des lambeaux libres. Les mêmes différences sont observées en France. L'élaboration d'une prise en charge standardisée pourrait améliorer le taux de succès et pourrait également aider à gagner du temps afin d'assurer à chaque patient la même qualité de prise en charge. Comme Whitaker et al [3, 4], nous défendons l'accroissement de l'utilisation de protocoles, la formation spécifique des équipes médicales et paramédicales ainsi que la formation des jeunes chirurgiens à ces techniques.

Une reconstruction réussie est le plus souvent évaluée par le taux de survie du lambeau libre plutôt que par la qualité de vie du patient ou le rétablissement de ses fonctions physiologiques. Néanmoins, le nombre croissant de publications concernant la qualité de vie des patients atteints de cancers reflète le fait que la guérison n'est qu'un aspect de la prise en charge des patients [5].

CONCLUSION

Les lambeaux libres représentent la technique idéale pour reconstruire les importants défauts de la tête et du cou du fait de leurs capacités d'adaptation et leur fiabilité, de plus le résultat esthétique est bon. Ils peuvent être utilisés chez les patients âgés et/ou déjà irradiés. Cette technique microchirurgicale ne peut être de bon pronostic que dans le cas où l'OTT est inférieur à 100 jours, ce qui ne peut être atteint que par des équipes médicales, paramédicales et organisationnelle (ingénieur en organisation, voir contrôleur de gestion) bien organisées en suivant un protocole global de prise en charge du patient. Le contrôle qualité est primordial à tous les niveaux.

Bibliographie

1. OSTRUP L, FREDRICKSON JM. Reconstruction of mandibular defects after radiation, using a free, living bone graft transferred by microvascular anastomose. An experimental study. *PLAST RECONSTR SURG.* 1975;55:563-72.

2. ROSENTHAL E, CARROLL W, DOBBS M, SCOTT MAGNUSON J, WAX M, PETERS G. Simplifying head and neck microvascular reconstruction. *HEAD NECK*. 2004;26:930-6.
3. WHITAKER IS, GULATI V, ROSS GL, MENON A, ONG TK. Variations in the postoperative management of free tissue transfers to head and neck in the United Kingdom. *BR J ORAL MAXILLOFAC SURG*. 2006;45:16-8.
4. WHITAKER IS, OLIVER DW, GANCHI PA. Post-operative monitoring of microvascular free tissue transfers: Current practice in the UK and Ireland. *PLAST RECONSTR SURG*. 2003;111:2118-9.
5. SMITH GI, YEO D, CLARK J, CHOY ET, GAO K, OATES J, O'BRIEN CJ. Measures of health-related quality of life and functional status in survivors of oral cavity cancer who have had defects reconstructed with radial forearm free flaps. *BR J ORAL MAXILLOFAC SURG*. 2006;44:187-192.
6. DISA JJ, HU QY, HIDALGO DA. Retrospective review of 400 consecutive free flap reconstructions for oncologic surgical defects. *ANN SURG ONCOL*. 1997;4:663-8.
7. WEI FC, DEMIRKAN F, CHEN HC, CHUANG DCC, CHEN SHI, LIN CH, CHENG SL, CHENG MH, LIN YT. The outcome of failed free flaps in head and neck and extremity reconstruction: What is next in the reconstruction ladder. *PLAST RECONSTR SURG*. 2000;108:1154-60.
8. DOLIVET G, GANGLOFF P, SARINI J, TON VAN J, GARRON X, GUILLEMIN F, LEFEBVRE JL. Modification of the infra hyoid musculo-cutaneous flap. *EUR J SURG ONCOL*. 2005;31:294-8.
9. GANGLOFF P, DEGANELLO A, LACAVE ML, VERHAEGHE JL, LAPEYRE M, MAIRE F, PHULPIN B, GUILLEMIN F, DOLIVET G. Use of the infra hyoid musculo-cutaneous flap in soft palate reconstruction. *EUR J SURG ONCOL*. 2006;32:1165-9.
10. YANG GF, CHEN PJ, GAO YZ, LIU XY, LI J, JIANG SX, HE SP. Forearm free skin flap transplantation: A report of 56 cases. 1981. *BR J PLAST SURG*. 1997 Apr;50(3):162-5.
11. MCLEAN DH, BUNCKE HJ JR. Autotransplant of omentum to a large scalp defect, with microsurgical revascularization. *PLAST RECONSTR SURG*. 1972;49:268-74.
12. SEIDENBERG B, ROSENAK SS, HURWITT ES, SOM ML. Immediate reconstruction of the cervical esophagus by a revascularized isolated jejunal segment. *ANN SURG*. 1959;149:162-71.
13. ECKARD A, FOKAS K. Microsurgical reconstruction in the head and neck region: An 18 year experience with 500 consecutive cases. *J CRANIOMAXILLOFAC SURG*. 2003;31:197-201.
14. OZKAN O, OZGENTAS HE, ISLAMOGLU K, BOZTUG N, BIGAT Z, DIKICI MB. Experiences with microsurgical tissue transfers in elderly patients. *MICROSURGERY*. 2005;25:390-5.
15. COSKUNFIRAT OK, CHEN HC, SPANIO S, TANG YB. The safety of microvascular free tissue transfer in the elderly population. *PLAST RECONSTR SURG*. 2005;115:771-5.
16. SERLETTI JM, HIGGINS JP, MORAN S, ORLANDO GS. Factors affecting outcome in free-tissue transfer in the elderly. *PLAST RECONSTR SURG*. 2000;106:66-70.
17. LIN S, DUTRA J, KENI J, DUMANIAN GA, FINE N, PELZER H. Preoperative radiation therapy and its effects on outcomes in microsurgical head and neck reconstruction. *OTOLARYNGOL HEAD NECK SURG*. 2005;132:845-8.
18. SADRIAN R, NIEDERBICHLER AD, FRIEDMAN J, VOGT PM, STEINAU HU, REECE G, CHANG D, ROBB G, EVANS GR. Intraarterial chemotherapy: The effects on free-tissue transfer. *PLAST RECONSTR SURG*. 2002;109:1254-8.
19. JONES NF, JOHNSON JT, SHESTAK KC, MYERS EN, SWARTZ WM. Microsurgical reconstruction of the head and neck: interdisciplinary collaboration between head and neck surgeons and plastic surgeons in 305 cases. *ANN PLAST SURG*. 1996;36:37-43.
20. MULHOLLAND S, BOYD JB, MCCABE S, GULLANE P, ROTSTEIN L, BROWN D, YOO J. Recipient vessels in head and neck microsurgery: Radiation effect and vessel access. *PLAST RECONSTR SURG*. 1993;92:628-32.
21. CHOI S, SCHWARTZ DL, FARWELL G, AUSTIN-SEYMOUR M, FUTRAN N. Radiation therapy does not impact local complication rates after free flap reconstruction for head and neck cancer. *ARCH OTOLARYNGOL HEAD NECK SURG*. 2004;130:1308-12.
22. CHEN CM, LIN GT, FU YC, SHIEH TY, HUANG IY, SHEN YS, CHEN CH. Complication of free radial forearm flap transfers for head and neck reconstruction. *ORAL SURG ORAL MED ORAL PATHOL ORAL RADIOL ENDOD*. 2005;99:671-6.
23. DISA JJ, CORDEIRO PG, HIDALGO DA. Efficacy of conventional monitoring techniques in free tissue transfer: An 11-year experience in 750 consecutive cases. *PLAST RECONSTR SURG*. 1999;104:97-101.
24. MARKKANEN-LEPPANEN M, MAKITIE AA, HAAPANEN ML, SUOMINEN E, ASKO-SELJAVAARA S. Quality of life after free-flap reconstruction in patient with oral and pharyngeal cancer. *HEAD NECK*. 2005;28:210-6.
25. CHIEN CY, SU CY, HWANG CF, CHUANG HC, JENG SF, CHEN YC. Ablation of advanced tongue or base of tongue cancer and reconstruction with free flap: Functional outcomes. *EUR J SURG ONCOL*. 2006;32:353-7.
26. SUWINSKI R, SOWA A, RUTKOWSKI T, WYDMANSKI J, TARNAWSKI R, MACIEJEWSKI B. Time factor in postoperative radiotherapy: A multivariate locoregional control analysis in 868 patients. *INT J RADIAT ONCOL BIOL PHYS*. 2003;56:399-412.