

BAB II

TINJAUAN PUSTAKA

2.1. Mola Hidatidosa

Mola hidatidosa merupakan penyakit trofoblas gestasional yang ditandai dengan abnormalitas vili korialis yang mengalami degenerasi hidropik sehingga terlihat seperti buah anggur yang bergerombol. Pada mola hidatidosa terdapat proliferasi sel trofoblas yang berlebihan dan adanya edema stroma vilus. Secara makroskopis mola hidatidosa terlihat seperti gelembung-gelembung, transparan, dan berisi cairan jernih yang ukurannya bervariasi.

10,11,14,15

Berdasarkan morfologi, histopatologi, dan kariotipnya, mola hidatidosa dibagi menjadi mola komplet dan mola parsial. Pada mola komplet, secara umum vili korialis terlihat sebagai vesikel-vesikel jernih yang ukurannya bervariasi. Mola hidatidosa komplet disebabkan ovum dibuahi oleh sperma haploid yang menduplikasikan kromosomnya sendiri setelah meiosis, sedangkan kromosom ovum tidak ada sehingga menyebabkan kariotipe menjadi 46,XX dengan 2 set kromosom berasal dari ayah. Pada keadaan lain dapat juga terjadi pola kromosom mungkin menjadi 46,XY karena fertilisasi dispermik.^{8,9,16}

Pada mola hidatidosa parsial terdapat bagian dari janin ditambah dengan adanya degenerasi hidropik, edema vili, dan proliferasi sel trofoblas yang bersifat fokal dan bervariasi. Kariotipe biasanya triploid yaitu 69,XXX , 69, XXY , atau 69, XYY. Kariotipe terdiri dari satu set kromosom haploid ibu dan dua set kromosom haploid ayah.^{8,9,16}

2.2. Diagnosis Mola Hidatidosa

2.2.1. Anamnesis

Pasien dengan mola hidatidosa biasanya mengalami keluhan sebagai berikut^{14,17} :

- 1) Perdarahan pervaginam
- 2) Keluar jaringan mola seperti buah anggur atau mata ikan namun tidak selalu
- 3) Hipertiroidisme
- 4) Hiperemesis gravidarum
- 5) Preeklampsia
- 6) Perdarahan baik sedikit maupun banyak yang berwarna merah kecoklatan
- 7) Amenorea dengan durasi berbeda-beda diikuti perdarahan ireguler.

2.2.2. Gambaran Klinis

2.2.2.1. Perdarahan Pervaginam

Perdarahan pervaginam merupakan tanda klinik yang sering terjadi baik pada mola komplet maupun mola parsial. Perdarahan terjadi pada minggu ke 6 – 16 kehamilan atau pada trimester pertama yaitu 80-90 % kasus pada mola komplet dan 75 % pada mola parsial. Hal tersebut disebabkan oleh jaringan mola yang terlepas dari sel decidua dan merusak pembuluh darah maternal sehingga terjadi pembesaran uterus karena terlalu banyak darah sehingga darah keluar melalui vagina.^{8,9,13,14}

2.2.2.2. Pembesaran Uterus Melebihi Usia Kehamilan

Pembesaran uterus yang melebihi usia kehamilan terjadi 38 – 51 % pada kasus mola komplet dan 8 – 11% pada kasus mola inkomplet. Hal ini disebabkan oleh jaringan trofoblas yang berkembang berlebihan yang berkaitan dengan tingginya kadar hCG dan terdapat retensi darah.^{8,9,13}

2.2.2.3. Peningkatan Kadar β -hCG

Peningkatan kadar hCG pada mola komplet lebih tinggi daripada mola parsial yaitu terdapat kenaikan signifikan mencapai > 100.000 IU/L.^{8,9,13}

2.2.2.4. Preeklampsia

Preeklampsia dapat terjadi pada kehamilan trimester pertama dan awal trimester kedua atau sebelum usia kehamilan mencapai 24 minggu. Preeklampsia biasanya berkembang pada pasien dengan kenaikan kadar hCG dan adanya pembesaran uterus. Hal tersebut ditemukan pada 27 % pasien dengan mola komplet an 4 % pasien dengan mola inkomplet.^{8,9}

2.2.2.5. Hiperemesis Gravidarum

Hiperemesis gravidarum berkaitan dengan kenaikan kadar hCG dan pembesaran uterus yang berlebihan sehingga menyebabkan mual dan muntah yang berat Hal ini terjadi pada 4 % pasien dengan mola hidatidosa pada usia kehamilan minggu ke – 5- 9 dan 23 % pada pasien yang didiagnosis setelah 10 minggu kehamilan.^{8,9,14}

2.2.2.6. Hipertiroidisme

Tanda dan gejala hipertiroidisme muncul karena stimulasi kelenjar tiroid oleh kenaikan kadar hCG atau dari *thyroid stimulating substance* yang diproduksi oleh sel trofoblas yang tumbuh berlebihan (12). Hipertiroidisme dapat ditemukan pada 2-7 % pasien mola hidatidosa. Diagnosis dapat ditegakkan dengan ditemukannya kadar serum T3 dan T4 yang meningkat.^{8,9}

2.2.2.7. Kista Teka Lutein Ovarium

Kista teka lutein merupakan respon dari peningkatan kadar hCG diatas 100.000 IU/ml. Ditemukan pada 25-35 % pasien mola hidatidosa dan terdapat pula pembesaran kista teka lutein bilateral pada 15 % pasien.^{8,9,13}

2.2.2.8. Emboli Trofoblas

Sindrom distress pernapasan akut dapat terjadi pada 2 % pasien. Hal ini disebabkan oleh masuknya vili ke dalam aliran vena yang menuju paru atau merupakan komplikasi kardiovaskuler dari badai tiroid, preeclampsia, anemia, dan penggantian cairan secara massif.^{8,9}

2.2.2.9. Disseminated Intravaskular Coagulation (DIC)

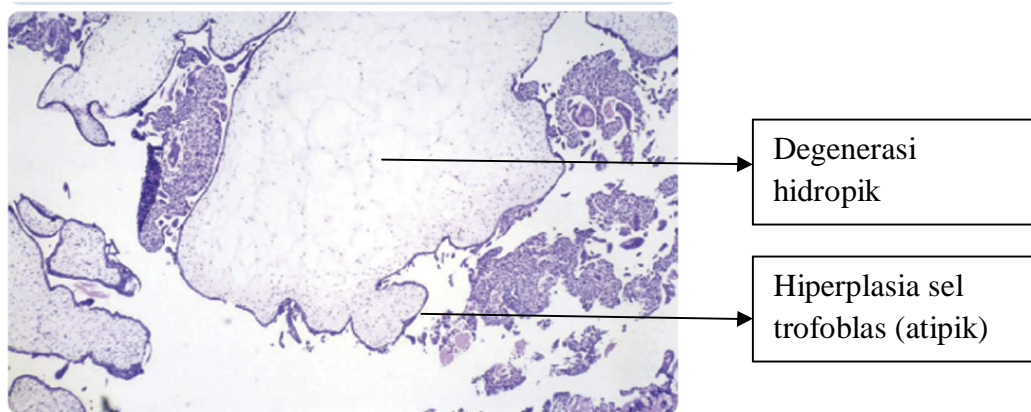
Pada pasien mola hidatidosa, tromboplastin yang terdapat pada jaringan plasenta dilepaskan ke dalam sirkulasi maternal sehingga terjadi DIC dan gangguan pembekuan darah.⁸

2.2.3. Gambaran Histopatologi

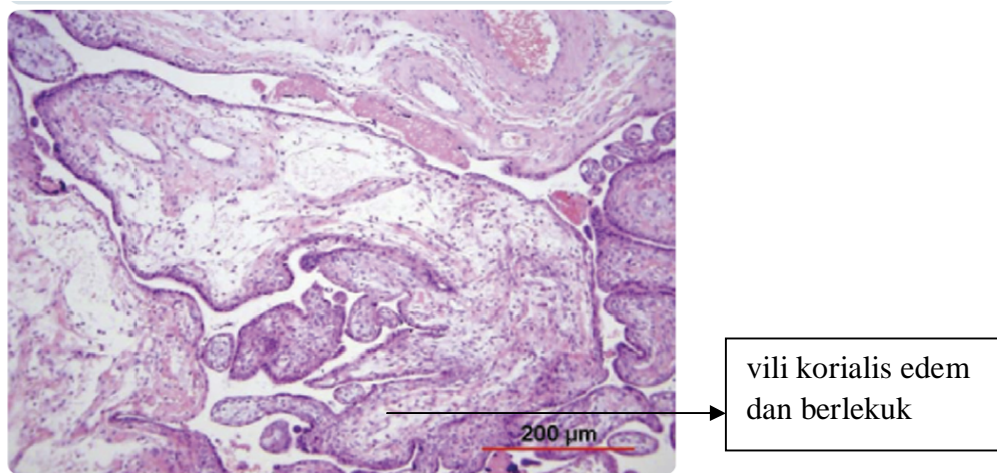
Pemeriksaan histopatologi pada mola hidatidosa merupakan pemeriksaan baku emas untuk menegakan diagnosis pasti. Bahan yang dipakai adalah jaringan mola hidatidosa yang berhasil dievakuasi melalui tindakan kuretase atau operasi. Pada pemeriksaan histopatologi mola hidatidosa dilihat beberapa aspek yaitu hiperplasia sel trofoblas, kontur dan lekukan vili, ada tidaknya sisterna, inklusi sel trofoblas, serta ada tidaknya *nucleated red blood cell* dalam pembuluh darah fetal.¹⁸

Pada mola hidatidosa komplet vili korialis berukuran besar, mengalami degenerasi hidropik dan pembuluh darah villi tidak terlihat (avaskuler), serta pada sebagian besar penderita terdapat vili yang dikelilingi proliferasi berlebihan (hiperplasia) sel sitotrofoblas dan sinsitiotrofoblas. Gambaran ini menunjukkan sel bersifat atipik atau masih aktif. Sel trofoblas tersebut juga seringkali dapat masuk ke dalam ruang pembuluh darah antar vili. Sedangkan pada mola hidatidosa parsial ukuran beberapavili

korialiasnyanormal, selain itu juga terdapat vili yang mengalami edema dan terlihat berlekuk-lekuk, proliferasi sel trofoblas lebih sedikit serta tidak bersifat atipik.^{8,9,13,16}



Gambar 1. Gambaran histopatologi mola hidatidosa komplet



Gambar 2. Gambaran histopatologi mola hidatidosa parsial

2.2.4. Ultrasonografi

Pemeriksaan ultrasonografi merupakan pemeriksaan yang cepat, mudah, tepat, dan akurat untuk mendiagnosis mola hidatidosa. Pemeriksaan ultrasonografi dinilai lebih lengkap dan dapat mengkonfirmasi mola hidatidosa dibandingkan tes lain seperti tes kadar β -hCG yang merupakan tes tambahan saja. Peran pemeriksaan ultrasonografi untuk mola hidatidosa adalah sebagai diagnosis awal, evaluasi respon terapi, membedakan invasi keganasan pada penyakit trofoblastik gestasional, dan membedakan kasus kambung pada keganasan penyakit gestasional.¹⁹

Mola hidatidosa dapat optimal didiagnosis pada usia kehamilan 8 minggu dengan *endovaginal sonography* dan pada usia kehamilan 9 minggu dengan *abdominal sonography*.²⁰ Walaupun demikian, pemeriksaan ultrasonografi harus disertai dengan pemeriksaan histopatologi yang bahannya diambil dari hasil kuretase atau operasi mola hidatidosa untuk menegakan diagnosis pasti. Hal ini dikarenakan gambaran mola hidatidosa di setiap usia kehamilan berbeda-beda dan seringkali tidak terlihat pada trimester pertama.

Pada umumnya mola hidatidosa terlihat sebagai masa jaringan lunak besar dan mengisi kavum uteri dengan amplitudo ekho rendah hingga sedang serta dengan ruang-ruang yang berisi kista-kista kecil dengan cairan yang tersebar. Pada usia kehamilan 8-12 minggu gambaran terlihat khas sebagai

jaringan ekhogenik di dalam lumen yang homogeny dengan kata lain terlihat seperti ruang-ruang kistik. Pada mola hidatidosa komplet tampak gambaran vili dengan degenerasi hidropik sehingga menunjukkan gambaran *snowstorm appearance*. Sedangkan pada mola hidatidosa parsial terlihat adanya mola dengan janin atau plasenta dengan janin (bagian janin) yang mengalami degenerasi hidropik.^{8,9,21,22}

Pada trimester pertama mola memiliki gambaran seperti *blighted ovum* atau bisa terlihat sebagai masa ekhogenik yang avaskuler. Pada trimester kedua mola terlihat sebagai jaringan lunak kurang ekhogenik yang dikelilingi masa yang lebih ekhogenik.^{8,9,22}

2.3. Hal- hal yang Berpengaruh terhadap Mola Hidatidosa

2.3.1. Usia Ibu

Wanita yang berisiko tinggi untuk mengalami mola hidatidosa adalah wanita dengan usia kurang dari 20 tahun atau lebih dari 35 tahun. Wanita dengan usia 35 tahun sampai 40 tahun risikonya meningkat menjadi 2 kali lipat, sedangkan pada wanita usia 40 tahun

risiko meningkat sebesar 7 kali lipat dibandingkan wanita yang hamil pada usia lebih muda. Hal ini dikarenakan kualitas sel telur sudah mengalami penurunan.^{16,23}

2.3.2. Status Gizi

Status gizi berkaitan dengan tinggi badan, berat badan, dan BMI ibu sebelum hamil dan saat hamil. Faktor gizi yang berkaitan dengan kejadian mola hidatidosa adalah kekurangan vitamin A dan kekurangan protein.

Vitamin A berfungsi untuk mengatur proliferasi dan apoptosis sel, sehingga ketika terjadi kekurangan vitamin A akan menyebabkan proliferasi sel berlebihan termasuk pada sel trofoblas. Sedangkan protein digunakan untuk zat pembangun yaitu untuk pertumbuhan dan perkembangan janin selama kehamilan. Jika ibu kekurangan protein maka dapat menyebabkan BBLR.^{15,23,24}

2.3.3. Riwayat Obstetri

Riwayat obsteteri meliputi riwayat keguguran lebih dari 2 kali, riwayat mola hidatidosa sebelumnya meningkatkan risiko 10 kali lipat lebih besar, dan paritas ibu. Semakin tinggi paritasnya maka kehamilan semakin berisiko yaitu dapat terjadi trauma kehamilan atau adanya penyimpangan transmisi genetik.^{16,23,25}

2.3.4. Etnis

Pada suatu studi epidemiologi, ada yang menyatakan bahwa wanita Filipina, Asia Tenggara dan Meksiko cenderung lebih sering menderita mola hidatidosa daripada wanita kulit putih Amerika.²³

2.3.5. Genetik

Faktor genetik yang berkaitan dengan kejadian mola hidatidosa adalah daerah kromosom yang menjadi bakal calon yaitu kromosom 19q13 dan terbanyak pada kromosom 11p dominan terekspresi dari alel maternal. Alel tersebut merupakan familial dan diturunkan autosomal resesif.²⁶

2.3.6. Tingkat Pendidikan

Tingkat pendidikan berkaitan dengan keadaan sosial ekonomi. Pada keadaan sosial ekonomi yang rendah menyebabkan kebutuhan gizi ibu hamil tidak terpenuhi dengan baik, padahal pada keadaan hamil ibu memerlukan zat gizi yang lebih banyak untuk pertumbuhan dan perkembangan janin.^{24,26}

2.3.7. Gaya Hidup

Gaya hidup seperti merokok dan alkoholisme dapat meningkatkan angka kejadian mola hidatidosa.²³

2.3.8. Usia Kehamilan

Makin tinggi usia kehamilan maka kehamilan akan semakin berisiko.^{24,26}

2.3.9. Kadar Hb

Perdarahan per vaginam merupakan gejala utama dari mola hidatidosa. Perdarahan bisa berupa bercak-bercak yang sedikit atau perdarahan yang sekaligus banyak. Hal tersebut bila berlangsung terus menerus akan menyebabkan kadar Hb turun sehingga terjadi anemia bahkan syok hingga kematian.¹⁵

2.3.10. Kadar β -hCG

Peningkatan kadar β -hCG berhubungan dengan proliferasi sel trofoblas plasenta yang berlebihan. Sel trofoblas terdiri dari sitotrofoblas, sinsitiotrofoblas, dan trofoblas intermediet. Sinsitiotrofoblas menginvasi stroma endometrium ditambah dengan implantasi sel blastokis yaitu sel yang menghasilkan β -hCG. Jika proliferasi sel trofoblas menjadi berlebihan, maka semakin banyak β -hCG yang dihasilkan sehingga menyebabkan kadar β -hCG meningkat.^{13,15}

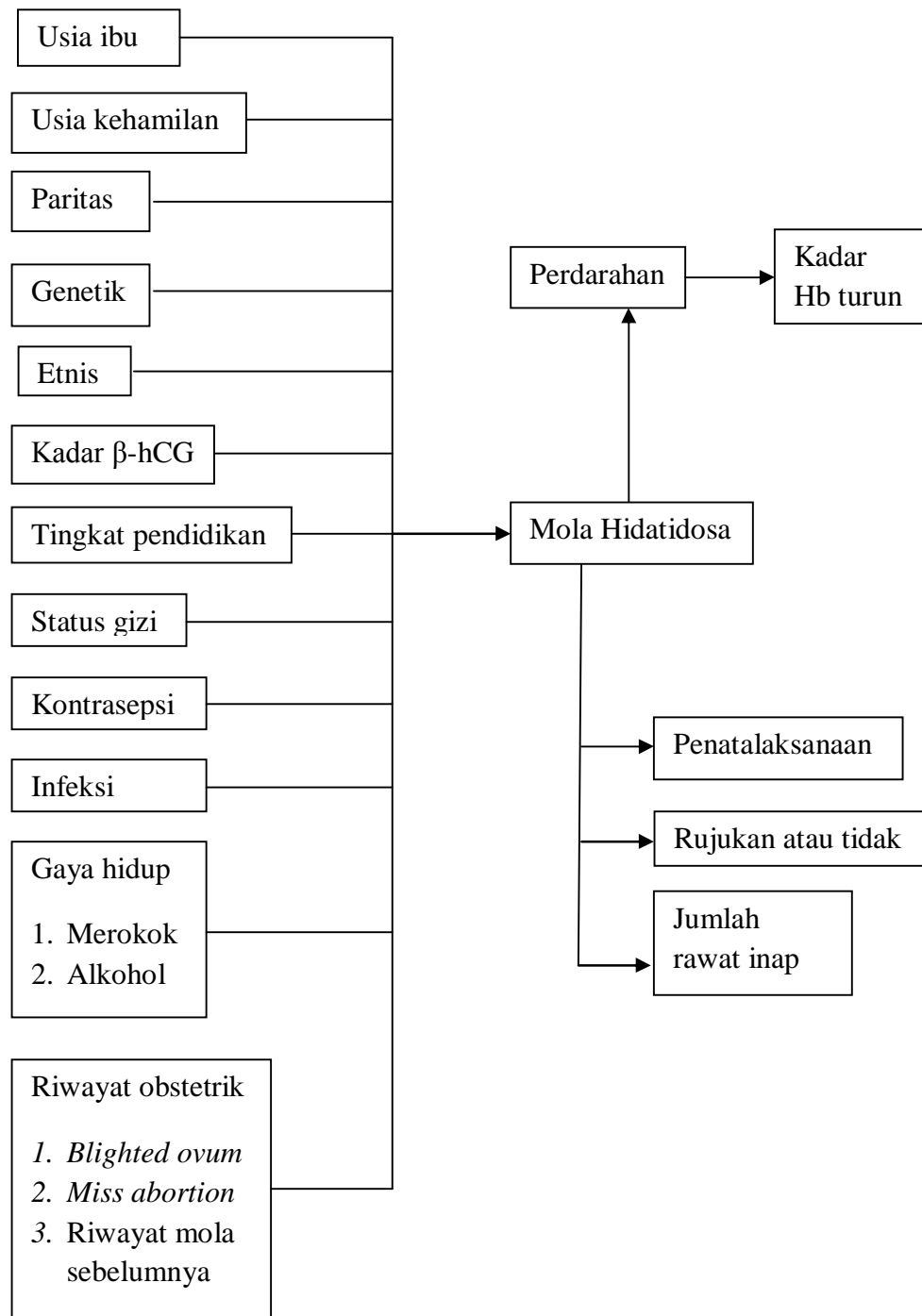
“ **2.3.11. Kontrasepsi Oral**

Pemakaian kontrasepsi oral yang berkaitan dengan durasinya dan disertai dengan riwayat keguguran meningkatkan risiko angka kejadian mola hidatidosa sebesar 2 kali lipat.²⁶

2.3.12. Infeksi

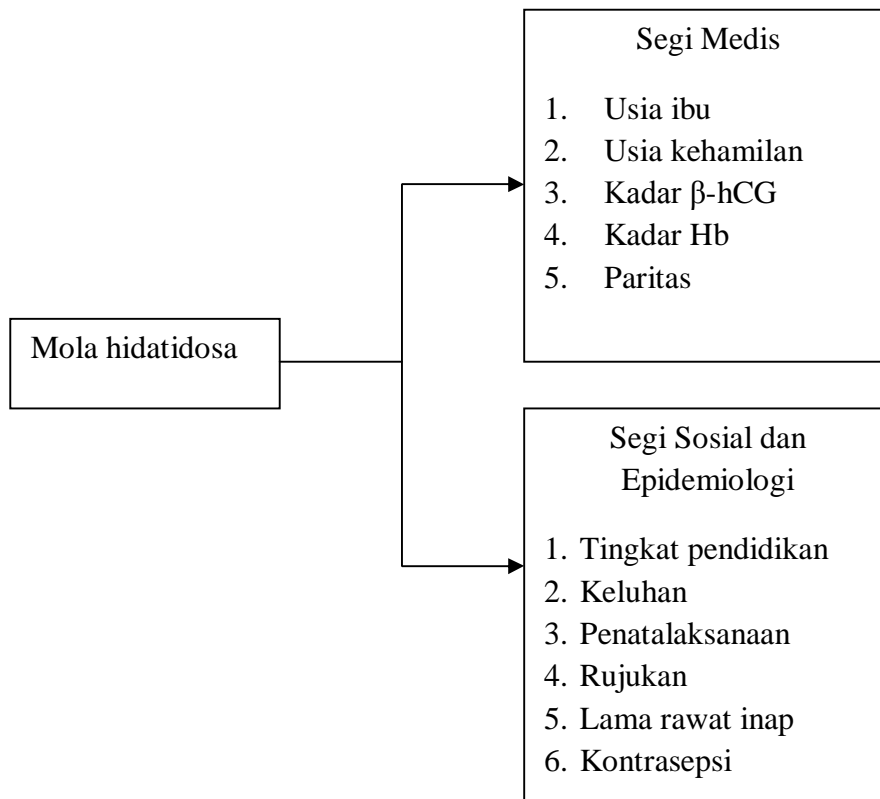
Infeksi mikroorganisme termasuk virus dapat mengenai ibu hamil. Ibu hamil dapat terkena infeksi tergantung pada virulensi mikroorganisme, jumlah mikroorganisme yang masuk ke dalam tubuh, dan sistem pertahanan tubuh ibu itu sendiri.²⁶

2.4 Kerangka Teori



Gambar 3. Kerangka teori

2.5 Kerangka Konsep



Gambar 4. Kerangka konsep