



Revista Mexicana de Oftalmología

www.elsevier.es/mexoftalmo



ARTÍCULO ORIGINAL

Hallazgos histopatológicos en pacientes con síndrome de ojo seco secundario a enfermedad autoinmune tratados con suero autógeno



Israel Luna Martínez^{a,*}, Gustavo Aguilar Montes^a, María del Rocío Estrada Hernández^b y María Magdalena Reyes Castro^b

^a Servicio de Oftalmología, Hospital General Dr. Manuel Gea Gonzalez, México, D.F., México

^b Servicio de Patología, Hospital General Dr. Manuel Gea González, México, D.F., México

Recibido el 22 de junio de 2013; aceptado el 7 de noviembre de 2013

Disponible en Internet el 15 de enero de 2015

PALABRAS CLAVE

Síndrome de ojo seco;
Biopsia conjuntival;
Infiltrado inflamatorio;
Células calciformes;
Metaplasia escamosa;
Suero autógeno

Resumen

Objetivo: Determinar las características histopatológicas en biopsia de conjuntiva bulbar en pacientes con síndrome de ojo seco tratados con suero autógeno y carboximetilcelulosa.

Materiales y métodos: Se reclutaron pacientes con diagnóstico de síndrome de ojo seco. Se les sometió a toma de biopsia de conjuntiva bulbar de ambos ojos. Se indicó a cada paciente tratamiento con suero autógeno al 20% una gota 4 veces al día en ojo derecho y carboximetilcelulosa una gota 4 veces al día en ojo izquierdo durante un mes, tras lo cual se tomó una segunda biopsia de conjuntiva bulbar. Se realizó estudio histopatológico de cada biopsia, considerando grado de infiltrado inflamatorio, grado de metaplasia escamosa y número de células calciformes, dividiendo mediante escala numérica las variables mencionadas en 4 grados y comparando resultados con prueba de Wilcoxon.

Resultados: Se incluyeron dentro del protocolo 32 ojos pertenecientes a 16 pacientes, con una edad media de 51.89 años. Los hallazgos histopatológicos posteriores al tratamiento con suero autógeno fueron: en 12 de los pacientes no hubo cambios en el grado de metaplasia escamosa, y en 4 disminuyó ($p=0.046$); en 5 pacientes se incrementó el número de células calciformes ($p=0.049$), en 10 no se modificó y en uno disminuyó; el grado de infiltrado inflamatorio aumentó en 6 ($p=0.014$) pacientes y no se modificó en 10. Con carboximetilcelulosa, la metaplasia disminuyó en 2 pacientes, aumentó en uno y se mantuvo igual en el resto; el número de células calciformes aumentó en 6 pacientes, disminuyó en 6 y no se modificó en 4; el infiltrado inflamatorio aumentó en 4 pacientes, disminuyó en 2 y se mantuvo igual en el resto.

Conclusiones: El tratamiento con suero autógeno ofrece una mejoría estadísticamente significativa en cuanto al aumento de células calciformes conjuntivales y a la disminución del grado

* Autor para correspondencia: Calzada de Tlalpan 4456 Dpto 103-F, Col. Toriello Guerra, Delegación Tlalpan, México, D.F. Teléfono: +44 374903.

Correo electrónico: drisraelluna@yahoo.com (I. Luna Martínez).

KEYWORDS

Dry eye syndrome;
 Conjunctival biopsy;
 Inflammatory
 infiltrate;
 Goblet cells;
 Squamous
 metaplasia;
 Autologous serum

de metaplasia escamosa. En comparación, con el tratamiento con carboximetilcelulosa no se observaron cambios estadísticamente significativos después del tratamiento en ninguna de las variables.

© 2013 Sociedad Mexicana de Oftalmología. Publicado por Masson Doyma México S.A. Todos los derechos reservados.

Histopathologic findings in patients with dry eye syndrome due to autoimmune disease treated with autologous serum

Abstract

Purpose: To determine histopathological features in conjunctival biopsy of patients with dry eye syndrome treated with autologous serum and carboxymethylcellulose.

Materials and methods: Conjunctival biopsy was taken from both eyes of patients with dry eye syndrome. Right eyes were treated with 20% autologous serum one drop qid, whereas left eyes received carboxymethylcellulose one drop qid for one month, after which new biopsies were taken. Histopathological analysis was performed, taking into account the degree of inflammatory infiltrate, degree of squamous metaplasia, and the number of goblet cells, dividing those variables in a 4 degree scale and comparing results with Wilcoxon test.

Results: A total of 32 eyes of 16 patients were included (mean age 51.89 years). After treatment with autologous serum, 12 patients showed no change in the degree of squamous metaplasia and it diminished in 4 ($P = .046$); 5 showed an increased number of goblet cells ($P = .049$), in one patient the number diminished and 10 showed no change; the inflammatory infiltrate increased in 6 patients ($P = .014$) and showed no change in the rest. After treatment with carboxymethylcellulose, squamous metaplasia diminished in 2 patients, increased in one and the rest showed no change; the number of goblet cells increased in 6, was reduced in 6 and 4 showed no change; the inflammatory infiltrate increased in 4, was reduced in 2 and the rest showed no change.

Conclusion: Treatment with autologous serum offers a statistically significant improvement regarding the number of goblet cells and squamous metaplasia. Treatment with carboxymethylcellulose showed no significant change in any of the variables.

© 2013 Sociedad Mexicana de Oftalmología. Published by Masson Doyma México S.A. All rights reserved.

Introducción

Los efectos beneficiosos de la aplicación de suero autógeno en el tratamiento de pacientes con ojo seco se conoce desde 1984 gracias a los trabajos de Fox et al.¹. Sin embargo, el relativo desconocimiento de su mecanismo de acción, a nivel de la superficie ocular, hizo que su utilización en la práctica clínica fuese muy reducida hasta finales de la última década gracias a los trabajos de Tsubota et al.^{2,3}.

La lágrima tiene una gran importancia en la estabilidad y viabilidad del epitelio corneal y conjuntival debido a la interdependencia que existe entre las distintas estructuras que integran la superficie ocular⁴. La córnea obtiene sus principales nutrientes (glucosa, electrolitos, etc.) desde el humor acuoso, pero los factores de crecimiento, vitaminas y neuropéptidos responsables de la proliferación, migración y diferenciación de las células del epitelio corneal y conjuntival provienen de la glándula lagrimal y son vertidos a la lágrima^{5,6}. Además, las lágrimas tienen propiedades antimicrobianas, nutritivas, mecánicas y ópticas⁷. En casos de sequedad ocular la toxicidad sobre las células epiteliales está aumentada^{8,9}, siendo común la presencia de trastornos epiteliales. En estos casos, las lágrimas

artificiales por sí solas no son suficientes para promover una adecuada epitelización. Algunos autores han recurrido a distintos procedimientos quirúrgicos para conseguir estimular la producción de lágrimas¹⁰; sin embargo, se suele tratar de técnicas quirúrgicas complejas con frecuentes complicaciones asociadas.

La utilización del suero autógeno en oftalmología viene marcada por la necesidad de encontrar sustitutos lagrimales que, además de humidificar, aporten otros componentes presentes en la lágrima y que se encuentran disminuidos en casos de ojo seco. Se sabe que el suero autógeno contiene algunos componentes implicados en la proliferación, migración y diferenciación de las células epiteliales de la superficie ocular. De estos componentes del suero, los que se piensan tienen una mayor importancia son el factor de crecimiento epitelial, el factor β transformante del crecimiento de los fibroblastos, la vitamina A, la fibronectina, la albúmina, la $\alpha 2$ macroglobulina, neuropéptidos como la sustancia P y el factor de crecimiento tipo insulina 1. Así, el factor de crecimiento epitelial acelera el proceso de migración de las células epiteliales^{11,12} y tiene efectos antiapoptóticos^{13,14}. El factor β transformante del crecimiento de los fibroblastos está implicado en los procesos

Tabla 1 División de las variables del estudio por grados

Grado de infiltrado inflamatorio	Grado de metaplasia escamosa	Número de células calcificiformes
0. Sin infiltrado	0: Sin metaplasia	0: Ninguna célula
1. Leve: < 30% de la biopsia con infiltrado	1. Leve: < 30% de la biopsia con metaplasia	1. De 1 a 5 células
2. Moderado: 30-50% de la biopsia con infiltrado	2. Moderado: 30-50% de la biopsia con metaplasia	2. De 6 a 10 células
3. Severo: > 50% de la biopsia con infiltrado	3. Severo: > 50% de la biopsia con metaplasia	3. Más de 10 células

de reparación epitelial y estromal¹⁵⁻¹⁸. La vitamina A parece prevenir los procesos de metaplasia escamosa epitelial³. Por otro lado, proteínas como la albúmina han demostrado actividad antiapoptótica¹⁹, mientras que la $\alpha 2$ macroglobulina presenta actividad anticlagenasa²⁰. La sustancia P y el factor de crecimiento tipo insulina 1 parecen estar implicados en la migración y adhesión del epitelio corneal²¹. Además, el suero autólogo contiene inmunoglobulinas como la IgG, lisozima y factores del complemento que le aportan cierto efecto bactericida y bacteriostático.

Con este conocimiento, y considerando la gran cantidad de reportes en la literatura sobre los beneficios clínicos del tratamiento con suero autógeno, se planteó este estudio cuyo objetivo es evaluar la eficacia del tratamiento con suero autógeno comparado con tratamiento convencional con lubricante, mediante el estudio histopatológico de biopsias conjuntivales sometidas a ambos tratamientos.

Materiales y método

Se incluyeron en el estudio pacientes en quienes se realizó el diagnóstico de síndrome de ojo seco en el departamento de oftalmología del Hospital General «Dr. Manuel Gea González», y que accedieron a participar en el estudio, excluyendo a pacientes que se encontraran en tratamiento con: esteroide tópico ocular, medicamentos análogos de prostaglandinas, o inmunosupresores tópicos; asimismo, también se excluyeron los pacientes que en ese momento estuvieran en tratamiento sistémico con corticosteroides o antiinflamatorios no esteroideos. Todos los pacientes estaban enterados de los procedimientos requeridos, así como de los potenciales beneficios y complicaciones. Todos los pacientes incluidos en este estudio firmaron un consentimiento informado detallado.

Cada paciente fue sometido a toma de biopsia de conjuntiva bulbar de ambos ojos, de aproximadamente 2.5 mm de largo \times 1 mm de ancho, a 2 mm por arriba del limbo corneal, en el cuadrante temporal superior. Las biopsias fueron etiquetadas y preservadas en formol. Posteriormente se sometió a los pacientes a tratamiento con suero autógeno al 20% una gota 4 veces al día en ojo derecho y carboximetilcelulosa (Refresh Tears®, Allergan, Inc., Irvine, CA) una gota 4 veces al día en ojo izquierdo durante un mes. A los pacientes se les suministraron ambos medicamentos en frascos goteros no etiquetados, y desconocían qué medicamento se encontraba en cada frasco. Tras completar el mes de tratamiento, se tomó nuevamente biopsia conjuntival bulbar

de similares dimensiones en el cuadrante superior nasal de ambos ojos, con posterior análisis histopatológico para cada una de las biopsias, el cual fue realizado por 2 médicos que llegaron a un consenso en sus observaciones respecto a las características de cada biopsia antes de reportar sus hallazgos. Se clasificaron las biopsias conjuntivales de acuerdo a: grado de infiltrado inflamatorio: (0) sin infiltrado inflamatorio; (1) < 30% de la biopsia con infiltrado inflamatorio (leve); (2) del 30% hasta el 50% de la biopsia con infiltrado inflamatorio (moderada); (3) > 50% de la biopsia con infiltrado inflamatorio (severa). Grado de metaplasia escamosa: (0) sin metaplasia escamosa; (1) < 30% de la biopsia con metaplasia escamosa (leve); (2) del 30% hasta el 50% de la biopsia con metaplasia escamosa (moderada); (3) > 50% de la biopsia con metaplasia escamosa (severa). Número de células calcificiformes en la superficie total de la biopsia: (0) ninguna célula; (1) de 1 a 5 células; (2) de 6 a 10 células; (3) > 10 células. (tabla 1) Finalmente, se realizó una comparación de las variables en el pre- y postratamiento, para ambos regímenes por separado, mediante prueba de Wilcoxon.

Resultados

Se incluyeron dentro del protocolo 32 ojos pertenecientes a 16 pacientes. El 100% de los pacientes fueron de sexo femenino.

De los pacientes incluidos en el estudio, el 75% (12 pacientes) contaban con diagnóstico de ojo seco moderado, y el 25% restante (4 pacientes) con diagnóstico de ojo seco leve.

La media de edad fue de 51.89 años, con una mediana de 44 años y desviación estándar de 14.29. El 78% de las pacientes contaba con diagnóstico establecido de ojo seco secundario a artritis reumatoide, y el 22% restante con diagnóstico de ojo seco secundario a síndrome de Sjögren primario. Ninguna de las pacientes con diagnóstico de artritis reumatoide se encontraba en fase activa en el momento del estudio, y no estaban en tratamiento sistémico.

Los resultados relativos a las variables antes y después del tratamiento con suero autógeno y carboximetilcelulosa se muestran en las figuras 1-3.

Del total de las biopsias tratadas con suero autógeno, en 12 pacientes (75%) no se modificó el grado de metaplasia escamosa, en tanto que en 4 pacientes (25%) el grado de metaplasia disminuyó. El número total de células calcificiformes en la biopsia no se modificó en 10 pacientes (62.5%), aumentó en 5 (31.25%) y disminuyó en uno (6.25%). El grado

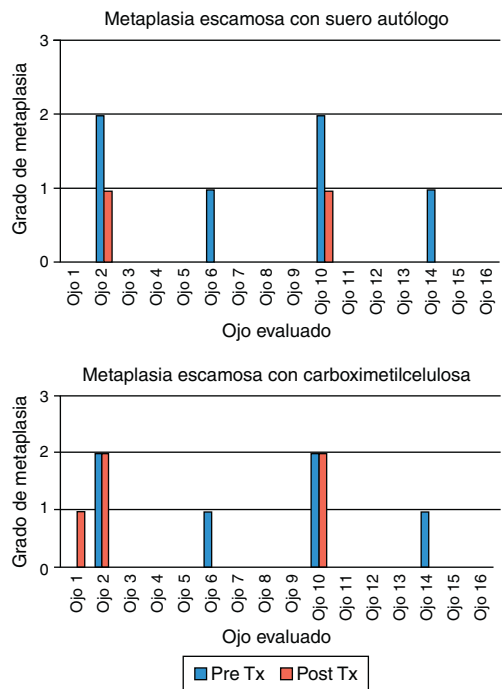


Figura 1 Resultados del pre- y postratamiento con suero autógeno y carboximetilcelulosa en cuanto al grado de metaplasia escamosa.

de infiltrado inflamatorio no se modificó en 10 pacientes (62.5%) y aumentó en 6 (37.5%).

Del total de las biopsias tratadas con suero carboximetilcelulosa, en 13 pacientes (81.25%) no se modificó el grado de metaplasia escamosa, en tanto que en 2 pacientes (12.5%) el grado de metaplasia disminuyó y en uno (6.25%) se incrementó. El número total de células caliciformes en la biopsia

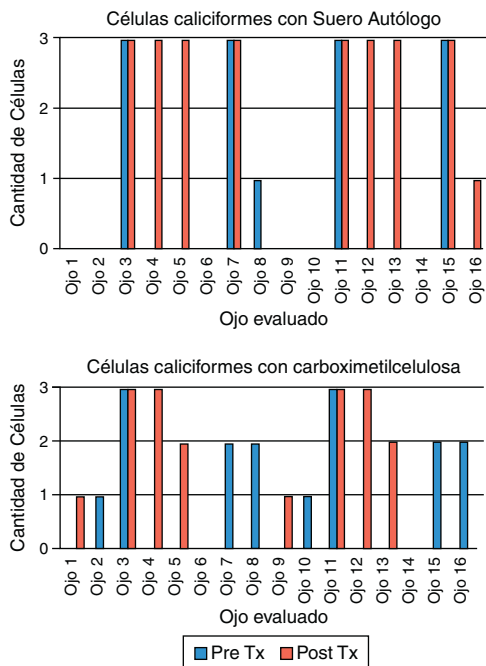


Figura 2 Resultados del pre- y postratamiento con suero autógeno y carboximetilcelulosa en cuanto al número de células caliciformes.

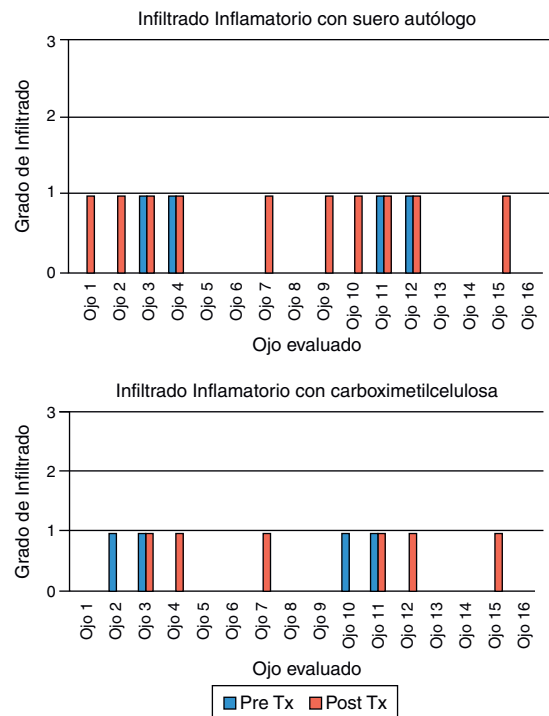


Figura 3 Resultados del pre- y postratamiento con suero autógeno y carboximetilcelulosa en cuanto al infiltrado inflamatorio.

aumentó en 6 pacientes (37.5%), disminuyó en 6 (37.5%) y no se modificó en 4 (25%). El grado de infiltrado inflamatorio no se modificó en 10 pacientes (62.5%), aumentó en 4 (25%) y disminuyó en 2 (12.5%).

Los resultados de la prueba de Wilcoxon para la comparación de variables pre- y postratamiento con suero autógeno y con carboximetilcelulosa se muestran en la [tabla 2](#).

Discusión

A nuestro entender, este es el primer estudio que compara mediante análisis histopatológico directo de biopsia conjuntival bulbar, los cambios pre- y postratamiento utilizando suero autógeno y comparándolo con el tratamiento con un lubricante ocular convencional (carboximetilcelulosa). El presente estudio reveló inicialmente que más del 90% de la consulta del departamento de córnea en nuestra institución por síndrome de ojo seco corresponde a pacientes del sexo femenino, y estas en su gran mayoría padecen de artritis reumatoide como enfermedad de base. Aun cuando únicamente se logró reclutar a 16 pacientes, todas ellas fueron de sexo femenino, y el 78% contaban con un diagnóstico ya establecido de artritis reumatoide, dejando en segundo lugar la disfunción lagrimal por síndrome de Sjögren primario con un 22%.

Aunque algunos autores no encuentran diferencias estadísticamente significativas entre el tratamiento con suero autógeno y otras terapias convencionales con lágrimas artificiales o solución salina balanceada^{22,23}, existen otros estudios en donde la aplicación de suero autógeno supera ampliamente a la terapia sustitutiva con lágrimas artificiales²⁴. En estudios comparativos realizados con cultivos de células epiteliales se ha visto que el suero preserva la

Tabla 2 Resultados de la prueba de Wilcoxon para tratamiento con suero autógeno y carboximetilcelulosa

Variable	Grado de metaplasia escamosa	Número de células caliciformes	Grado de infiltrado inflamatorio
<i>Tratamiento con suero autógeno</i>			
Z	-2.00	-1.947	-2.449
p	0.046	0.049	0.014
<i>Tratamiento con carboximetilcelulosa</i>			
Z	-0.577	0.00	-0.816
p	0.564	1.00	0.414

integridad de las membranas celulares y aumenta los niveles de ATP intracelular más que las lágrimas artificiales²⁰. Como se ha demostrado previamente en estudios de experimentación, tanto el nivel intracelular de ATP como la estabilidad de las membranas son índices de viabilidad celular^{25,26}. De igual forma, el suero autógeno ha mostrado un mayor efecto sobre la proliferación celular que el obtenido con las lágrimas artificiales y además incrementa los receptores del factor de crecimiento transformante β ^{27,28}.

En este estudio, al analizar propiamente las muestras iniciales de conjuntiva, encontramos que la gran mayoría de los ojos no muestran metaplasia escamosa, y la metaplasia en grado moderado se presenta en alrededor del 5% de los pacientes, sin casos de metaplasia severa. Al comparar los resultados luego de un mes de tratamiento con suero autógeno, encontramos que, según la prueba de Wilcoxon, hubo una disminución estadísticamente significativa de este parámetro, no así en los ojos tratados con carboximetilcelulosa.

También se encontró que, si bien existe una depleción casi total de células caliciformes en la gran mayoría de las muestras iniciales, los ojos tratados con suero autógeno también mostraron una mejoría estadísticamente significativa al incrementar el número de células caliciformes en la biopsia, y al igual que con el parámetro anterior, los ojos tratados con carboximetilcelulosa tampoco mostraron mejoría alguna.

Finalmente, con relación al grado de infiltrado inflamatorio, este estudio mostró que la gran mayoría de los pacientes no presenta grado alguno de infiltrado inflamatorio, y el resto de los pacientes lo presenta solo en grado leve (menos del 30% de la superficie total de la biopsia). Se observó que, tanto en los pacientes tratados con suero autógeno como en aquellos tratados con carboximetilcelulosa, la mayoría no tuvieron cambios en este parámetro, pero sí se evidenció un incremento de este en varios pacientes, siendo incluso este aumento estadísticamente significativo en los pacientes tratados con suero autógeno de acuerdo con la prueba de Wilcoxon. Esto puede deberse a los componentes del suero autógeno, los cuales pudieron haber promovido una respuesta inflamatoria durante el tratamiento en un ojo previamente traumatizado, lo que pudo haber alterado este parámetro. Sería difícil establecer si esta respuesta inflamatoria también se podría presentar en ojos que no han sido sometidos a un procedimiento quirúrgico.

Conclusiones

Del presente estudio concluimos que, en nuestro medio, el síndrome de ojo seco secundario a algún padecimiento

sistémico se debe en la mayoría de los pacientes a artritis reumatoide, y que la mayoría de los pacientes son de sexo femenino.

El síndrome de ojo seco afecta predominantemente a las células caliciformes en el epitelio conjuntival, disminuyendo su número; asimismo, produce cambios metaplásicos en el epitelio conjuntival y en ocasiones cierto grado de infiltrado inflamatorio.

El tratamiento con suero autógeno puede constituir una alternativa al tratamiento del síndrome de ojo seco, ya que se demostró, en la población de este estudio, que a una concentración del 20% y con una dosificación de una gota 4 veces al día, el suero autógeno muestra tanto una disminución estadísticamente significativa del grado de metaplasia escamosa como un aumento estadísticamente significativo en el número de células caliciformes. En este estudio, el tratamiento con suero autógeno al 20% demostró ser superior al tratamiento con carboximetilcelulosa ajustado a una misma dosificación.

Financiamiento

Los autores no recibieron patrocinio para llevar a cabo este artículo.

Conflicto de intereses

Los autores declaran no tener ningún conflicto de intereses.

Bibliografía

1. Fox RI, Chan R, Michelson JB, et al. Beneficial effect of artificial tears made with autologous serum in patients with keratoconjunctivitis sicca. *Arthritis Rheum.* 1984;27:459-61.
2. Tsubota K, Goto E, Shimmura S, et al. Treatment of persistent corneal epithelial defect by autologous serum application. *Ophthalmology.* 1999;106:1984-9.
3. Tsubota K, Goto E, Fujita H, et al. Treatment of dry eye by autologous serum application in Sjogren's syndrome. *Br J Ophthalmol.* 1999;83:390-5.
4. Tseng SC, Tsubota K. Important concepts for treating ocular surface and tear disorders. *Am J Ophthalmol.* 1997;124:825-35.
5. Wilson SE, Liang Q, Kim WJ. Lacrimal gland HGF, KGF and EGF mRNA levels increase after corneal epithelial wounding. *Invest Ophthalmol Vis Sci.* 1999;40:2185-90.
6. Barton K, Nava A, Monroy DC, et al. Cytokines and tear function in ocular surface disease. *Adv Exp Med Biol.* 1998;438:461-9.

7. Geerling G, MacLennan S, Hartwig D. Autologous serum eye drops for ocular surface disorders. *Br J Ophthalmol*. 2004;88:1467–74.
8. Gobbels M, Spitznas M. Corneal epithelial permeability of dry eyes before and after treatment with artificial tears. *Ophthalmology*. 1992;99:873–8.
9. Burstein NL. The effects of topical drugs and preservatives on the tears and corneal epithelium in dry eye. *Trans Ophthalmol Soc UK*. 1985;104:402–9.
10. Geerling G, Sieg P, Meyer C, et al. Transplantation of autologous submandibular glands in very severe keratoconjunctivitis sicca. 2 year outcome. *Ophthalmologie*. 1998;95:257–65.
11. Van Setten GB, Tervo T, Tervo K, et al. Epidermal growth factor (EGF) in ocular fluids: Presence, origin and therapeutical considerations. *Acta Ophthalmol Suppl*. 1992;202:54–9.
12. Pastor JC, Calonge M. Epidermal growth factor and corneal wound healing. A multicenter study. *Cornea*. 1992;11:311–4.
13. Collins MK, Perkins GR, Rodriguez-Tarduchy G, et al. Growth factors as survival factors: Regulation of apoptosis. *Bioessays*. 1994;16:133–8.
14. Rodeck U, Jost M, Kari C, et al. EGF-R dependent regulation of keratinocyte survival. *J Cell Sci*. 1997;110:113–21.
15. Gupta A, Monroy D, Ji Z, et al. Transforming growth factor beta-1 and beta-2 in human tear fluid. *Curr Eye Res*. 1996;15:605–14.
16. Fredj-Reygrobellet D, Plouet J, Delayre T, et al. Effects of aFGF and bFGF on wound healing in rabbit corneas. *Curr Eye Res*. 1987;6:1205–9.
17. Yoshino K, Garg R, Monroy D, et al. Production and secretion of transforming growth factor beta (TGF-beta) by the human lacrimal gland. *Curr Eye Res*. 1996;15:615–24.
18. Wilson SE, Lloyd SA, Kennedy RH. Basic fibroblast growth factor (FGFb) and epidermal growth factor (EGF) receptor messenger RNA production in human lacrimal gland. *Invest Ophthalmol Vis Sci*. 1991;32:2816–20.
19. Shimmura S, Ueno R, Matsumoto Y, et al. Albumin as a tear supplement in the treatment of severe dry eye. *Br J Ophthalmol*. 2003;87:1279–83.
20. Poon AC, Geerling G, Dart JK, et al. Autologous serum eyedrops for dry eyes and epithelial defects: Clinical and in vitro toxicity studies. *Br J Ophthalmol*. 2001;85:1188–97.
21. Nishida T, Nakamura M, Ofuji K, et al. Synergistic effects of substance P with insulin-like growth factor-1 on epithelial migration of the cornea. *J Cell Physiol*. 1996;169:159–66.
22. Tananuvat N, Daniell M, Sullivan LJ, et al. Controlled study of the use of autologous serum in dry eye patients. *Cornea*. 2001;20:802–6.
23. Malavazzi GR, Lake JC, Dantas PE. Effect of honey and autologous serum on corneal epithelial healing in rabbits. *Arq Bras Oftalmol*. 2005;68:347–51.
24. Noble BA, Loh RS, MacLennan S, et al. Comparison of autologous serum eye drops with conventional therapy in a randomised controlled crossover trial for ocular surface disease. *Br J Ophthalmol*. 2004;88:647–52.
25. Pasternak AS, Miller WM. First-order toxicity assays for eye irritation using cell lines: Parameters that affect in vitro evaluation. *Fundam Appl Toxicol*. 1995;25:253–63.
26. Wang XM, Terasaki PI, Rankin GW Jr, et al. A new microcellular cytotoxicity test based on calcein AM release. *Hum Immunol*. 1993;37:264–70.
27. Geerling G, Daniels JT, Dart JK, et al. Toxicity of natural tear substitutes in a fully defined culture model of human corneal epithelial cells. *Invest Ophthalmol Vis Sci*. 2001;42:948–56.
28. You L, Ebner S, Kruse FE. Glial cell-derived neurotrophic factor (GDNF)-induced migration and signal transduction in corneal epithelial cells. *Invest Ophthalmol Vis Sci*. 2001;42:2496–504.