

IMAGINARTE

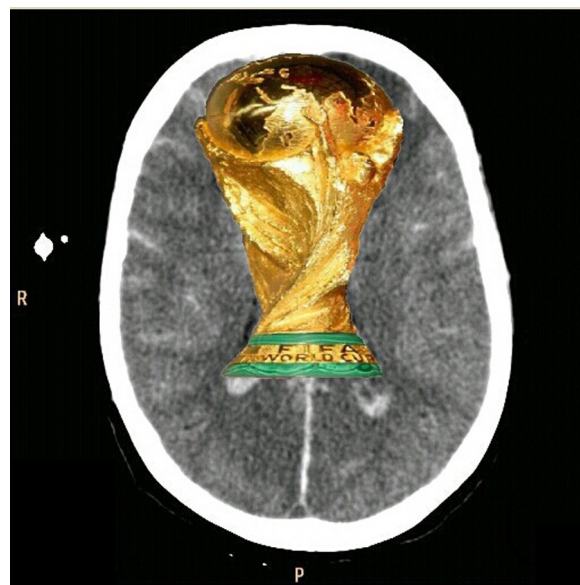
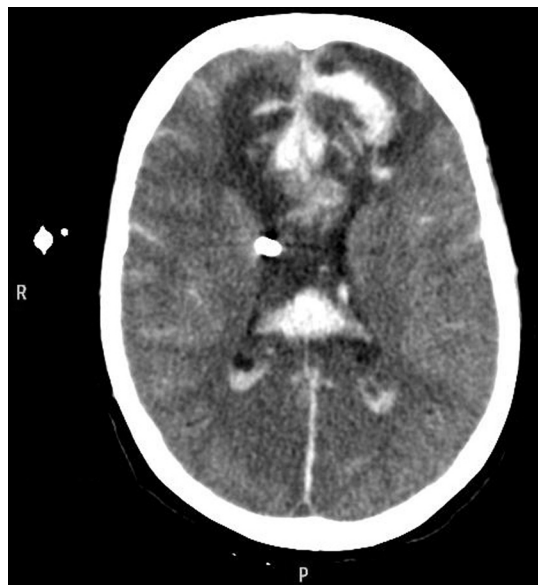Signo de la copa del mundo



World Cup Sign

J. La Mura*, A. Holguín Díaz, M. Trujillo, H. Giraldo, C. Parada, J. García, F. Lamus, A. Vinciguerra y R. Muñoz

Clínica Sagrada familia, Instituto Médico Eneri Dr. Pedro Lylyk, Ciudad Autónoma de Buenos Aires, Argentina



Paciente mujer de 79 años ingresó por una hemorragia subaracnoidea Fisher IV. Se le realizó una tomografía computada multicorte de cerebro en plano axial, en la que se visualizó un hematoma intraparenquimatoso frontal en la línea media con volcado ventricular y marcado edema perilesional secundario a ruptura de aneurisma pericalloso. La lesión descrita simula la copa del mundo.

* Autor para correspondencia.

Correo electrónico: joacolamura@hotmail.com (J. La Mura).