

ARTÍCULO ORIGINAL

Vitrectomía con técnica de viscodisección

Carlos Quezada-Ruiz^{a,*} y Rene Alfredo Cano-Hidalgo^b^a California Retina Research Foundation^b Instituto de Oftalmología Fundación "Conde de la Valenciana", México D.F., México

PALABRAS CLAVE

Vitrectomía;
Viscodisección;
México.

Resumen

Objetivo: Evaluar la ventajas, desventajas, indicaciones y complicaciones del uso de viscodisección en cirugía vítreo retiniana.

Material y métodos: Estudio retrospectivo de un grupo de pacientes con diversas patologías vitreoretinianas, los cuales fueron sometidos a vitrectomía con técnica de viscodisección para la separación del tejido anómalo epirretiniano de la retina subyacente, con un seguimiento mínimo a un año. Se evaluó la agudeza visual, pre y posoperatoria, la dificultad subjetiva de la cirugía, presencia de sangrado trans y posoperatorio, retinotomías transquirúrgicas y éxito anatómico (retina aplicada).

Resultados: Se incluyeron 17 pacientes en el estudio, 9 del sexo masculino y 8 del femenino. El rango de edad fluctuó desde los 3 meses hasta los 75 años de edad, con una media de 46.27 años. De acuerdo a la indicación quirúrgica, los diagnósticos preoperatorios fueron retinopatía diabética y hemorragia vítrea en 5 pacientes, retinopatía diabética con desprendimiento traccional de la retina en 5 pacientes, vitreoretinopatía proliferativa en 3 pacientes, 2 pacientes con retinopatía del prematuro, un paciente con desgarro gigante postrauma con vitreoretinopatía proliferativa y un paciente con membrana epirretiniana. La mayoría de los pacientes mejoraron o estabilizaron su agudeza visual, sólo un caso en un paciente con glaucoma neovascular empeoró la agudeza visual. Hubo retinotomías en 7 pacientes y hemorragia en 2. Al año, 12 pacientes (70.58%) presentaban la retina aplicada, 2 pacientes (11.76%) con retina aplicada con silicón y 3 pacientes (17.64%) con la retina desprendida.

Conclusiones: La vitrectomía con técnica de viscodisección en casos de patología vitreoretiniana compleja es una opción que ofrece buenos resultados anatómicos y visuales a un año, con una tasa de complicaciones similar a lo reportado para otras técnicas.

KEYWORDS

Vitrectomy;
Viscodissection;
Mexico.

Vitrectomy with viscodissection technique

Abstract

Objective: To evaluate the efficacy, advantages, disadvantages, indications and complications of the use of viscodissection techniques in vitrectomy.

*Autor de correspondencia: California Retina Research Foundation, Santa Barbara, California, USA.
Correo electrónico: quezadarc@hotmail.com (Carlos Quezada-Ruiz).

Material and methods: Retrospective analysis of a group of patients with vitreo-retinal diseases who underwent vitrectomy with the use of viscodissection to separate epiretinal anomalous tissue from the retinal surface with a follow up minimum of one year. Pre and post postoperative visual acuity, surgical complexity by a subjective scale, presence of bleeding during and after surgery, iatrogenic retinal breaks, and anatomical success were evaluated.

Results: Seventeen patients were included in our study, nine were male and eight female. The age ranged from three months to 75 years with a mean of 46.27 years. The preoperative diagnosis was diabetic retinopathy with vitreous hemorrhage in five patients, diabetic retinopathy with tractional retinal detachment in five patients, proliferative vitreoretinopathy in patients, two patients with retinopathy of prematurity, one patient with a giant tear after blunt trauma with proliferative vitreoretinopathy and one patient with epiretinal membrane. In the majority of patients visual acuity improved or remained stable, just in one case with neovascular glaucoma visual acuity got worse. Incidental retinotomies occurred in seven patients, and hemorrhage in two. At one year follow-up, 12 patients (70.58%) remained the retina attached, two patients (11.76%) had silicon oil and their retina attached and 3 patients had a retinal detachment.

Conclusion: Vitrectomy with viscodissection techniques is a good option for the treatment of complicated cases of vitreoretinal pathology with good anatomical and visual results. The complication rate is similar to that reported with other techniques.

0187-4519 © 2014 Sociedad Mexicana de Oftalmología. Publicado por Elsevier México. Todos los derechos reservados.

Introducción

La vitrectomía es eficaz en el tratamiento de diversas patologías vitreoretinianas como el desprendimiento de retina regmatógeno, en el cual se asocia con una tasa de reaplicación de 64% a 95%^{1,2}. Sin embargo, existen diversas complicaciones transoperatorias en la vitrectomía primaria como las retinotomías iatrogénicas que ocurren en alrededor del 6% en casos de desprendimiento regmatógeno de retina,¹ daño inadvertido al cristalino en 3%, encarcelación retiniana en el sitio de las esclerotomías, gas y líquido subretiniano, así como hemorragia transoperatoria.

Existen diversas técnicas en cirugía vitreoretiniana como la disección en bloque, la segmentación, y delaminación que requieren el uso de fórceps, tijeras y otros instrumentos durante la cirugía. Una desventaja con su uso, es que no permiten controlar o incluso pueden ocasionar sangrado transquirúrgico.

Recientemente los viscoelásticos se han utilizado para la protección de daños químicos y mecánicos en cirugía vitreoretiniana. Mezclado con indocianina verde ha sido utilizado para la tinción de la membrana limitante interna, en combinación con líquidos perfluorocarbonados para la protección retiniana durante la remoción del cristalino en el polo posterior, o la viscodisección y viscodelaminación³.

Las técnicas de viscodisección fueron descritas por primera vez por Stenkula⁴. Esta técnica ha sido empleada en la remoción de membranas epirretinianas y en la separación de la corteza vítrea de la retina, entre otras⁵. El propósito primario de la viscodisección es el uso de las propiedades pseudoplásticas no Newtonianas del material, para separar

parcialmente las membranas epirretinianas de la retina, además de disminuir el movimiento retiniano inducido por el ciclo de apertura y cierre del vitrector⁶.

La viscodisección se realiza colocando viscoelástico entre el tejido epirretiniano anómalo y la retina para separarlos hidráulicamente. Han sido reportados el uso de hialuronato de sodio y la combinación de metilcelulosa al 1% junto con hialuronato de sodio con tasas variables de éxito^{4,7-9}. Existe preocupación ya que los primeros viscoelásticos utilizados resultaban difíciles de remover de la cavidad vítrea y se temía la retención de células y citocinas que pudieran favorecer la proliferación posoperatoria de membranas⁶; sin embargo, los nuevos viscoelásticos permiten una remoción más sencilla³.

Como todas las técnicas quirúrgicas, la viscodisección también se asocia a complicaciones como retinotomías iatrogénicas, hemorragia retiniana, proliferación posoperatoria de la membrana y dificultad para la aspiración del viscoelástico, entre otras⁷⁻⁹.

Material y métodos

Se trata de un estudio retrospectivo de una serie de casos, en la cual se realizó técnica de viscodisección durante la vitrectomía para la separación del tejido epirretiniano anómalo de la retina subyacente en diversas patologías vitreoretinianas complejas. Se revisaron los expedientes de pacientes en los cuales se utilizó técnica de viscodisección durante la vitrectomía, independientemente de la indicación quirúrgica. Todos los pacientes tuvieron un seguimiento mínimo a un año. Se excluyeron aquellos pacientes con

antecedente de cirugía vitreoretiniana, y se eliminaron aquellos que no hayan acudido a sus citas de seguimiento o que no hayan completado un año de seguimiento. Las variables analizadas fueron la agudeza visual pre y posoperatoria, la evaluación subjetiva de la dificultad quirúrgica, presencia de sangrado trans y posoperatorio, retinotomías transquirúrgicas y éxito anatómico (retina aplicada). La agudeza visual se tomó con cartilla de Snellen y se convirtió a la escala de LogMar. Fueron excluidos del análisis la percepción o no percepción de luz, ya que no son estrictamente mediciones de agudeza visual sino son simplemente la detección de un estímulo¹⁰.

Técnica quirúrgica

Todas las cirugías fueron realizadas por el mismo cirujano. Se realizaron las esclerotomías e introducción de trócares de 3.5 a 4 mm del limbo, calibre 23 en la mayoría de los pacientes (tabla 1), y posterior a la vitrectomía se realizó la viscodisección a través de una cánula con una extensión de 30G. Se introdujo viscoelástico cohesivo para separar la hialoides posterior y el tejido fibrovascular de la retina subyacente y posteriormente con el vitrector se procedió a remover la membrana (figs. 1 y 2).

Consideraciones éticas

Por la naturaleza retrospectiva y de acuerdo a la legislación vigente en México, el presente estudio no implicó ningún riesgo para la salud de los pacientes, por lo cual no se extendió un consentimiento informado.

Análisis estadístico

Análisis univariado para casos mediante frecuencias absolutas y proporciones.

La significancia estadística se evaluó mediante intervalos de confianza del 0.95. Se utilizó *t* de Student para datos continuos. Se comparó la AV pre y posoperatoria a través de una prueba *t* pareada. Los pacientes con retina aplicada se compararon contra los que no la tuvieron a través de una prueba *t*. Se utilizó el paquete SPSS® versión 17.

Resultados

El número total de pacientes incluidos fue 17, correspondiendo 9 al sexo masculino y 8 al sexo femenino. La edad varió desde los 3 meses hasta los 72 años, con una media de 46.27 años.

Tabla 1 Datos demográficos

N° de paciente	Observaciones	Sexo	Diagnóstico	Edad (años)	Calibre
1	Bevacizumab 5 días antes	M	RDP HV IV	68	23
2		F	RD con DRT	70	23
3		M	RDP con EMCS	55	23
4		M	RD con DRT	60	23
5	Bevacizumab 5 días antes	M	RDP HV IV	59	23
6		F	RD con DR Mixto	30	23
7	Glaucoma neovascular	F	RD con DRT severo	72	23
8		M	RD con HV y EMCS	58	23
9		F	HV G III	66	23
10		M	RD con DRT	57	23
11		M	VRP posterior	32	23
12		F	VRP posterior	48	20
13		F	VRP anterior y posterior	42	20
14		F	Desgarro gigante postrauma con VRP	20	20
15		M	ROP V	0.25	25
16		M	ROP V	0.5	25
17		F	MER	49	23

RDP: retinopatía diabética proliferativa; HV: hemorragia vítrea; DRT: desprendimiento de retina traccional; EMCS: edema macular clínicamente significativo; VRP: vitreoretinopatía proliferativa; ROP: retinopatía de la prematuridad, MER: membrana epirretiniana.

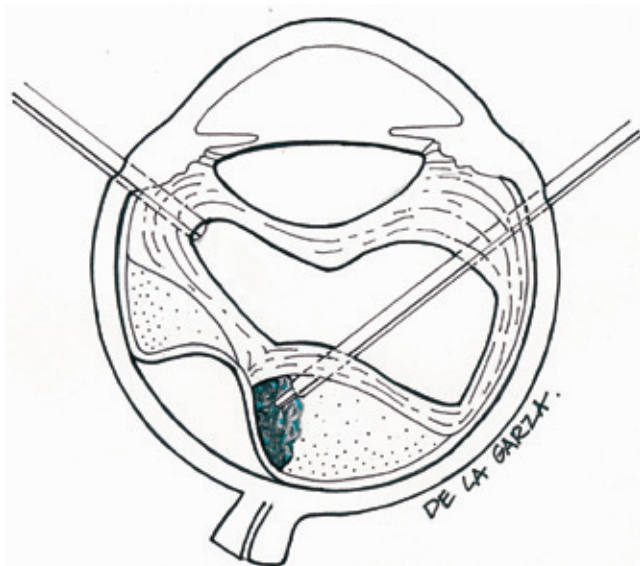


Figura 1 Diagrama de la técnica de viscodisección con inyección de viscoelástico, en desprendimiento de retina traccional.

Indicaciones quirúrgicas

Los diagnósticos preoperatorios fueron retinopatía diabética con hemorragia vítrea en 5 pacientes, retinopatía diabética con desprendimiento traccional de retina en 5 pacientes, vitreorretinopatía proliferativa en 3 pacientes, dos pacientes con retinopatía del prematuro, un paciente con desgarro gigante postrauma y vitreorretinopatía proliferativa y un paciente con membrana epirretiniana (tabla 1). La vitrectomía se realizó con calibre 23 en 12, calibre 20 en 3 y calibre 25 en 2 pacientes. En 2 casos se utilizó bevacizumab preoperatorio.

Complicaciones

En la tabla 2 se muestran los resultados anatómicos, visuales, y las complicaciones trans y posoperatorias. Podemos observar que durante la cirugía se presentaron 12 retinotomías en 7 pacientes y durante el posoperatorio hemorragia recidivante en 2 pacientes.

Resultados de agudeza visual

La mayoría de los pacientes mejoraron o estabilizaron su agudeza visual como se puede observar en la tabla 2. En la figura 3 observamos la agudeza visual promedio antes y después de la cirugía, mostrándose una mejoría estadísticamente significativa ($p=0.002$).

Resultado anatómico

En el seguimiento a un año encontramos que 12 pacientes presentaban la retina aplicada, 2 pacientes con retina

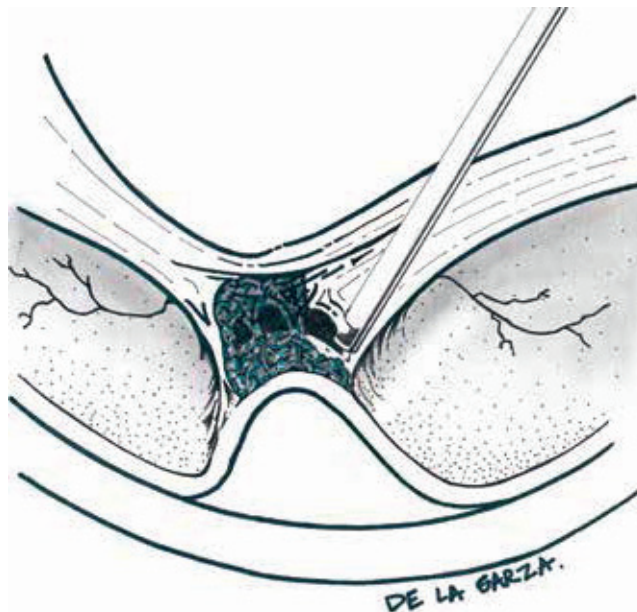


Figura 2 Ilustración gráfica que demuestra el papel del viscoelástico creando espacio para la segmentación del tejido fibrovascular, al mismo tiempo que contiene la hemorragia.

aplicada con aceite de silicón en cavidad, un paciente con la retina parcialmente aplicada y 3 pacientes con la retina desprendida.

Discusión

Los resultados de este trabajo aunque alentadores se ven limitados por la naturaleza retrospectiva y el número de casos incluidos en el estudio. Sin embargo, basados en los resultados de esta serie de casos podemos decir que la viscodisección es una técnica adyuvante en la realización de vitrectomía en casos complejos que se puede realizar de manera segura y con buenos resultados tanto anatómicos como visuales⁷⁻⁹.

Todas las cirugías fueron realizadas por el mismo cirujano y aunque no se hace un análisis comparativo con un grupo control, la apreciación subjetiva es que el grado de dificultad es menor con esta técnica que con las tradicionales y el tiempo quirúrgico se reduce significativamente.

La gran mayoría de nuestros pacientes se operaron con calibre 23, aunque también se operaron con calibre 20 y 25. Existen algunas ventajas en los calibres pequeños (23G y 25G) sobre el tradicional calibre 20; por ejemplo, se disminuye el tiempo quirúrgico ya que no es necesario abrir ni cerrar la conjuntiva. Además se puede optar por no poner sutura en la esclerotomía es posible insertar luces adicionales como el Chandelier® permitiendo realizar cirugía bimanual. Específicamente el 23G presenta mayor rigidez, mejorando la maniobrabilidad facilitando trabajar en la periferia retiniana; la fluidica del 23G es muy buena, acelerando la vitrectomía casi al nivel del 20G. También los vitrectores calibre 23G tienen el puerto de

Tabla 2 Resultados y complicaciones

N° de paciente	AV preop	LogMar PREOP	AV Postop	LogMar POSTOP	Resultado anatómico	Retinotomías	Hemorragia recidivante
1	CD	2.00	20/80	0.60	Aplicada	0	No
2	CD	2.00	20/200	1.00	Aplicada	2	Si
3	20/200	1.00	20/40	0.30	Aplicada	0	No
4	PL		MM	3.00	Aplicada con silicón	3	No
5	MM	3.00	20/30	0.20	Aplicada	0	No
6	20/400	1.30	20/100	0.70	Aplicada	1	No
7	PL		NPL		Desprendida	0	No
8	20/200	1.00	20/60	0.50	Aplicada	0	No
9	CD	2.00	20/40	0.30	Aplicada	0	No
10	20/400	1.30	20/200	1.00	Aplicada	0	Si
11	CD	2.00	20/400	1.30	Aplicada	1	No
12	CD	2.00	20/80	0.60	Aplicada	0	No
13	CD	2.00	CD	2.00	Aplicada con silicón	2	No
14	MM	3.00	PL	0.00	Desprendida	2	No
15	PL		MM	3.00	Aplicada	0	No
16	PL		PL		Desprendida	1	No
17	20/60	0.50	20/20		Aplicada	0	No

AV: agudeza visual; LogMar: logaritmo del ángulo de resolución mínima; PL: percepción de luz; NPL: no percepción de luz; MM: movimiento de manos; CD: cuenta dedos a 30 cm.

aspiración más cerca de la punta, permitiendo mayor eficacia, mejor disección y el uso del vitrector como tijera para la remoción de membranas especialmente cuando se crea un espacio por medio de la inyección del viscoelástico. No obstante, el número de pacientes en nuestro estudio no fue suficiente para determinar si el calibre utilizado podría influir en el resultado anatómico o visual de nuestros pacientes^{11,12}.

Se presentaron un total de 12 retinotomías en 7 pacientes, en los casos más complicados (desprendimiento traccional de retina, vítreo retinopatía proliferativa y retinopatía del prematuro). Las retinotomías reportadas con el uso de viscodisección por el Dr. Mcleod et al.⁹ fueron del 30%; sin embargo, en su trabajo sólo se incluyeron desprendimientos traccionales y hemorragias vítreas, más no fueron incluidos pacientes con patologías de mayor complejidad como la vitreoretinopatía proliferativa ni retinopatía del prematuro, a diferencia de nuestro trabajo. Asimismo, Grigorian et al.⁷ reportan un 18% de retinotomías iatrogénicas en su serie, que de igual manera sólo incluyeron casos de retinopatía diabética con HV y algunos con desprendimiento de retina concomitante, sin incluir otros de mayor complejidad. En el mismo trabajo de Mcleod⁹, se reporta como complicación la

inyección inadvertida al espacio subretiniano del viscoelástico, complicación que no se presentó en nuestra serie. El número de retinotomías reportadas no sorprende, ya que sabemos que la mayoría de las membranas son tan densas y aproximadamente 100 veces más fuertes que la retina¹³, por lo cual estas retinotomías ocurren con cierta frecuencia.

Se presentó hemorragia recidivante posoperatoria en 2 pacientes. Tanto Mcleod como Grigorian reportan la presencia de hemorragia transoperatoria, sin embargo no especifican la proporción. Mcleod refiere que se presentaron en un porcentaje alto solamente y que se dificultó mucho la cirugía, razón por la cual abandonó el uso de viscodisección; no obstante el grupo de Grigorian refiere que no observaron este fenómeno y que al contrario, consideran que el viscoelástico les ayudó a confinar la hemorragia y mantener una cavidad vítrea más limpia mejorando así la visibilidad.

En nuestra experiencia, la viscodisección sí tiene mayor incidencia de hemorragias en el momento en que despega el tejido epirretiniano, pero simultáneamente confina la hemorragia por efecto mecánico (fig. 3), permitiendo una cirugía con menor turbulencia y mejor visualización.

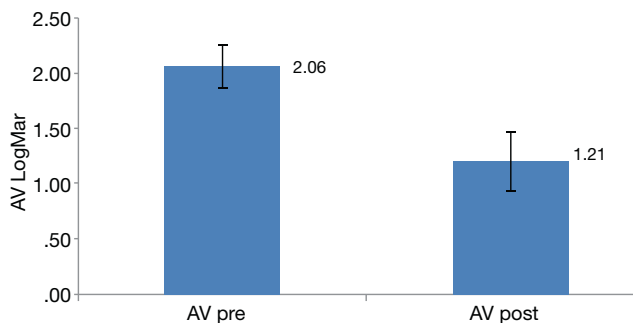


Figura 3 Agudeza visual promedio antes y después de cirugía. Se observa la agudeza visual promedio medida en unidades LogMar; nótese que existe una mejoría significativa posterior a la cirugía ($p=0.002$).

Otro conflicto atribuido en el pasado por algunos autores^{4,9} fue la dificultad para el retiro del viscoelástico. En nuestro estudio otra ventaja que encontramos con la técnica fue el retiro seguro y rápido del viscoelástico que contrasta con lo reportado previamente; esto debido seguramente a las características de los nuevos viscoelásticos.

En aquellos casos en los cuales se coloca bevacizumab preoperatorio se induce una disminución de la vascularización de las membranas y se incrementa el patrón fibroso, siendo en estos casos aún más útil la viscodisección. En los reportes previos no se consideraba el uso de antiangiogénicos previo a la cirugía. Probablemente su uso disminuya la dificultad y mejore los resultados. En nuestra serie sólo se utilizó en 2 casos y la apreciación subjetiva del cirujano es que resulta de gran utilidad al combinarse viscodisección. Se requerirán estudios posteriores relacionados al uso de antiangiogénicos en viscodisección para concluir e identificar su papel en esta técnica.

Grigorian et al.⁷ reportaron una mejoría en la AV de hasta 3 líneas de agudeza visual. En el presente trabajo observamos una franca mejoría en la agudeza visual en nuestros pacientes. En el seguimiento a un año, en la mayoría de los pacientes, la retina se encontraba aplicada con una tasa de éxito anatómico similar a lo reportado previamente en la literatura^{7-9,12}. Sólo en un caso se empeoró la agudeza visual, aunque esta disminución está relacionada con el glaucoma neovascular y no con el empleo de viscodisección.

La técnica reportada en el presente trabajo, es una alternativa para tratar aquellos casos de patología vitreoretiniana con alto grado de dificultad, que pudieran implicar un mayor riesgo de complicaciones transoperatorias. La combinación de esta técnica con las nuevas tecnologías disponibles (vitrectores de alta velocidad y menor calibre, antiangiogénicos, y nuevos viscoelásticos), permite realizar cirugías más rápidas y con menores complicaciones transoperatorias. Desde luego, es necesario realizar un estudio

comparativo con las técnicas tradicionales y un mayor número de pacientes para validar los hechos de observación clínica antes mencionados.

Conclusión

La vitrectomía con técnica de viscodisección en casos de patología vitreoretiniana compleja es una opción que ofrece buenos resultados anatómicos y visuales a un año con una tasa de complicaciones similar a lo reportado para otras técnicas.

Conflicto de intereses

Los autores declaran no tener ningún conflicto de intereses.

Financiamiento

El Dr. Carlos Quezada ha recibido apoyo económico por parte de la Retina Reseach Foundation, la PAAO y el CONACYT.

Agradecimientos

Los autores agradecen a la Lic. Cecilia de la Garza Villaseñor por su apoyo con las ilustraciones de la técnica quirúrgica.

Bibliografía

1. Heinmann H, Kirshhof B. Primary vitrectomy in rhegmatogenous retinal detachment. 4th ed. Ryan S, editor. Elsevier-Mosby; 2006. p. 2085-2094.
2. Wilkinson CP. Wanted: optimal data regarding surgery for retinal detachment. *Retina* 1998;18(3):199-201.
3. Higashide T, Sugiyama K. Use of viscoelastic substance in ophthalmic surgery - focus on sodium hyaluronate. *Clin Ophthalmol* 2008;2(1):21-30.
4. Stenkula S, Ivert L, Gislason I, et al. The use of sodium-hyaluronate (Healon) in the treatment of retinal detachment. *Ophthalmic Surg* 1981;12(6):435-437.
5. Dalma-Weiszhausz J, Franco-Cardenas V, Dalma A. A modified technique for extracting a dislocated lens with perfluorocarbon liquids and viscoelastics. *Ophthalmic Surg. Lasers Imaging* 2010;41(5):572-574.
6. Charles S. Techniques and tools for dissection of epiretinal membranes. *Graefes Arch Clin Exp Ophthalmol* 2003;241(5):347-352.
7. Grigorian RA, Castellarin A, Fegan R, et al. Epiretinal membrane removal in diabetic eyes: comparison of viscodissection with conventional methods of membrane peeling. *Br J Ophthalmol* 2003;87(6):737-741.
8. Grigorian RA, Castellarin A, Bhagat N, et al. Use of viscodissection and silicone oil in vitrectomy for severe diabetic retinopathy. *Semin Ophthalmol* 2003;18(3):121-126.
9. McLeod D, James CR. Viscodelamination at the vitreoretinal juncture in severe diabetic eye disease. *Br J Ophthalmol* 1988;72(6):413-419.
10. Holladay JT. Proper method for calculating average visual acuity. *J Refract Surg* 1997;13(4):388-391.
11. Eckardt C. Transconjunctival sutureless 23-gauge vitrectomy. *Retina* 2008;25(2):208-211.

12. Fine HF, Iranmanesh R, Iturralde D, et al. Outcomes of 77 consecutive cases of 23-gauge transconjunctival vitrectomy surgery for posterior segment disease. *Ophthalmology* 2007;114(6):1197-1200.
13. Wu W, Peters WH, Hammer ME. Basic mechanical properties of retina in simple elongation. *J Biomech Eng* 1987;109(1):65-67.