



CIRUGÍA Y CIRUJANOS
Órgano de difusión científica de la Academia Mexicana de Cirugía
Fundada en 1933

www.amc.org.mx www.elsevier.es/circir



ARTÍCULO ORIGINAL

Impacto del manejo con cierre asistido al vacío en abscesos profundos de cuello



Luis Humberto Govea-Camacho^a, Andrea Astudillo-Carrera^a,
José Manuel Hermosillo-Sandoval^b, Sergio Rodríguez-Reynoso^c,
Alejandro González-Ojeda^d y Clotilde Fuentes-Orozco^{d,*}

^a Departamento de Cirugía de Cabeza y Cuello, Hospital de Especialidades, Centro Médico Nacional de Occidente, Instituto Mexicano del Seguro Social, Guadalajara, Jalisco, México

^b Departamento de Cirugía General, Hospital de Especialidades, Centro Médico Nacional de Occidente, Instituto Mexicano del Seguro Social, Guadalajara, Jalisco, México

^c Unidad de Investigación Quirúrgica Experimental, Centro de Investigación Biomédica de Occidente, Instituto Mexicano del Seguro Social, Guadalajara, Jalisco, México

^d Unidad de Investigación Médica en Epidemiología Clínica, Unidad Médica de Alta Especialidad, Hospital de Especialidades, Centro Médico Nacional de Occidente, Instituto Mexicano del Seguro Social, Guadalajara, Jalisco, México

Recibido el 16 de abril de 2015; aceptado el 10 de septiembre de 2015

Disponible en Internet el 21 de febrero de 2016

PALABRAS CLAVE

Abscesos de cuello;
Cicatrización asistida
por vacío;
Sutura de herida

Resumen

Antecedentes: La presencia de abscesos profundos de cuello es potencialmente grave, incluso puede llevar a la muerte en un tiempo muy corto. El cierre asistido por vacío (V.A.C.) se ha utilizado en muchas áreas de la cirugía para la cicatrización de heridas complejas. Recientemente se ha considerado esta modalidad de tratamiento en el campo de la cirugía de cabeza y cuello. **Objetivo:** Evaluar la eficacia de la cicatrización mediante terapia con V.A.C. en abscesos profundos de cuello.

Material y métodos: Ensayo clínico abierto. Se incluyó a pacientes con abscesos profundos de cuello a tratarse con V.A.C., en comparación con terapia convencional. Se tomaron cultivos antes, durante y previamente al cierre primario de la herida. Se evaluó el porcentaje de cicatrización, tejido viable, tiempo de cicatrización y estancia hospitalaria.

Resultados: Se incluyó a 18 pacientes. Espacios de cuello afectados: submaxilar 29%, parafaríngeo 22%, submentoniano 21% y masticatorio 13%. Cultivo posquirúrgico final negativo en el 78%. Porcentaje de tejido viable de la herida para el grupo V.A.C. 42%, grupo control 36% ($p = 0.025$). Tiempo de cicatrización 22 ± 6 días y 38 ± 15.5 , respectivamente ($p = 0.01$). La media de días de hospitalización fue de 12 para ambos grupos.

* Autor para correspondencia: Calle Nebulosa # 2975, Interior 6 C. Col.: Jardines del Bosque. C.P. 44520, Guadalajara, Jalisco. México, Tel.: +52 (33) 3123 0241.

Correo electrónico: clotildefuen@hotmail.com (C. Fuentes-Orozco).

KEYWORDS

Deep neck abscesses;
Vacuum assisted
closure therapy;
Wound suture

Conclusiones: La terapia con V.A.C. es útil en el tratamiento de los abscesos profundos de cuello, ya que disminuyó el tiempo de cicatrización como resultado de mayor tejido viable, lo que permitió el cierre con sutura de la herida en un periodo más corto.

© 2015 Academia Mexicana de Cirugía A.C. Publicado por Masson Doyma México S.A. Este es un artículo Open Access bajo la CC BY-NC-ND licencia (<http://creativecommons.org/licencias/by-nc-nd/4.0/>).

Impact of vacuum-assisted closure management in deep neck abscesses**Abstract**

Background: The presence of deep neck abscesses is potentially serious; they can lead to death in a short period of time. The vacuum-assisted closure (V.A.C.) therapy has been used in many areas of surgery for complex wound healing. This treatment modality has recently been considered in the field of head and neck surgery.

Objective: Evaluate the efficacy of healing therapy using V.A.C. therapy in deep neck abscesses.

Material and methods: Open-label trial. Patients with deep neck abscesses were included using V.A.C. therapy versus conventional therapy. Cultures were taken before and during surgery, and prior to primary wound closure. The percentages of healing, viable tissue, wound healing time, and hospital stay were evaluated.

Results: A total of 18 patients were included. Affected neck spaces: submaxilar 29%, parapharyngeal 22%, submental 21% and masticatory 13%. The final postsurgical culture was negative in 78%. Viable tissue of the wound for the V.A.C. group was 42%, and for the control group was 36% ($p = 0.025$). Healing time was 22 ± 6 days and 38 ± 15.5 , respectively ($p = 0.01$). The mean number of hospital stay was 12 days for both groups.

Conclusions: Therapy with V.A.C. is useful in the treatment of deep neck abscesses; it decreased healing time as a result of more viable tissue allowing suture closure of the wound in a shorter period.

© 2015 Academia Mexicana de Cirugía A.C. Published by Masson Doyma México S.A. This is an open access article under the CC BY-NC-ND license (<http://creativecommons.org/licenses/by-nc-nd/4.0/>).

Antecedentes

Las infecciones profundas de cuello son únicas entre todas las infecciones, debido a que tienen un gran riesgo de presentar complicaciones. El tratamiento es agresivo y el monitoreo de la vía aérea es el aspecto más urgente, seguido de tratamiento antibiótico adecuado y de drenaje quirúrgico¹.

La principal causa de abscesos de cuello en adultos se relaciona con infecciones odontógenas. Otras causas son: trauma, perforación esofágica, laringopiocele, quiste tirogloso, tiroiditis y absceso de Bezold. En pacientes infectados con virus de inmunodeficiencia humana y los que cursan con diabetes mellitus, se presentan como casos atípicos y con una tasa mayor de complicaciones^{1,2}.

El tratamiento de primera línea es el drenaje quirúrgico cuando existe compromiso de la vía aérea, septicemia, infecciones descendentes, ausencia de mejoría en las primeras 48 h de tratamiento con antibiótico parenteral, así como abscesos mayores de 3 cm de diámetro que involucran el espacio prevertebral, anterior visceral o carotídeo, o que involucran más de 2 espacios^{3,4}.

La terapia con cierre asistido por vacío (*vacuum assisted closure* [V.A.C.]) es un sistema de cicatrización no invasivo que utiliza una presión negativa localizada y controlada para estimular la curación de heridas agudas y crónicas. Consiste

en aplicar una cama de esponja sobre la herida, sellar la herida con la película adhesiva y aplicar presión atmosférica negativa. La combinación de la esponja reticulada y la presión negativa promueve la división celular de factores de crecimiento y análogos de angiogénesis, promueve la remoción del edema y reduce la colonización bacteriana sin que se hayan reportado complicaciones relacionadas con su uso⁵⁻⁷.

El propósito de este estudio es evaluar la eficacia del tratamiento de la terapia V.A.C. en contraste con la terapia convencional de las heridas originadas del drenaje quirúrgico de los abscesos profundos de cuello.

Material y métodos

Ensayo clínico abierto. Se incluyó a pacientes con abscesos profundos de cuello, tratados mediante drenaje quirúrgico, derechohabientes del Instituto Mexicano del Seguro Social, previa autorización de consentimiento informado.

Criterios de inclusión

Pacientes de cualquier sexo, mayores de 18 años con absceso profundo de cuello e incisión uni- o bilateral desde el borde anterior del músculo esternocleidomastoideo hasta la línea

paratraqueal, y diseminación de la infección a un espacio mayor a 7 cm. No se incluyó a pacientes con necrosis extensa de tejidos que impidieran la sutura de la herida.

Variables de estudio

Las variables de estudio fueron el porcentaje de tejido de granulación durante el periodo de cicatrización, el tiempo de cicatrización, los microorganismos presentes, el tiempo de estancia intrahospitalaria, las complicaciones y la mortalidad.

El tejido de granulación se evaluó mediante el Programa Image J (Image Processing and Analysis in Java. Version 1.34s; National Institutes of Health, Bethesda, Md, EE. UU.).

Procedimiento

Una vez que los pacientes cumplieron con los criterios de inclusión y autorizaron el consentimiento informado, se aleatorizaron en 2 grupos: *grupo A*, tratados con terapia V.A.C.; *grupo B*, los que recibieron terapia convencional.

Grupo A

Se realizó drenaje quirúrgico, se tomaron cultivos de secreciones, se irrigó con solución salina, hasta lograr eliminar la secreción purulenta, se documentaron las condiciones de la herida, previa asepsia y antisepsia y se colocó una esponja (V.A.C.[®], Kinetic Concepts Inc, San Antonio Texas, EE. UU.), la cual fue acondicionada al tamaño de la herida. Posteriormente le fue colocado un tubo de succión y fue cubierto con una película adhesiva. La curación de la herida y el recambio de la esponja se realizó cada 72 h, evaluando el porcentaje de tejido de granulación. Se tomaron cultivos de secreción en cada recambio, con la finalidad de valorar la evolución. Cuando la herida mostró ausencia de secreción purulenta o de tejido de granulación, se procedió al cierre primario.

Grupo B

Posterior al drenaje quirúrgico y a la toma de cultivo de secreciones, se realiza irrigación con solución salina, hasta lograr eliminar la secreción purulenta. Se documentaron las condiciones de la herida. Se realizó la curación y recambio de gasas cada 8 h, durante las primeras 48 h y posteriormente cada 12 h, hasta lograr el porcentaje de tejido de granulación viable. La toma de cultivo de secreciones se realizó cada 72 h. La terapia se continuó hasta que el tejido de granulación cubrió la totalidad de la herida.

Análisis estadístico

Descriptivo mediante: frecuencias, porcentajes, medias, desviación estándar de la media y error estándar de la media. Inferencial para variables cuantitativas, mediante prueba t de Student para muestras pequeñas y para variables cualitativas, prueba chi cuadrada o prueba exacta de Fisher. Se utilizó el programa estadístico SPSS (Package for the Social Science, SPSS Inc., Chicago, Illinois, EE. UU.) versión 17.0 para Windows.

Consideraciones éticas

Los aspectos éticos en este estudio se basan en el Reglamento de la Ley General de Salud en Materia de Investigación para la Salud y en la declaración de Helsinki de 1975 y sus enmiendas; así como en los códigos nacionales e internacionales vigentes para las buenas prácticas en la investigación. Se autorizó con el número de registro del Comité de Investigación: 2011/1301/118.

Resultados

Se incluyó a un total de 18 pacientes. El sexo masculino fue el más afectado: 10 (55%). Las enfermedades asociadas fueron en el grupo de estudio y grupo control: sobrepeso, 7 (77.7%) y 4 (44.4%); diabetes mellitus 5 (55.5%) y 4 (44.4%); hipertensión arterial sistémica, 4 (44.4%) y 2 (22.2%), y desnutrición en 6 (66.6%) pacientes de cada grupo. Los espacios profundos de cuello afectados se observan en la [tabla 1](#). A 6 (33.3%) pacientes se les realizó traqueostomía: 3 correspondieron a cada grupo. En cuanto a la etiología de los abscesos profundos de cuello, la causa más común tanto en el grupo de estudio como en el grupo control fue: odontógena (50% en ambos grupos), infección de vías respiratorias superiores (20 vs. 22%), seguida de traumatismo (28 vs. 14%).

Los cultivos transquirúrgicos demostraron a las 72 h un cultivo negativo en 11 (61%) pacientes, mientras que 5 (27%) fueron por microorganismo único y 2 (12%) polibacteriano. Los cultivos al final del estudio en los pacientes del grupo A demostraron ausencia de microorganismos en 7 (78%); sin embargo, 2 (22%) pacientes presentaron un cultivo positivo unibacteriano. En los pacientes del grupo B, 7 pacientes demostraron un cultivo negativo y 2 positivos, uno unibacteriano y el otro polibacteriano. Los microorganismos aislados se presentan en la [tabla 2](#).

De los pacientes del grupo de estudio, 3 (33%) presentaron persistencia de secreción purulenta 4 días después de retirado el V.A.C. y un paciente cursó con dehiscencia de la herida suturada, una vez retirado el sistema. Mientras que, en el grupo control, un paciente requirió una segunda intervención quirúrgica, debido a absceso residual. Otras complicaciones fueron derrame pleural en 3 (33%) correspondientes al grupo control, seguido de 2 casos de tromboembolia pulmonar, uno en el grupo de estudio y otro en el grupo control, así como 2 casos de mediastinitis presentes en el grupo control. El 50% de los pacientes con mediastinitis requirieron traqueotomía. El promedio de cirugías en el grupo A fue de uno, en contraste con 4 cirugías para el grupo B.

El porcentaje de tejido viable para el grupo A al inicio fue de 11% y al final de 62%; grupo B inicial, 10% y final 36% ($p=0.025$) ([figs. 1 y 2](#)), ([tabla 3](#)). En cuanto a los días para lograr la cicatrización de la herida en el grupo A, la media fue de 22, desviación estándar de la media 6, error estándar de la media 2.4 en comparación con el grupo B con 38 de media, desviación estándar de la media 15.5 y error estándar de la media 6.3 ($p=0.01$).

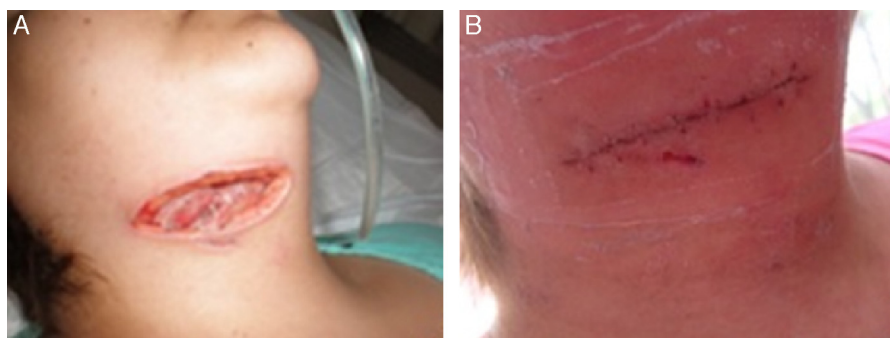
La media de días de estancia hospitalaria del grupo A fue de 12.33 ± 5 y para el grupo B 12.83 ± 8 días ($p=0.43$). No hubo mortalidad.

Tabla 1 Espacios profundos de cuello afectados entre grupo de estudio y grupo control

Espacios	Grupo A (cierre asistido al vacío) n = 9	Grupo B (manejo convencional) n = 9	Total n (%)
Submaxilar	9	8	17 (29)
Parafaríngeo	6	7	13 (22)
Submentoniano	7	5	12 (21)
Masticatorio	5	2	7 (13)
Tórax	3	-	3 (5)
Pretraqueal	1	1	2 (3)
Mediastino	3	-	3 (5)
Retrofaríngeo	-	1	1 (2)

Tabla 2 Microorganismos aislados en los cultivos entre ambos grupos a las 72 h del drenaje quirúrgico

Microorganismo	Grupo A (cierre asistido al vacío) n = 9	Grupo B (manejo convencional) n = 9	Total n = 18
Gram positivos			
<i>Staphylococcus aureus</i>	1	2	3
<i>Staphylococcus hyicus</i>	1	.	1
<i>Staphylococcus hominis</i>	1	-	1
<i>Streptococcus agalactiae</i>	1	-	1
Gram negativos			
<i>Escherichia coli</i>	1	-	1
<i>Klebsiella pneumoniae</i>	1	-	1
<i>Shigella ssp.</i>	-	1	1
<i>Enterobacter cloacae</i>	-	1	1
<i>Acinetobacter iwoffii</i>	-	1	1
<i>Pseudomona aeuroginosa</i>	-	1	1
Otros			
<i>Candida albicans</i>	-	1	1

**Figura 1** Paciente con terapia de cierre asistido al vacío. A) Antes de aplicar la terapia. B) Cierre de la herida posterior a 22 días.

Discusión

A pesar del impacto que tiene el tratamiento antibiótico en la actualidad, los abscesos profundos de cuello continúan siendo una enfermedad frecuente en los servicios de urgencias de Otorrinolaringología en la práctica clínica.

Este estudio se llevó a cabo para analizar las características clínicas de pacientes con abscesos profundos de cuello

y evaluar la eficacia de la terapia V.A.C. en el tratamiento de esta dolencia.

La etiología más frecuente de los abscesos profundos de cuello fue odontógena en el 50% y secundaria a infección de vías respiratorias en el 21%. En el estudio de Cárdenas et al., la infección dental se observó en el 80%, y la literatura mundial la reporta como principal causa⁸⁻¹¹. Kim et al.¹² reportaron que los espacios más frecuentemente afectados

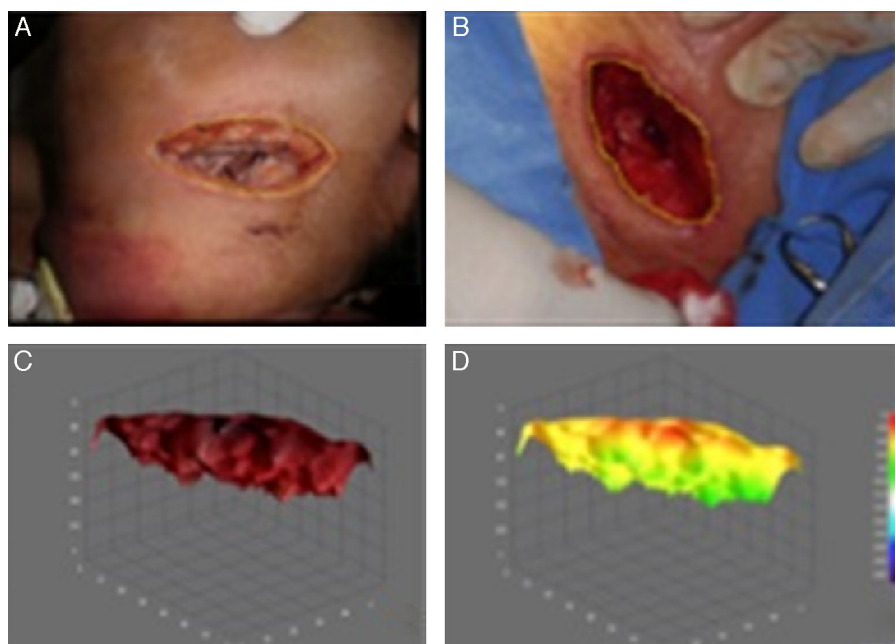


Figura 2 Análisis de tejido viable de un paciente con terapia de cierre asistido al vacío. A) Previamente a la terapia de cierre asistido al vacío. B) Valoración final posterior a 22 días. C) Imagen en tercera dimensión de B. D) Análisis por colorimetría de C.

Tabla 3 Porcentaje de tejido viable

Grupo A (cierre asistido al vacío) <i>n</i> = 9		Grupo B (manejo convencional) <i>n</i> = 9		<i>p</i> *
Inicial	Final	Inicial	Final	0.002
<i>Media</i>				
11	62	10	36	
<i>DEM</i>				
5	28	3	12	
<i>EEM</i>				
2.09	11.50	1.39	4.96	

DEM: desviación estándar de la media; EEM: error estándar de la media.

* Mediante prueba t de Student de muestras pequeñas.

secundarios a infección de origen dental son el submaxilar, parafaríngeo y masticatorio. En nuestro estudio los espacios profundos de cuello afectados con mayor frecuencia fueron: submaxilar, parafaríngeo y submentoniano.

La prevalencia de los microorganismos patógenos causantes de infecciones de espacios cervicales profundos varía de acuerdo con la población estudiada y con el origen de la infección: en nuestro caso observamos que *Staphylococcus aureus* es el más frecuente. Lee y Kanagalingam¹³ reconocieron este microorganismo junto con otros grampositivos como uno de los causantes de mayor prevalencia debido a que varias de sus especies habitan de forma normal en la cavidad oral; sin embargo, llama la atención tanto la ausencia de microorganismos anaerobios dentro de los agentes patógenos como el hecho de que la mayoría de los cultivos fueron unicelulares, lo que contrasta con la literatura, ya bien descrita, acerca del causal polimicrobiano de los abscesos profundos de cuello^{14,15}. Se ha observado que este

hecho puede deberse al tratamiento antibiótico previo al ingreso hospitalario del paciente o bien al uso de terapia intravenosa, antes del drenaje quirúrgico del absceso¹⁶.

El drenaje quirúrgico con debridamiento asociado a la administración sistémica de antibióticos, posterior al control de la vía aérea, se considera el tratamiento de elección en los abscesos profundos de cuello. Sin embargo, especialmente en casos complicados, se pueden requerir múltiples revisiones del lecho quirúrgico¹⁷.

Tradicionalmente, el drenaje quirúrgico de un absceso requiere de incisiones amplias para la limpieza de los espacios profundos cervicales afectados, con exposición de los tejidos, aumento del riesgo de sobreinfección y resultados éticos de la cicatrización insatisfactorios. Los pacientes tratados mediante este manejo convencional, en nuestro estudio, requirieron de una o más incisiones cervicales de acuerdo con los espacios afectados, así como de curaciones mecánicas 2 o 3 veces al día, según las condiciones de la

herida. En general, todos los pacientes refirieron molestias durante las curaciones, que variaron según el umbral del dolor de cada paciente.

Los sistemas de terapia V.A.C. han sido empleados con la finalidad de reducir el riesgo de hematomas y para el drenaje después de cirugías abdominales, ortopédicas, orales o neuroquirúrgicas^{18,19}. Ha sido utilizada satisfactoriamente para reducir el edema, promover tejido de granulación, mejorar la obtención de injertos de piel, mejorar el flujo sanguíneo y disminuir la carga bacteriana²⁰⁻²⁶.

El uso de V.A.C. en el área craneocervical es una parte importante en el manejo postoperatorio de abscesos profundos de cuello, al promover la integridad del colgajo, la cicatrización de la herida y la revascularización, así como reducir la infección postoperatoria de la herida¹⁸. Sin embargo, existe muy poca experiencia del uso de sistema V.A.C. en el manejo de heridas infectadas en el área cervicofacial. Gallo et al.¹⁷ mostraron la efectividad de este sistema, en su estudio sobre un paciente con absceso profundo de cuello complicado con mediastinitis, al evitar la necesidad de toracotomía para drenaje de la colección mediastinal y permitir mejoría clínica y tomográfica, tras 3 días de terapia con presión negativa.

Hyun et al.¹⁸ en su estudio realizado en 30 pacientes con abscesos profundos de cuello, tratados con un sistema de presión negativa, apoyan la gran utilidad clínica de este sistema comparado con otros sistemas de drenaje, al observar que se requieren incisiones mínimas, que el manejo postoperatorio es sencillo y que presentan menos complicaciones.

La media de días de hospitalización en nuestro estudio fue de 12 para ambos grupos, con rango de 6 a 18 días. En el estudio de Dhir et al.²⁷ todos los pacientes del estudio recibieron terapia V.A.C. en el hospital con una media de 11.4 días, rango de 5 a 28 días; el 83% de los pacientes no necesitaron de otro tratamiento para la cicatrización y el 84% se curaron sin la necesidad de aplicar otras terapias o intervenciones quirúrgicas, y concluyeron que esta modalidad puede ser aplicada en heridas dehiscentes con o sin exposición de vasos, en tejidos tratados mediante quimioterapia y radioterapia, fístulas salivales o fascitis necrosante. Sin embargo, también reporta las siguientes desventajas: la aplicación adecuada alrededor de la vía aérea, inhabilidad para el cierre completo de fístulas salivales, creatividad para la aplicación de las esponjas en pacientes con múltiples heridas, además de la contraindicación de su utilidad en pacientes con sospecha o con resultado de biopsia positivo a malignidad.

En nuestro estudio, observamos una diferencia significativa en el tiempo para la cicatrización de las heridas en ambos grupos: encontramos tejido de granulación en mayor porcentaje y con un desarrollo más rápido en el grupo tratado con terapia V.A.C. comparado con el grupo control. Por otra parte, el cierre de la herida y la cicatrización de la herida tuvieron resultados estéticos más favorables, con relación a las curaciones convencionales de los abscesos cervicales drenados.

Conclusiones

La terapia V.A.C. es eficaz en el tratamiento de los abscesos profundos de cuello, ya que reduce el tiempo de

cicatrización, e incrementa el tejido viable en comparación con la terapia convencional, ya que permite suturar la herida en un periodo corto, disminuyendo también el trauma de las curaciones.

La propuesta terapéutica derivada del presente estudio, con base en los resultados obtenidos, es la mejor opción en el tratamiento de pacientes con estos padecimientos, tratados con terapia convencional del cierre de la herida por segunda o tercera intención de los abscesos de cuello. Nuestra propuesta permite el cierre de la herida mediante sutura en beneficio de la cicatrización demostrada mediante la epitelización viable libre de infección, al obtener cultivos negativos y evidencia clínica fotográfica.

Agradecimientos

A la MPSS Aida Rebeca Márquez Valdez por el apoyo en la edición de imágenes.

Conflicto de intereses

Los autores declaran no tener ningún conflicto de intereses.

Bibliografía

- Vieira F, Allen SM, Stocks RM, Thompson JW. Deep neck infection. *Otolaryngol Clin North Am.* 2008;41(3):459-83.
- Oliver ER, Boyd-Gillespie M, Cummings otolaryngology. Deep neck space infections. En: Flint PW, Haughey BH, Lund LJ, editores. *Head & neck surgery.* 5th ed. Philadelphia, Pa: Mosby Elsevier; 2010. p. 201-8.
- Doerr TD. Odontogenic infections. En: Bailey BJ, Johnson JT, Rosen CA, et al., editores. *Bailey's head & neck surgery otolaryngology.* 5th ed. Philadelphia, Pa: Lippincott Williams and Wilkins; 2013. p. 770-81.
- Reynolds SC, Chow AW. Life-threatening infections of the peripharyngeal and deep fascial spaces of the head and neck. *Infect Dis Clin North Am.* 2007;21(2):557-76.
- Ramírez-Cervantes M, Lugo-Pérez E, Castro-Aldana MS, Villagómez-Ortiz AJ. Empiema y mediastinitis como complicación de absceso profundo del cuello: caso clínico y revisión de la bibliografía. *Med Int Mex.* 2008;24(1):79-86.
- Contractor D, Amling J, Brandoli C, Tosi LL. Negative pressure wound therapy with reticulated open cell foam in children: An overview. *J Orthop Trauma.* 2008;20(Suppl 10):S167-76.
- Webb LX, Pape HC. Current thought regarding the mechanism of action of negative pressure wound therapy with reticulated open cell foam. *J Orthop Trauma.* 2008;22(Suppl 10):S135-7.
- Ramírez-Martínez ME, Peña-García JF, Marín Méndez JA, Castro Ibarra S, Jurado Reyes J. Absceso profundo de cuello, un reto terapéutico. *Cir Gen.* 2004;26(4):282-5.
- Tejeda-Real ME, Rodríguez-Torres J, Gayosso-Cruz O. Abscesos profundos de cuello. Reporte de 5 casos y revisión de la literatura. *Rev Asoc Mex Med Crit Ter Int.* 1999;13(4):142-5.
- Nusbaum AO, Som PM, Rothschild MA, Shugar JM. Recurrence of a deep neck infection: A clinical indication of an underlying congenital lesion. *Arch Otolaryngol Head Neck Surg.* 1999;125(12):1379-82.
- Cárdenas-Malta KR, Cortés-Flores AO, Fuentes-Orozco C, Martínez-Oropeza LC, López-Ramírez MK, González-Ojeda A. Mediastinitis purulenta en infecciones profundas de cuello. *Cir Cir.* 2005;73(4):263-7.

12. Kim HJ, Park ED, Kim JH, Hwang EG, Chung SH. Odon-togenic versus nonodontogenic deep neck space infections: CT manifestations. *J Comput Assist Tomogr.* 1997;21(2): 202–8.
13. Lee YQ, Kanagalingam J. Bacteriology of deep neck abscesses: A retrospective review of 96 consecutive cases. *Singapore Med J.* 2011;52(5):351–5.
14. Yang SW, Lee MH, See LC. Deep neck abscess: An analysis of microbial etiology and the effectiveness of antibiotics. *Infect Drug Resist.* 2011;1:1–8.
15. Obregon Guerrero G, Martínez Ordaz JL, Moreno Aguilera E, Ramírez Martínez M, Peña García JF, Pérez Álvarez C. Absceso profundo de cuello. Factores asociados con la reoperación y mortalidad. *Cir Cir.* 2013;81(4):299–306.
16. Bottin R, Marioni G, Rinaldi R, Boninsegna M, Salvadori L, Staffieri A. Deep neck infection: A present-day complication. A retrospective review of 83 cases (1998-2001). *Eur Arch Otorhinolaryngol.* 2003;260(10):576–9.
17. Gallo O, Deganello A, Meccariello G, Spina R, Peris A. Vacuum-assisted closure for managing neck abscesses involving the mediastinum. *Laryngoscope.* 2012;122(4):785–8.
18. Hyun SY, Oh HK, Ryu JY, Kim JJ, Cho JY, Kim HM. Closed suction drainage for deep neck infections. *J Craniomaxillofac Surg.* 2014;42(6):751–6.
19. Mohammed-Ali RI, Khurram SA, Nahabedian V, Smith AT. Vacuum-assisted dressing for promoting granulation over the dura: Technical note. *Br J Oral Maxillofac Surg.* 2012;50(1): 88–9.
20. Poulakidas S, Kowal-Vern A. Facilitating residual wound closure after partial graft loss with vacuum assisted closure therapy. *J Burn Care Res.* 2008;29(4):663–5.
21. Ozer K, Smith W. A simple technique for applying vacuum-assisted closure therapy over the circular type external fixation device. *Ann Plast Surg.* 2006;56(6):693–4.
22. DeFranzo AJ, Argenta LC, Marks MW, Molnar JA, David LR, Webb LX, et al. The use of vacuum-assisted closure therapy for the treatment of lower-extremity wound with exposed bone. *Plast Reconstr Surg.* 2001;108(5):1184–91.
23. Morykwas MJ, Simpson J, Pungler K, Argenta A, Kremers L, Argenta J. Vacuum-assisted closure: State of basic research and physiologic foundation. *Plast Reconstr Surg.* 2006;117(7S): 121S–6S.
24. Malmsjö M, Ingemansson R, Sjögren J. Mechanisms governing the effects of vacuum-assisted closure in cardiac surgery. *Plast Reconstr Surg.* 2007;120(5):1266–75.
25. Braakenburg A, Obdeijn MC, Feitz R, van Rooij IA, van Griethuysen AJ, Klinkenbijnl JH. The clinical efficacy and cost effectiveness of the vacuum-assisted closure technique in the management of acute and chronic wounds: A randomized controlled trial. *Plast Reconstr Surg.* 2006;118(2):390–7.
26. Scherer SS, Pietramaggiori G, Mathews JC, Prsa MJ, Huang S, Orgill DP. The mechanism of action of the vacuum-assisted closure device. *Plast Reconstr Surg.* 2008;122(3):786–97.
27. Dhir K, Reino AJ, Lipana J. Vacuum-assisted closure therapy in the management of head and neck wounds. *Laryngoscope.* 2009;119(1):54–61.