

ABDOMEN/ORIGINAL

Hallazgos en tomografía computada multidetector en el diagnóstico del carcinoma hepatocelular en pacientes con cirrosis y su correlación con la anatomía patológica del explante hepático

D. Haberman^{a,*}, M. Castignola^a, M. Mela^a, H. Paladini^a, J.P. Santilli^b, F. Gruz^c
y G. Gondolesi^c

^aServicio de Diagnóstico por Imágenes, Hospital Universitario Fundación Favaloro, Buenos Aires, Argentina

^bServicio de Anatomía Patológica, Hospital Universitario Fundación Favaloro, Buenos Aires, Argentina

^cUnidad de Cirugía y Trasplante Hepático, Hospital Universitario Fundación Favaloro, Buenos Aires, Argentina

Recibido julio de 2012; aceptado marzo de 2013

PALABRAS CLAVE

Cirrosis;
Hepatocarcinoma;
Tomografía
Computada
Multidetector
dinámica

Resumen

Objetivos: Describir el comportamiento imagenológico del hepatocarcinoma en pacientes con cirrosis utilizando la tomografía computada multidetector (TCMD) dinámica y correlacionar los hallazgos con el grado histológico de los tumores.

Materiales y métodos: Estudio retrospectivo, observacional y descriptivo, donde se evaluaron 51 nódulos de 32 pacientes trasplantados de hígado con diagnóstico de cirrosis. La anatomía patológica del explante fue utilizada como referencia y los nódulos con histología de hepatocarcinoma fueron analizados retrospectivamente en las tomografías computadas efectuadas antes del trasplante. Las tomografías se llevaron a cabo con técnica dinámica, evaluando las características más frecuentes reportadas en la literatura: realce arterial, lavado del realce, cápsula y vasos arteriales intratumorales.

Resultados: Cuarenta y seis de 51 (90%) tumores mostraron realce arterial. De estos 46 tumores, 39 (85%) mostraron lavado del realce en la fase portal y/o tardía. De los 51, 5 (10%) fueron hipovasculares, 22 (43%) presentaron cápsula y 12 (24%) mostraron vasos arteriales intratumorales. La combinación de hallazgos más frecuente fue la asociación de realce arterial y lavado del realce en la fase portal-tardía (39/51 tumores: 76%), y el grado histológico más usual fue el II en 35 tumores (69%). Se hallaron asociaciones estadísticamente significativas entre el grado histológico de los tumores y los comportamientos imagenológicos realce arterial e hipovascular.

Conclusión: En nuestra población, el hallazgo tomográfico de realce arterial con lavado del realce en tiempo portal y/o tardío fue observado en la mayoría de los tumores. Esto coincide con publicaciones anteriores y contribuye a fortalecer el valor de estos criterios para el diagnóstico del hepatocarcinoma.

© 2012 Sociedad Argentina de Radiología. Publicado por Elsevier España, S.L. Todos los derechos reservados.

*Autor para correspondencia.

Correo electrónico: diegohaberman@yahoo.com.ar (D. Haberman).

KEYWORDS

Cirrhosis;
Hepatocellular carcinoma;
Dynamic multidetector computed tomography

Findings in multidetector computed tomography in the diagnosis of hepatocellular carcinoma in patients with cirrhosis and correlation with pathology of liver explants

Abstract

Objectives: To describe the imagenological behavior of hepatocellular carcinoma in cirrhotic patients using a dynamic multidetector computed tomography (MDCT) technique, and correlate these findings with histological tumor grades.

Materials and methods: A retrospective, descriptive observational study was conducted to evaluate 51 nodules in 32 liver transplant patients diagnosed with liver cirrhosis. The pathology of liver explants was used as a reference. Nodules with hepatocellular carcinoma histopathology were retrospectively analyzed by computed tomography scans performed pre-transplant. Using a dynamic multidetector computed tomography technique, we evaluated the most common imagenological behavior reported in the literature: arterial enhancement, washout, capsule, and intratumoral arterial vessels.

Results: Forty-six of 51 (90%) tumors showed arterial enhancement. Of the 46 tumors with arterial enhancement, 39 (85%) had washout in portal-late phase. Five of 51 (10%) were hypovascular. Twenty-two of 51 (43%) had capsule and 12 of 51 (24%) showed intratumoral arterial vessels. The more frequent image combination was the combination of arterial enhancement and washout (39 of 51 tumors or 76%). The most frequent histological grade was II (35 of 51 tumors or 69%). Statistically significant relationships were found between histological grade tumors and imagenological behavior: arterial enhancement and hypovascular.

Conclusion: In our population, arterial enhancement with washout in portal-late phases was observed in most of the tumors. Our results are consistent with previously reported studies, demonstrating the high reliability of this imaging pattern for the diagnosis of hepatocellular carcinoma.

© 2012 Sociedad Argentina de Radiología. Published by Elsevier España, S.L. All rights reserved.

Introducción

El carcinoma hepatocelular (CHC) es la quinta neoplasia más frecuente en hombres y la séptima en mujeres, con una sobrevida a los 5 años de aproximadamente el 12%. El factor predisponente principal para su desarrollo es la cirrosis^{1,2}.

En la Argentina las principales causas de cirrosis son de origen alcohólico o se deben al virus de la hepatitis C y, con menor prevalencia, al virus de la hepatitis B o a la cirrosis criptogénica³.

La cirugía es la mejor opción terapéutica en el CHC, debido a su menor tasa de recurrencia local y a la mayor sobrevida. Entre las opciones quirúrgicas se encuentran la resección y el trasplante: mientras la primera está indicada en un pequeño porcentaje de pacientes con tumores solitarios pequeños (< 2 cm), de ubicación anatómica favorable y función hepática relativamente preservada (Child-Pugh A), para el resto de los pacientes el trasplante hepático es el tratamiento quirúrgico de elección⁴⁻⁶.

Dada la creciente demanda de receptores de trasplante hepático, es crucial la adecuada asignación de órganos a los pacientes en lista de espera. Esta elección se sustenta en el sistema MELD (Model for End-Stage Liver Disease: modelo para la enfermedad hepática terminal)^{7,8}, el cual otorga un puntaje adicional a aquellos casos con diagnóstico de CHC dentro de los criterios de Milán. Por este motivo, la correcta detección y estadificación del tumor tienen un considerable impacto en el proceso de asignación de los órganos y en el operativo integral del trasplante hepático⁹.

Las guías clínicas de manejo del carcinoma hepatocelular de la American Association for the Study of Liver Diseases (AASLD) del año 2010 proponen como diagnóstico del CHC en pacientes con cirrosis la presencia de hallazgos imagenológicos clásicos en un solo método de imagen (tomografía computada —TC— o resonancia magnética —RM— dinámicas), sin necesidad de confirmación histológica por biopsia¹⁰.

Dentro de las técnicas imagenológicas dinámicas que recomiendan las guías clínicas, la tomografía computada multidetector (TCMD) tiene una elevada eficacia diagnóstica, con una sensibilidad que oscila entre el 50 y el 96% y una especificidad que varía entre el 75 y el 96%¹¹⁻¹³. Los grupos que estudiaron la eficacia de la TCMD en la población argentina con factores etiológicos locales obtuvieron una sensibilidad del 87% y una especificidad del 83% para la detección y caracterización del CHC en pacientes con diagnóstico de cirrosis¹⁴.

El objetivo principal de este trabajo es describir el comportamiento imagenológico del hepatocarcinoma en los pacientes con diagnóstico de cirrosis trasplantados en nuestra institución. Asimismo, como propósito secundario, se desea determinar si existe una relación entre el aspecto imagenológico y el grado histológico de los tumores.

Materiales y métodos

Realizamos un estudio retrospectivo, observacional y descriptivo de 32 pacientes trasplantados de hígado, con diagnóstico de cirrosis y TCMD dinámica realizada en nuestra institución entre febrero del 2007 y diciembre del 2011.

Estudiamos 51 tumores con un tamaño variable entre los 10 mm y 55 mm, pertenecientes a 25 varones y 7 mujeres (edad promedio: 62 años).

Las etiologías más frecuentes de las cirrosis fueron la criptogénica y el virus de la hepatitis C. En la tabla 1 se presentan las frecuencias absolutas y relativas de las diferentes etiologías.

No incluimos a los pacientes que antes del trasplante habían recibido tratamiento local (quimioembolización, ablación por radiofrecuencia o alcoholización), ya que este podría haber interferido en el adecuado análisis de los patrones imagenológicos. En este sentido, para que las imágenes fueran representativas de los hallazgos en el explante, únicamente tuvimos en cuenta a los pacientes cuyas TC habían sido realizadas como máximo 6 meses antes del trasplante.

La anatomía patológica del explante fue utilizada como referencia y los nódulos con diagnóstico histopatológico de CHC fueron analizados retrospectivamente en las tomografías computadas practicadas antes del trasplante.

Con el objetivo de realizar el análisis histológico del explante hepático, las piezas fueron fijadas con formol al 10% y se efectuaron cortes transversales paralelos de 7 mm a 10 mm de espesor a intervalos regulares. En cada pieza se evaluó el grado histológico según el protocolo del College of American Pathologist (CAP)¹⁵.

Tabla 1 Frecuencia absoluta y frecuencia relativa porcentual de las etiologías de las cirrosis presentes en la población estudiada

Etiología de cirrosis	FA	FR%
Criptogénica	12	38
Virus de hepatitis C	11	34
Alcohólica	3	9
Virus de hepatitis B	3	9
Hemocromatosis	1	3
Virus de hepatitis C + alcohólica	1	3
Hemocromatosis + alcohólica	1	3

FA: frecuencia absoluta; FR%: frecuencia relativa porcentual.

Las tomografías computadas se realizaron con un equipo multicorte de 64 hileras de detectores (Aquilion, Toshiba, Tokio, Japón), administrando 1,5 ml/kg de contraste yodado no iónico intravenoso (Iopamiron 370, Schering) mediante una bomba infusora (Stellant, Medrad) con un flujo de 3 a 4 ml/s. Se obtuvieron imágenes en tiempo arterial, portal y tardío. Mientras la fase arterial se hizo a los 30-35 segundos, la fase portal se llevó a cabo a los 65-70 segundos y la fase tardía a los 10 minutos. Se adquirieron imágenes volumétricas de 0,5 mm de espesor, cada 0,3 mm de intervalo, con un factor pitch de 0,828 y una rotación de tubo de 0,5 segundos. El volumen de imágenes fue reconstruido después en los planos axial, coronal y sagital.

Todas las imágenes fueron evaluadas por dos observadores que tenían experiencia como radiólogos en la Unidad de Trasplante Hepático (6 años el primero y 3 años el segundo). El grado de acuerdo entre ellos fue del 100%.

En las imágenes se evaluaron las características más frecuentes reportadas en la literatura: realce en tiempo arterial, presencia de lavado del realce en tiempo portal y/o tardío, cápsula y vasos arteriales anómalos intratumorales¹⁶⁻²⁴.

Consideramos como lavado del realce (*wash-out*) positivo sólo a las lesiones que en la fase portal-tardía eran hipodensas con respecto al resto del hígado y no asumimos como *wash-out* positivo a las lesiones que permanecían hiper o isodensas.

Para el análisis estadístico utilizamos el programa estadístico SPSS 12.1, mediante el cual efectuamos cálculos estadísticos descriptivos e inferenciales.

El análisis de la correlación entre las variables se efectuó mediante el cálculo del coeficiente de correlación biserial puntual.

Adoptamos como estadísticamente significativa a la correlación entre variables cuya significación fue inferior a 0,05.

Resultados

Se analizaron 51 tumores con un tamaño variable entre los 10 mm y 55 mm. Del total, 46 (90%) mostraron realce arterial y, de estos últimos, 39 (85%) presentaron lavado del realce en la fase portal y/o tardía (figs. 1 y 2).

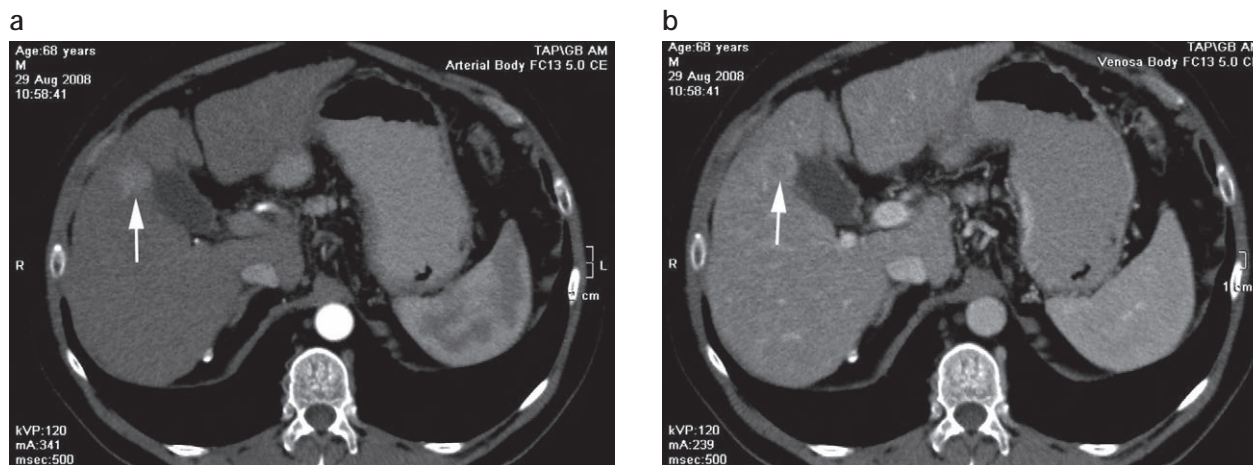


Figura 1 Cortes axiales. (a) Paciente de sexo masculino de 68 años de edad con diagnóstico de cirrosis por virus de la hepatitis C. Fase arterial: carcinoma hepatocelular con comportamiento hipervascular (flecha). (b) Fase portal: lavado del realce (*wash-out*).

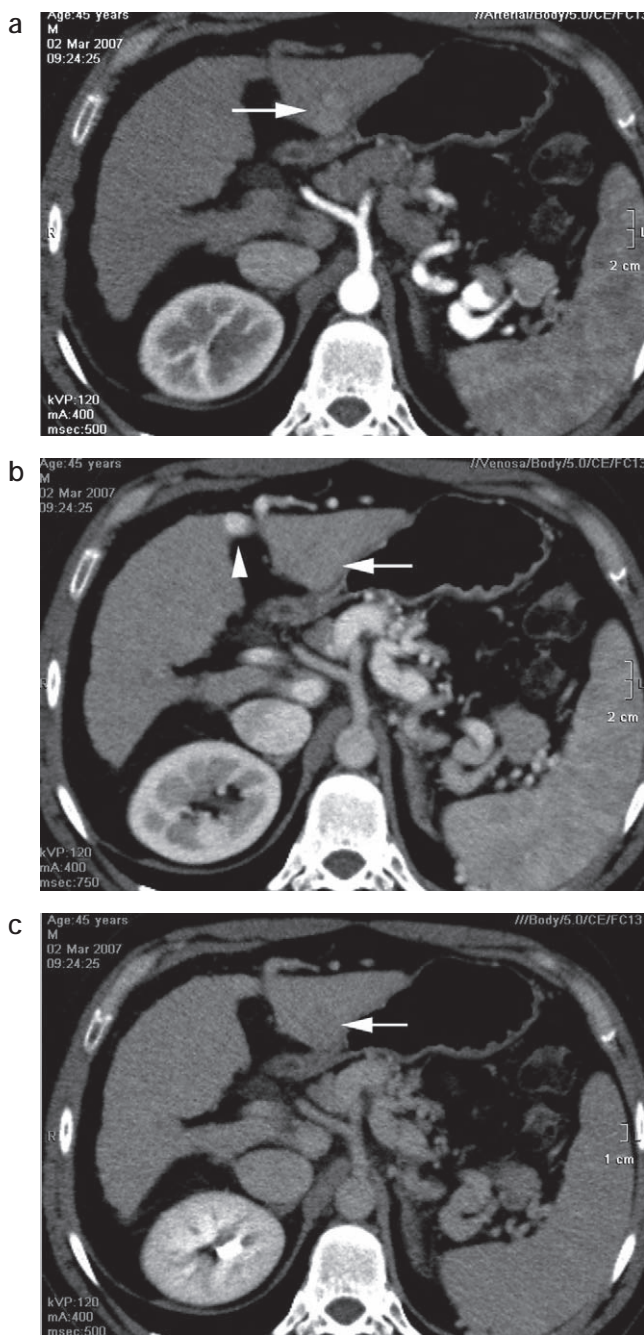


Figura 2 (a) Paciente de sexo masculino de 45 años de edad con diagnóstico de cirrosis criptogénica. Fase arterial: lesión hipervascular con realce inhomogéneo (en mosaico). (b) Fase portal: no se observa el lavado del realce categórico. La cabeza de flecha señala la repermeabilización de la vena umbilical, vinculada a la redistribución del flujo como expresión de hipertensión portal. (c) Fase tardía: se hace evidente el lavado del realce.

De los 51 tumores, 5 (10%) fueron hipovasculares con un tamaño promedio de 18 mm (fig. 3). Veintidós hepatocarcinomas (43%) presentaron una cápsula (fig. 4) y 12 (24%) mostraron vasos arteriales intratumorales (figs. 5 y 6).

Las combinaciones de hallazgos imagenológicos más frecuentes fueron: realce arterial con lavado del realce en

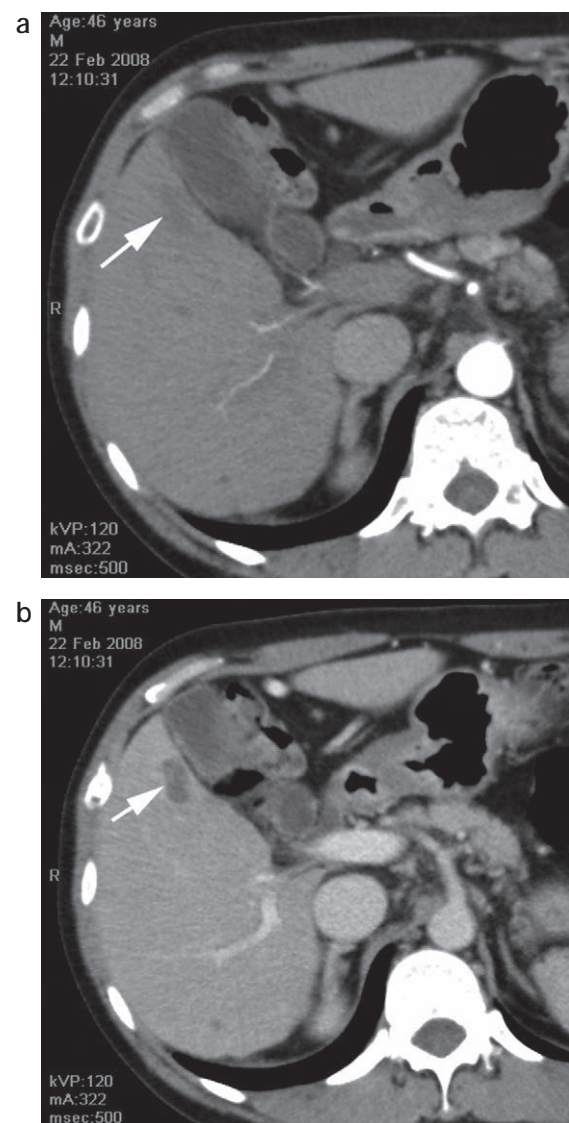


Figura 3 (a) Paciente de sexo masculino de 46 años de edad con diagnóstico de cirrosis por virus de la hepatitis B. Fase arterial: lesión hipovascular. (b) El hígado realza en la fase portal, a excepción del hepatocarcinoma hipovascular de 20 mm en el segmento V (flecha).

tiempo portal y/o tardío (39/51 tumores: 76%), realce arterial y cápsula (20/51: 39%), y luego realce arterial, lavado portal-tardío y cápsula (17/51: 33%). Las combinaciones halladas se presentan en la tabla 2.

A su vez, encontramos asociaciones estadísticamente significativas entre: 1) el tamaño de los tumores y la presencia de la cápsula (r_{bp} : 0,294; $p < 0,05$) y 2) el tamaño de los tumores y la existencia de los vasos arteriales intratumorales (r_{bp} : 0,446; $p = 0,01$). El resto de las asociaciones ensayadas no resultaron estadísticamente significativas. Todas las asociaciones se desarrollan en la tabla 3.

En relación con el grado histológico de los tumores, 35 (69%) presentaron grado II (fig. 7), 14 (27%) grado III (fig. 8) y 2 (4%) grado I (fig. 9). En nuestra muestra no hubo tumores con grado histológico IV. Las características de los tumores según su grado histológico se exponen en la tabla 4.

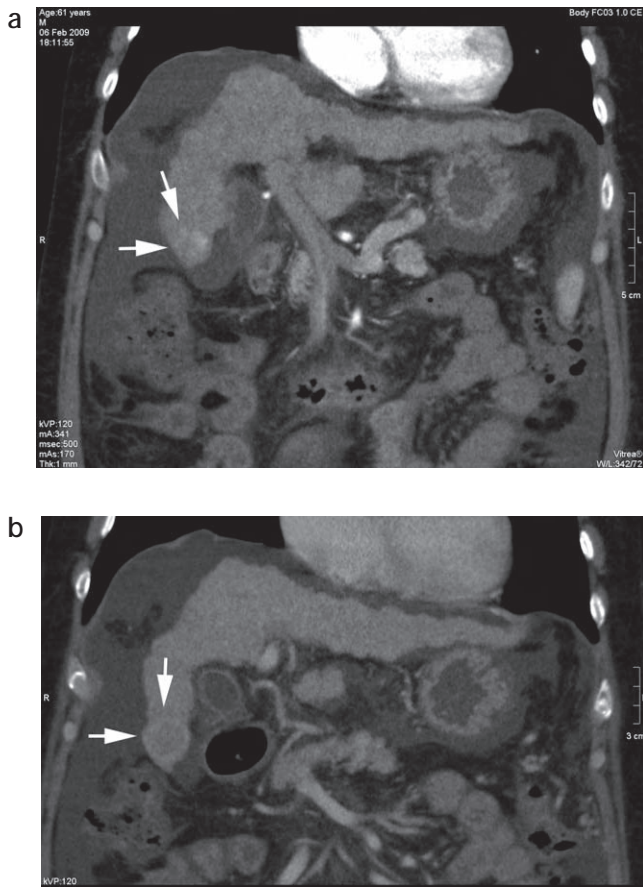


Figura 4 (a) Paciente masculino de 61 años con diagnóstico de cirrosis por virus de la hepatitis C. Fase arterial, plano coronal: hepatocarcinoma en segmento VI que presenta el clásico realce arterial tipo mosaico (flecha). (b) Fase portal, plano coronal: se observa el lavado del realce y la cápsula.

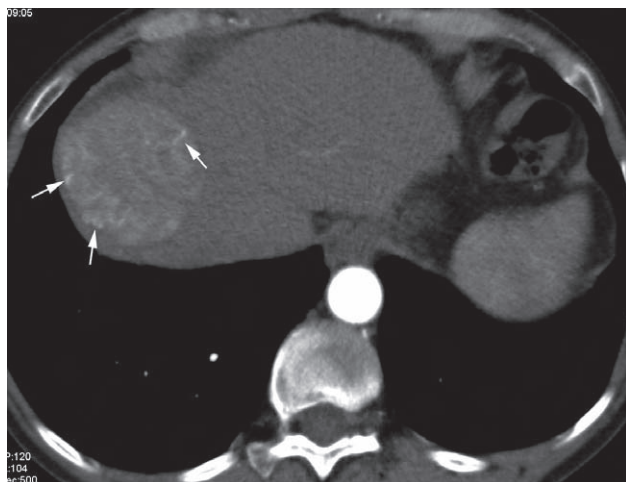


Figura 5 Paciente de sexo femenino de 62 años con diagnóstico de cirrosis por virus de la hepatitis C. Fase arterial: las flechas señalan los vasos arteriales intratumorales periféricos en una lesión de gran tamaño.

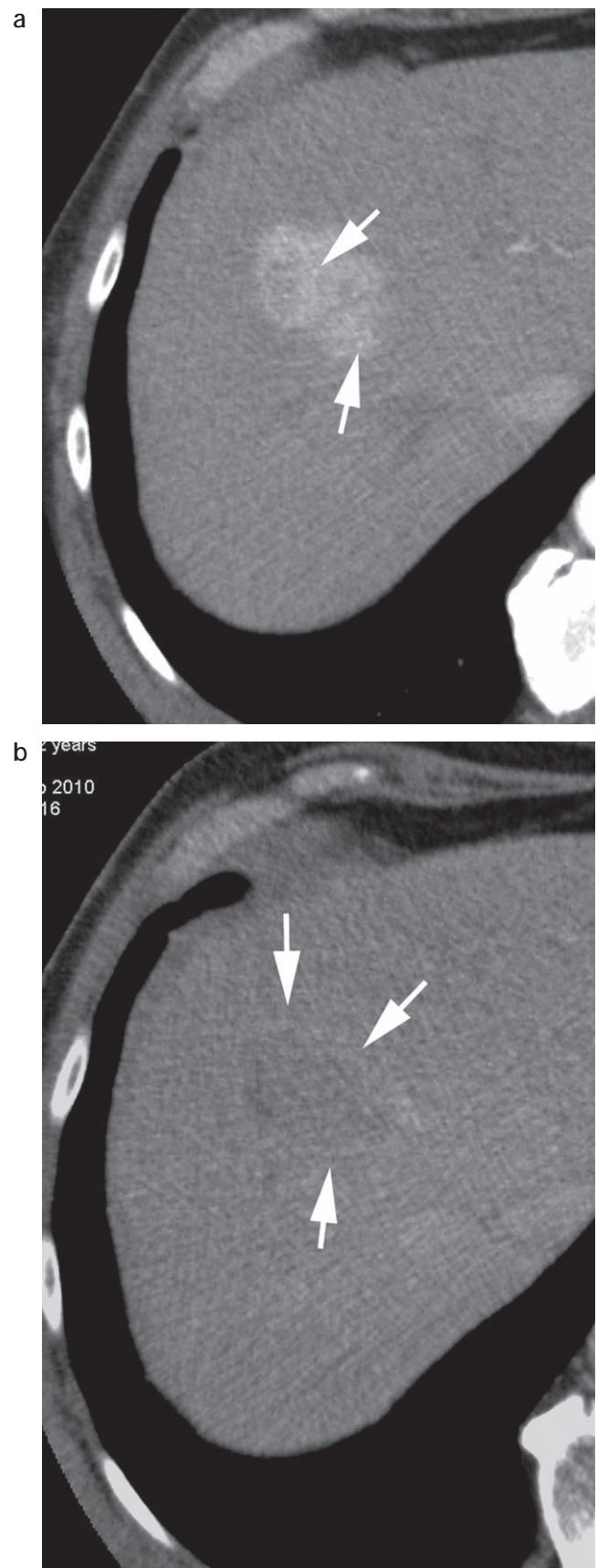


Figura 6 (a) Fase arterial: realce arterial y presencia de vasos arteriales anómalos intratumorales (flechas). (b) Fase tardía: lavado del realce y presencia de una cápsula (flechas).

Tabla 2 Frecuencia absoluta y frecuencia relativa porcentual de las combinaciones de los comportamientos imagenológicos identificados mediante la tomografía computada en función del total de tumores estudiados

CI	FA	FR%
RA + LV	39	76
RA + C	20	39
RA + LV + C	17	33
RA + LV + VAI	10	20
VAI + C	5	10
RA + LV + VAI + C	4	8

C: cápsula; CI: comportamiento imagenológico; FA: frecuencia absoluta; FR%: frecuencia relativa porcentual; LV: lavado de realce portal-tardía; RA: realce arterial; VAI: vasos arteriales intratumorales.

Tabla 3 Resultados de las correlaciones estadísticas entre la variable tamaño del tumor y los diferentes comportamientos imagenológicos observados

	r_{bp}	Significación
T y VAI	0,446	0,01
T y C	0,294	0,036
T y RA	0,140	0,326
T y LV	0,217	0,126
T y H	0,140	0,326
T y (RA + LV)	0,217	0,126

C: cápsula; H: hipovasculares; LV: lavado de realce portal-tardío; RA: realce arterial; r_{bp} : coeficiente de correlación biserial puntual; T: tamaño; VAI: vasos arteriales intratumorales.

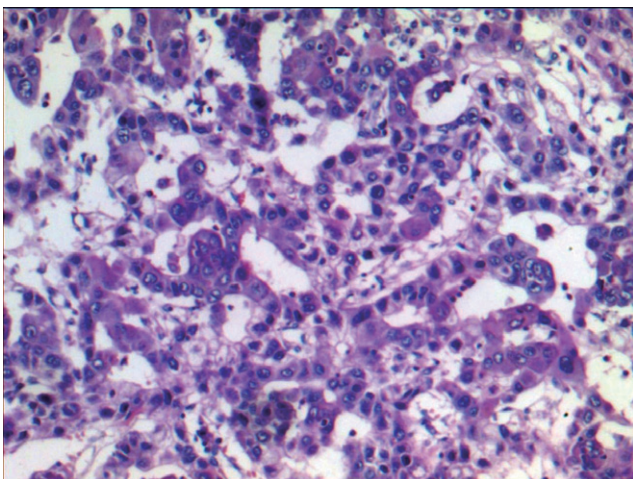


Figura 7 Grado II. Hematoxilina-eosina: 100x. Patrón trabecular y pseudoglandular. Cordones y lucas glandulares con hepatocitos que muestran aumento de la relación núcleo-citoplasma, núcleos hiper cromáticos, nucléolos visibles y citoplasma eosinófilo.

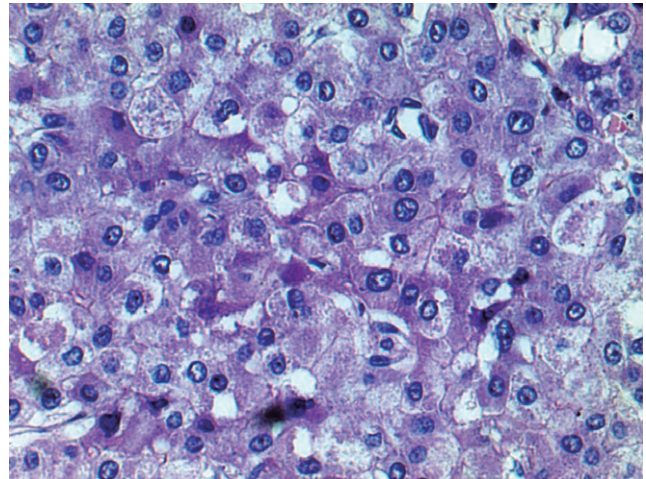


Figura 8 Grado III. Hematoxilina-eosina: 400x. Patrón compacto con áreas sólidas de hepatocitos con marcado aumento de la relación núcleo-citoplasma, núcleos ovoideos y pleomórficos. Nucléolos prominentes y menor cantidad de citoplasma.

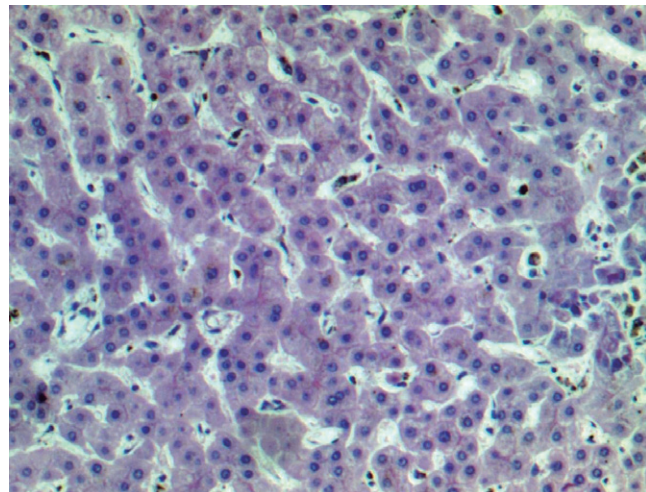


Figura 9 Grado I. Hematoxilina-eosina: 100x. Patrón trabecular. Cordones de hepatocitos con leve atipia, muy similares a los normales.

Tabla 4 Características de los tumores según su grado histológico, expresada en frecuencias absolutas.

GH	N.º	T	RA	RA + LV	H	VAI	C
I	2	27	1	1	1	0	1
II	35	24	31	27	4	9	15
III	14	25	14	11	0	3	6

C: cápsula; GH: grado histológico; H: hipovasculares; LV: lavado del realce portal-tardío; N.º: número de tumores; RA: realce arterial; T: tamaño promedio (mm); VAI: vasos arteriales intratumorales.

Tabla 5 Resultados de las correlaciones estadísticas entre las variables grado histológico y los diferentes comportamientos imagenológicos observados

	r_{bp}	Significación
GH y RA	0,282	0,045
GH y H	-0,282	0,045
GH y LV	0,075	0,601
GH y C	-0,014	0,924
GH y VAI	0,016	0,911
GH y RA + LV	0,075	0,601

C: cápsula; GH: grado histológico; H: hipovasculares; LV: lavado del realce portal-tardío; RA: realce arterial; r_{bp} : coeficiente de correlación biserial puntual; VAI: vasos arteriales intratumorales.

A partir de los ensayos de las correlaciones estadísticas entre las variables cuyos datos parten del estudio histológico y las variables cuyos datos parten del estudio imagenológico, encontramos asociaciones estadísticamente significativas entre: 1) el grado histológico y el realce arterial (r_{bp} : 0,282; $p < 0,05$) y 2) el grado histológico y el tumor hipovascular (r_{bp} : -0,282; $p < 0,05$). Las restantes asociaciones ensayadas no resultaron estadísticamente significativas. Todas las asociaciones se presentan en la tabla 5.

Discusión

En nuestra población el CHC se presentó con mayor frecuencia en los varones que se encontraban en la séptima década de la vida. Así, las características demográficas de nuestra investigación fueron semejantes a las reportadas por el estudio multicéntrico publicado por Fassio *et al.*³ para la actual epidemiología del CHC en Argentina.

Sin embargo, a diferencia del trabajo mencionado, donde las principales causas de cirrosis se vincularon al alcoholismo y a la hepatitis C, en nuestra población el origen fue criptogénico y, en segundo lugar, se debió al virus de la hepatitis C.

En los pacientes con cirrosis, el carcinoma hepatocelular es una patología heterogénea en cuanto a su etiología y presentación, tanto a nivel histológico como en su comportamiento imagenológico. En los resultados de nuestro estudio esto quedó evidenciado.

Es importante destacar que en el presente trabajo el correlato de los criterios imagenológicos estudiados fue realizado directamente con el hígado explantado. Esto es novedoso, si tenemos en cuenta que otras publicaciones los comparaban con un segundo método de imagen, alfabeto-proteína o biopsia¹².

Los porcentajes elevados de lesiones con realce arterial y realce arterial con lavado del realce en la fase portal-tardía identificados en los tumores estudiados coinciden con lo ya reportado (la literatura describe este patrón vascular como característico del CHC)^{10,16,18,20,23}.

El patrón de refuerzo habitualmente es heterogéneo y global en forma de mosaico. El realce es diferente al del hemangioma (el cual tiene un patrón nodular periférico) y al de las metástasis (que suelen presentar un realce en anillo

completo). En el tiempo portal y/o tardío se suele objetivar la caída del refuerzo obtenido en la fase arterial (se denomina lavado del realce: *wash-out*) y la lesión presenta hipodensidad con respecto al hígado adyacente^{16,20,23}.

Los tumores hipovasculares identificados en el tiempo vascular portal (los cuales constituyen tumores con comportamiento «no habitual») podrían ser responsables de la mayoría de los falsos negativos en el diagnóstico del CHC por tomografía computada.

En lo que respecta a la variable cápsula, en la muestra total fue más frecuente la ausencia de este hallazgo, sin embargo, su presencia se observó en tumores de mayor tamaño. En este sentido, destacamos la importancia de efectuar una adquisición en la fase tardía, ya que ésta favorece la visualización de la cápsula conformada por tejido fibroso, además de contribuir a confirmar el lavado del realce del tumor en aquellos pacientes que no lo presentaron en la fase portal.

La variable de los vasos arteriales anómalos intratumorales también mostró asociación estadísticamente significativa con respecto al tamaño de los tumores. Esta correlación fue positiva y moderada. A medida que se incrementaba el tamaño del tumor, mayor era la probabilidad de observar una cápsula y vasos arteriales intratumorales.

A su vez, se hallaron asociaciones estadísticamente significativas pero débiles entre el grado histológico de los tumores y los comportamientos imagenológicos realce arterial e hipovascular.

El grado histológico y el realce arterial presentaron una correlación positiva. Los tumores de grado histológico más avanzado presentaron con mayor frecuencia realce arterial (en comparación con los de menor grado histológico), mientras que en el caso de los tumores hipovasculares la relación con el grado histológico fue inversa. Es decir, estos tumores menos vascularizados tendieron a presentar un grado histológico menor, con una asociación estadísticamente significativa pero débil.

El proceso de hepatocarcinogénesis es escalonado: desde el nódulo regenerativo, pasando por los nódulos displásicos de bajo, mediano y alto grado, hasta llegar al hepatocarcinoma, donde los tumores adquieren vascularización arterial. Durante el transcurso, la angiogénesis tiene un rol fundamental en el desarrollo tumoral.

Los resultados obtenidos a partir del estudio de nuestra muestra sugieren que los tumores bien diferenciados de bajo grado histológico presentarían menor angiogénesis que los tumores de mayor grado histológico.

Creemos que el tamaño de la muestra es un condicionante para la presencia de correlaciones débiles entre variables, siendo necesario aumentar el número de casos con el objetivo de profundizar el estudio de posibles asociaciones de mayor fuerza.

En pacientes con cirrosis y diagnóstico de CHC la cirugía es el tratamiento de elección. La resección local queda reservada para un pequeño porcentaje de pacientes con función hepática relativamente conservada (Child-Pugh A) y con tumores pequeños, mientras que en el resto de los casos el trasplante hepático es de elección. El trasplante erradica tanto el tumor como la cirrosis hepática, presenta baja frecuencia de recaída local con altas tasas de supervivencia actuarial y supervivencia libre de enfermedad. El trasplante ofrece beneficios y está indicado en pacientes con tumores que se encuentran dentro de los criterios de Milán (una lesión menor de 5 cm o hasta tres lesiones de 3 cm como máximo cada una)^{5,6}.

En los pacientes que se encuentran en lista de espera de trasplante el orden de adjudicación de los órganos se decide mediante el sistema MELD. Este provee un puntaje adicional a los pacientes con diagnóstico de CHC que se encuentran dentro de los criterios de Milán (22 puntos más 1 punto adicional por cada 3 meses en lista de espera)^{8,9,25}.

Realizar un correcto diagnóstico del hepatocarcinoma implica una enorme responsabilidad, con impacto sustancial al momento de efectuar una justa distribución de los órganos entre los pacientes en lista.

En el año 2001 el Consenso de Barcelona recomendaba como criterio diagnóstico del hepatocarcinoma en pacientes con cirrosis la presencia de dos métodos de imágenes con hallazgos característicos, o bien un método con hallazgos característicos y alfafetoproteína mayor o igual a 400 ng/ml, sin necesidad de confirmación histológica por biopsia²⁶. No obstante, en el año 2010 la American Association for the Study of Liver Diseases (AASLD) revisó estas recomendaciones y concluyó que para los tumores mayores de 1 cm un solo método de imagen (resonancia magnética o tomografía computada dinámicas en 4 tiempos) con nódulos que mostrasen realce arterial y lavado en fase portal-tardía era suficiente para realizar el diagnóstico de CHC, independientemente de otros elementos¹⁰. Dos años después, en abril del 2012, la Asociación Europea para el Estudio del Hígado y la Organización Europea para la Investigación y Tratamiento del Cáncer (EASL-EORTC) convalidaron las recomendaciones de la AASLD²⁷.

Teniendo en cuenta lo expuesto, se evidencia la importancia que tienen actualmente los métodos por imágenes en el manejo integral de los pacientes con cirrosis y carcinoma hepatocelular. Por este motivo, consideramos fundamental conocer el aspecto y la frecuencia de presentación de los diferentes criterios imagenológicos en el diagnóstico del hepatocarcinoma en pacientes con cirrosis.

Conclusión

En nuestra muestra, el patrón imagenológico de realce arterial con lavado del realce en tiempo portal-tardío fue hallado en la mayoría de los tumores. Los resultados coinciden con reportes anteriores y contribuyen a reforzar el valor de estos elementos como criterios diagnósticos del carcinoma hepatocelular en pacientes con cirrosis.

Se encontraron asociaciones estadísticamente significativas (aunque débiles) entre el grado histológico de los tumores y los comportamientos imagenológicos realce arterial e hipovascular.

Conflicto de intereses

Los autores del trabajo declaran no tener ningún conflicto de intereses.

Agradecimientos

A los técnicos radiólogos Gustavo Bisignano, Héctor Juárez, Lucas Peredo y Gisela Saire. Al Dr. Esteban Sciarresi y a la Lic. Mariana Suárez Bagnasco por su colaboración en el análisis estadístico.

Bibliografía

1. El-Serag HB. Hepatocellular carcinoma. *N Engl J Med.* 2011;365:1118-27.
2. Llovet JM, Burroughs A, Bruix J. Hepatocellular carcinoma. *Lancet.* 2003;362:1907-17.
3. Fassio E, Míguez C, Soria S, Palazzo F, Gadano A, Adrover R, et al. Etiology of hepatocellular carcinoma in Argentina: results of a multicenter retrospective study. *Acta Gastroenterol Latinoam.* 2009;39:47-52.
4. Villanueva A, Llovet JM. Targeted therapies for hepatocellular carcinoma. *Gastroenterology.* 2011;140:1410-26.
5. Mazzaferro V, Regalia E, Doci R, Andreola S, Pulvirenti A, Bozzetti F, et al. Liver transplantation for the treatment of small hepatocellular carcinomas in patients with cirrhosis. *N Engl J Med.* 1996;14;334:693-9.
6. Mazzaferro V, Bhoori S, Sposito C, Bongini M, Langer M, Miceli R, et al. Milan criteria in liver transplantation for hepatocellular carcinoma: an evidence-based analysis on 15 years of experience. *Liver Transpl.* 2011;17:S44-57.
7. Hayashi PH, Trotter JF, Forman L, Kugelmas M, Steinberg T, Russ P, et al. Impact of pretransplant diagnosis of hepatocellular carcinoma on cadaveric liver allocation in the era of MELD. *Liver Transpl.* 2004;10:42-8.
8. Yao FY, Bass NM, Ascher NL, Roberts JP. Liver transplantation for hepatocellular carcinoma: lessons from the first year under the Model of End-Stage Liver Disease (MELD) organ allocation policy. *Liver Transpl.* 2004;10:621-30.
9. Instituto Nacional Central Único de Coordinación, Ablación e Implante (INCUCAI). Argentina. Resolución 113_11. Disponible en: http://incucaai.gov.ar/docs/resoluciones/resolucion_incucaai_113_11.pdf [consultado 27 Jun 2013].
10. Bruix J, Sherman M; American Association for the Study of Liver Diseases. Management of hepatocellular carcinoma: an update. *Hepatology.* 2011;53:1020-2.
11. Ronzoni A, Artioli D, Scardina R, Battistig L, Minola E, Sironi S, et al. Role of MDCT in the diagnosis of hepatocellular carcinoma in patients with cirrhosis undergoing orthotopic liver transplantation. *AJR Am J Roentgenol.* 2007;189:792-8.
12. Lee KH, O'Malley ME, Haider MA, Hanbidge A. Triple-phase MDCT of hepatocellular carcinoma. *AJR Am J Roentgenol.* 2004;182:643-9.
13. Brancatelli G, Baron RL, Peterson MS, Marsh W. Helical CT screening for hepatocellular carcinoma in patients with cirrhosis: frequency and causes of false-positive interpretation. *AJR Am J Roentgenol.* 2003;180:1007-14.
14. Haberman D, Mela M, Martínez A, Mancinelli A, Laguens R, Gruz F, et al. Precisión de la tomografía multidetector en el diagnóstico de hepatocarcinoma en pacientes con cirrosis evaluados para trasplante hepático *Acta Gastroenterol Latinoam.* 2011;41:190-8.
15. Washington K, Berlin J, Branton P, Burgart L, Carter D, Compton C, et al. Protocol for the examination of specimens from patients with hepatocellular carcinoma, February 2011. Disponible en: www.cap.org [consultado 27 Jun 2013].
16. Bhosale P, Szklaruk J, Silverman PM. Current staging of hepatocellular carcinoma: imaging implications. *Cancer Imaging.* 2006;6:83-94.
17. Asayama Y, Yoshimitsu K, Nishihara Y, Irie H, Aishima S, Taketomi A, et al. Arterial blood supply of hepatocellular carcinoma and histologic grading: radiologic-pathologic correlation. *AJR Am J Roentgenol.* 2008;190:W28-34.
18. Honda H, Tajima T, Kajiyama K, Kuroiwa T, Yoshimitsu K, Irie H, et al. Vascular changes in hepatocellular carcinoma: correlation of radiologic and pathologic findings. *AJR Am J Roentgenol.* 1999;173:1213-7.

19. Baron RL. Understanding and optimizing use of contrast material for CT of the liver. *AJR Am J Roentgenol.* 1994;163:323-31.
20. Peterson MS, Baron RL. Radiologic diagnosis of hepatocellular carcinoma. *Clin Liver Dis.* 2001;5:123-44.
21. Brancatelli G, Federle M, Ambrosini R, Lagalla R, Carriero A, Midiri M, et al. Cirrhosis: CT and MR imaging evaluation. *Eur J Radiol.* 2007;61:57-69.
22. Takayasu K, Muramatsu Y, Mizuguchi Y, Ojima H. CT imaging of early hepatocellular carcinoma and the natural outcome of hypoattenuating nodular lesions in chronic liver disease. *Oncology.* 2007;72:83-91.
23. Saar B, Kellner-Weldon F. Radiological diagnosis of hepatocellular carcinoma. *Liver Int.* 2008;28:189-99.
24. Talwalkar JA, Gores GJ. Diagnosis and staging of hepatocellular carcinoma. *Gastroenterology.* 2004;127:S126-32.
25. Salerno F, Merli M, Cazzaniga M, Valeriano V, Rossi P, Lovaria A, et al. MELD score is better than Child-Pugh score in predicting 3-month survival of patients undergoing transjugular intrahepatic portosystemic Shunt. *J Hepatol.* 2002;36:494-500.
26. Bruix J, Sherman M, Llovet JM, Beaugrand M, Lencioni R, Burroughs AK, et al.; EASL Panel of Experts on HCC. Clinical management of hepatocellular carcinoma. Conclusions of the Barcelona 2000 EASL conference. European Association for the Study of the Liver. *J Hepatol.* 2001;35:421-30.
27. European Association For The Study Of The Liver; European Organization For Research And Treatment Of Cancer. EASL-EORTC clinical practice guidelines: Management of hepatocellular carcinoma. *J Hepatol.* 2012;56:908-43.