



RBO

REVISTA BRASILEIRA DE ORTOPEDIA

www.rbo.org.br



Artigo Original

Análise de resultados da osteotomia extensora percutânea de fêmur distal em pacientes com amiotrofia

Marcus Vinicius Moreira*, André Casari Rimoldi e Solange Aoki

Associação de Assistência à Criança Deficiente, São Paulo, SP, Brasil

INFORMAÇÕES SOBRE O ARTIGO

Histórico do artigo:

Recebido em 10 de março de 2013

Aceito em 8 de outubro de 2013

On-line em 12 de março de 2014

Palavras-chave:

Artrogrípese

Osteotomia

Joelho

Keywords:

Arthrogyrosis

Osteotomy

Knee

RESUMO

Objetivo: revisar os prontuários de 19 pacientes com diagnóstico de amiotrofia, submetidos à osteotomia extensora percutânea de fêmur distal, para correção de deformidade fixa em flexão dos joelhos.

Métodos: analisamos 37 osteotomias em 35 joelhos com média de deformidade fixa inicial média em flexão dos joelhos de 33,8°, todos submetidos à osteotomia percutânea extensora do fêmur distal e acompanhados em média de 73,7 meses.

Resultados: observamos recidiva da deformidade em 29 osteotomias, ou seja, 78,4% delas. A velocidade média de recidiva da deformidade foi de 0,69°/mês.

Conclusão: a osteotomia extensora percutânea do fêmur distal forneceu correção suficiente da deformidade fixa em flexão dos joelhos na amiotrofia, porém apresentou significativo grau de recidiva nos pacientes analisados.

© 2014 Sociedade Brasileira de Ortopedia e Traumatologia. Publicado por Elsevier Editora Ltda. Este é um artigo Open Access sob a licença de [CC BY-NC-ND](https://creativecommons.org/licenses/by-nc-nd/4.0/)

Analysis on the results from percutaneous extensor osteotomy of the distal femur in patients with amyotrofia

ABSTRACT

Objective: to review the medical files of 19 patients with a diagnosis of amyotrofia, who underwent percutaneous extensor osteotomy of the distal femur to correct deformities in which the knees were fixed in flexion.

Methods: we analyzed 37 osteotomy procedures on 35 knees that presented an initial deformity in which the knees were fixed in flexion at 33.8°. All of these knees underwent percutaneous extensor osteotomy of the distal femur and were followed up for a mean of 73.7 months.

Results: we observed recurrence of the deformity in 29 osteotomy cases, i.e. in 78.4% of them. The mean recurrence velocity of the deformity was 0.69°/month.

* Trabalho realizado na Clínica de Má Formação Congênita da Associação de Assistência à Criança Deficiente, São Paulo, SP, Brasil.

* Autor para correspondência.

E-mail: vini.moreira@yahoo.com.br (M.V. Moreira).

Conclusion: percutaneous extensor osteotomy of the distal femur provided sufficient correction of deformities in which the knee was fixed in flexion in these amyoplasia cases, but there was a significant degree of recurrence among the patients analyzed.

© 2014 Sociedade Brasileira de Ortopedia e Traumatologia. Published by Elsevier Editora Ltda. Este é um artigo Open Access sob a licença de [CC BY-NC-ND](#)

Introdução

O termo artrogripose designa um grupo de doenças que se caracterizam por apresentar contraturas articulares múltiplas, com envolvimento de duas ou mais articulações em múltiplas áreas do corpo.¹

Acomete 1:3.000 nascidos vivos e sua etiologia é multifatorial. Há um consenso de que esteja relacionada com limitação de movimentos fetais após a décima semana de gestação. Esse processo é conhecido como sequência de acinesia hipocinesia fetal.^{2,3}

A amioplasia é o tipo mais comum de síndrome artrogriótica, que varia entre 38%-47% dos casos.² Caracteriza-se por contraturas articulares que acometem simetricamente os quatro membros (84% dos casos), com substituição do tecido muscular por tecido fibrótico e hemangiomas na face.¹

As contraturas podem afetar tanto membros superiores quanto inferiores; as articulações dos joelhos contribuem na incidência e prevalência gerais das deformidades e estão presentes em 70% das crianças com amioplasia. Dessas, encontramos 48% dos joelhos com alterações em flexão, 21% com deformidades em extensão e 4% luxados.¹

O tratamento de pacientes com amioplasia é complexo e multidisciplinar. Constam como objetivos estímulos para melhoria da mobilidade articular, conquista e manutenção de alinhamento para menor gasto energético durante mobilizações, uso de órteses, deambulação em diferentes níveis quando possível e independência nas atividades do cotidiano.⁴

As deformidades fixas em flexão dos joelhos apresentam-se como empecilho ao uso de órteses e conferem maior dispêndio de energia em pacientes deambuladores, especialmente em deformidades acima de 20°. Podem, ainda, tornar-se fatores prejudiciais para posturas sentadas e transfeências e dificultar higiene.

Considerando as deformidades fixas em flexão dos joelhos, o tratamento deve variar de acordo com o grau de contratura em flexão. Deformidades em até 20° geralmente permitem uso de órteses e, portanto, manutenção de qualidades proporcionais à capacidade de deslocamento que o paciente tem. Deformidades leves entre 20° e 40° impedem uso de órtese e comumente necessitam de tratamento cirúrgico. As possibilidades de intervenção incluem liberação posterior de partes moles, osteotomia percutânea extensora do fêmur distal, gessos seriados ou a soma das técnicas cirúrgicas e gessos seriados. Contraturas mais graves, acima de 40°, necessitam, além da liberação de partes moles, de osteotomia extensora de fêmur distal com encurtamento, por causa do risco de estiramento de partes moles e lesão neurovascular. Deformidades mais graves podem necessitar de liberação de partes moles associada à correção gradual com fixador externo.^{1,5-7}

A osteotomia extensora percutânea do fêmur distal se torna uma opção, principalmente para deformidades fixas entre 20° e 40°, e apresenta como vantagens a mínima lesão de partes moles, fato que favorece o processo de consolidação e reduz as chances de infecção.⁸

O objetivo deste trabalho é analisar os resultados cirúrgicos de pacientes com diagnóstico de amioplasia, submetidos à correção da deformidade em flexão do joelho exclusivamente por meio da técnica de osteotomia extensora percutânea de fêmur distal.

Materiais e métodos

Trata-se de estudo retrospectivo no qual analisamos prontuários de pacientes acompanhados na Clínica de Má Formação Congênita da Associação de Assistência à Criança Deficiente, com diagnóstico de amioplasia e deformidade fixa em flexão dos joelhos, operados pela técnica de osteotomia extensora percutânea de fêmur distal de 1998 a 2009.

São considerados os dados em déficit de extensão anotados antes e após o procedimento cirúrgico para correção da deformidade em flexão dos joelhos, bem como seu seguimento ambulatorial. A medida do grau de flexão do joelho usado como parâmetro para o estudo é feita partindo-se do déficit existente para a extensão completa do joelho.

Durante análise de prontuários não observamos descrição a respeito de deformidade residual no pós-operatório imediato. Dessa forma, todos os joelhos operados atingiram a extensão completa durante o ato cirúrgico. Portanto, classificamos como recidiva deformidade fixa em flexão do joelho adquirida após a cirurgia.

Foram excluídos pacientes com acompanhamento pós-operatório menor do que 18 meses e pacientes que fizeram outros procedimentos cirúrgicos com a mesma finalidade, com exceção da liberação posterior de partes moles do joelho. Excluímos também pacientes que fizeram o procedimento proposto em outras instituições ou que tiveram acompanhamento irregular no pós-operatório.

A técnica cirúrgica usada para a correção da deformidade determina que se inicie por uma incisão de 1 cm no terço distal lateral da coxa, ao nível da borda superior da patela. Fazem-se perfurações com broca no fêmur distal, concentradas no lado convexo da deformidade, proximalmente à fise de crescimento. O objetivo é obter, por osteoclasia, uma fratura em "galho verde" da cortical dorsal e preservar a cortical oposta. Após extensão forçada do joelho, com fulcro na cortical posterior íntegra, obtém-se a extensão do membro. A redução pode ser mantida por aparelho gessado inguinopodálico ou fixação do foco da osteoclasia, em extensão, com dois fios de Kirschner cruzados.⁸

Tabela 1 – Dados clínicos

	Osteotomia	Joelho	Idade na cirurgia (anos+mês)	Sexo	FFJ pré-operatório (em graus)	FFJ final (em graus)	Tempo de acompanhamento (meses)
1	1	D	3+1	FEM	20	0	165
	2	E			10	0	
2	3	D	3	FEM	35	10	133
	4	E			60	30	
3	5	D	9	MASC	70	Perdido	–
	6	E			90	Perdido	
4	7	D	10	MASC	55	0	122
	8	E			55	0	
5	9	D	3	FEM	70	0	91
	10	E			50	0	
6	11	D	7+5	MASC	20	40	48
	12	E			30	20	
7	13	D	3+10	MASC	10	15	81
	14	E			90	15	
8	15	D	2+3	FEM	10	5	78
	16	E			20	15	
9	17	D	10+10	MASC	20	Perdido	–
10	18	D	4+8	FEM	30	30	43
	19	E			50	40	
	20	D	7		30	40	49
	21	E			40	50	
11	22	D	12	FEM	20	Perdido	–
	23	E			20	Perdido	
12	24	D	10	FEM	30	20	99
	25	E			0	10	
13	26	D	7+10	MASC	20	15	43
	27	E			5	5	
14	28	D	5	FEM	30	10	97
15	29	D	5	MASC	30	20	45
	30	E			30	20	
16	31	D	6	MASC	30	0	85
17	32	D	4	FEM	15	30	70
	33	E			40	70	
18	34	D	3	FEM	60	90	54
	35	E			65	90	
19	36	D	8+5	FEM	20	30	45
	37	E			20	15	
20	38	D	3	MASC	50	20	48
	39	E			50	10	
21	40	E	3	MASC	20	0	45
22	41	D	2	FEM	10	10	32
	42	E			40	40	

FFJ, Flexão fixa do joelho.
p-valor = 0,05.

Para análise estatística dos dados usamos o teste de igualdade de duas proporções, o teste de correlação, a correlação de Pearson, a curva de Kaplan-Meier e o p-valor.

Encontramos 202 pacientes com diagnóstico de amíoplasia acompanhados na instituição. Desses, 65 haviam sido submetidos a algum procedimento cirúrgico para correção de deformidade em flexão dos joelhos.

De 65 pacientes, 19 foram tratados cirurgicamente por meio de correção com fixador externo, em 10 foi feita osteotomia extensora de fêmur distal com encurtamento, em dois foi feita somente liberação posterior de partes moles e em 34 foi feita a osteotomia extensora percutânea de

fêmur distal para corrigir a deformidade em flexão dos joelhos.

Dos 34 pacientes submetidos ao procedimento estudado, 10 não tinham tempo suficiente de acompanhamento pós-operatório e dois foram operados em outros serviços.

Portanto, nossa amostragem incluiu 22 pacientes com 42 osteotomias que preenchiam critérios para este estudo. Houve, porém, três pacientes submetidos à osteotomia que não mantiveram acompanhamento pós-operatório e foram excluídos para análise de resultados finais.

Finalmente, nossa análise de resultados finais baseou-se em 19 pacientes operados (37 osteotomias).

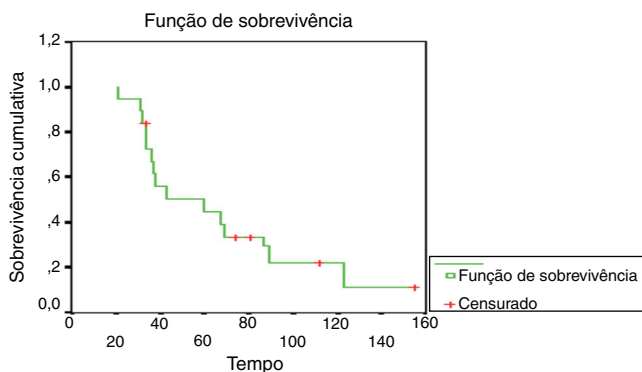


Figura 1 – Curva de sobrevivência de Kaplan-Meier.

Resultados

Selecionamos 22 pacientes que atendiam aos critérios estabelecidos para a pesquisa, ou 42 joelhos (tabela 1). Desses pacientes, 10 eram meninos e 12 meninas, 18 tinham deformidade bilateralmente e em quatro a deformidade era unilateral. Em um dos pacientes houve recidiva da deformidade três anos após o primeiro procedimento e ele foi submetido a nova cirurgia. Em três pacientes que foram submetidos à osteotomia não houve acompanhamento na instituição. Dessa forma, não há registro dos dados em pós-operatório.

Das 37 osteotomias feitas e analisadas, observamos recidiva da deformidade em 29 delas, ou seja, 78,4% (tabela 2). A velocidade média de recidiva no presente estudo foi de 0,69°/mês, variação de 0,07° a 2,09°/mês.

Usamos o estimador de Kaplan-Meier para calcular valores de confiabilidade não paramétrica para um conjunto de dados com múltiplas falhas. Neste estudo a curva de sobrevivência de Kaplan-Meier (fig. 1) evidencia que 50% dos pacientes submetidos ao procedimento cirúrgico estudado tiveram recidiva da deformidade antes de 48 meses de pós-operatório.

A média de idade no momento da cirurgia foi de 5,8 anos, variação de dois a 12. Antes do procedimento cirúrgico, a flexão fixa média de joelhos dos pacientes analisados foi de 33,8°, variação de 5° a 90°. O grau de flexão média de recidiva pós-operatória foi de 22°, variação de 5° a 90°.

O período médio de acompanhamento pós-operatório foi de 73,7 meses, com variação entre 32 e 165 meses.

Tabela 2 – Distribuição de recidiva

Recidiva	N	%	p-valor
Não	8	21,6	< 0,001
Sim	29	78,4	

Tabela 3 – Correlação grau de recidiva × idade

	Idade
Corr	-12,4%
p-valor	0,466

Tabela 4 – Correlação Grau de Recidiva x Tempo de Evolução

	Evolução (meses)
Corr	-39,3%
p-valor	0,016

Analisando a correlação entre o grau de recidiva e a idade (tabela 3) obtivemos o valor de -12,4%, o que indica variáveis inversamente proporcionais e correlação classificada como “péssima”, sem significância estatística ($p = 0,466$).

A correlação entre o grau de recidiva e o tempo de evolução no período pós-operatório mostrou um valor de -39,3%, o que indica correlação “ruim”, sem significância estatística (tabela 4).

Discussão

A deformidade em flexão dos joelhos é um dos problemas mais desafiadores para o cirurgião ortopédico que trata de pacientes portadores de amiotrofia. Contraturas leves, de até 20°, não são impeditivas à deambulação, porém promovem alteração do gasto energético normalmente necessário para a execução do mesmo percurso. Contraturas mais intensas apresentam, além do gasto energético aumentado, dificuldade ou impedimento ao uso de órteses e rotineiramente a deambulação independente. Dessa forma, procedimentos cirúrgicos visam a restabelecer alinhamento com intuito de correção e estímulo para desenvolvimento funcional.⁹

Em nossa série de casos encontramos 202 pacientes com diagnóstico de amiotrofia. Desses, 65 (32%) tinham deformidade em flexão do joelho que necessitava de tratamento cirúrgico. Carlson et al.¹⁰ tiveram em sua série de casos 19,2% dos pacientes com amiotrofia que necessitaram de tratamento cirúrgico para correção de flexo dos joelhos. Svartman et al.¹¹ listaram 10 pacientes (17,8%) com cirurgia de joelhos, de um total de 56.

A osteotomia extensora percutânea de fêmur distal aplica-se à correção de deformidades geralmente menores de 40°, o que caracteriza boa opção, vista a facilidade de treinamento da técnica e de oferta dos eventuais materiais cirúrgicos usados. Suas vantagens incluem pequena agressão de partes moles por causa da sua pequena incisão e menor necessidade de dissecação, pequena alteração da vascularização muscular e periosteal, com manutenção de aporte sanguíneo satisfatório no sítio cirúrgico, menor risco de aderência de tecidos, maior estabilidade no foco da osteotomia, maior potencial de consolidação e menor risco de infecção de ferida operatória.^{5,8,9,12}

As desvantagens dessa técnica incluem menor visualização operatória e impossibilidade de se promover encurtamento do fêmur a fim de evitar estiramento de estruturas neurovasculares, o que limita consideravelmente a sua aplicação e seu potencial de correção da deformidade.

Soma-se um fator mecânico importante, o centro da deformidade em flexão é na articulação femorotibial e inclui estruturas articulares na sua fisiopatologia, tais como cápsula articular posterior e respectivo ligamento associados aos encurtamentos de flexores dos joelhos. A técnica

analisada fornece correção que ocorre em sítio extra-articular em consequência da extensão do fêmur distal no plano sagital, portanto fora do centro da deformidade e sem abordar as estruturas que motivam a flexão estruturada.

O grau de recidiva da deformidade encontrado em nosso estudo foi significativo, acometeu 78,4% das osteotomias feitas. Acreditamos que recorrência da deformidade pode ser multifatorial, por causa do não uso de órteses durante o período pós-operatório, do grande potencial de remodelação óssea em esqueletos imaturos, da falta de liberação de partes moles na região posterior dos joelhos ou até mesmo da variação da técnica cirúrgica. Svartman et al.¹¹ citam a característica recidivante das deformidades na amioplasia, especialmente quando tratadas em pacientes com baixa idade.

A taxa de recidiva também foi reforçada por meio da curva de Kaplan-Meier, na qual 50% dos pacientes tiveram recorrência da deformidade nos primeiros 48 meses de pós-operatório. Os dados revelam uma insuficiência de se manter a correção efetuada por um período duradouro.

A velocidade de recidiva encontrada no estudo foi de 0,69°/mês. Bevan et al.¹ citam velocidade de recidiva de 1°/mês e Delbello e Watts⁵ encontraram velocidade de recidiva de 0,9°/mês, ambos para as osteotomias extensoras com encurtamento de fêmur.

Em nosso estudo houve correlação negativa entre idade e grau de recidiva. Isso mostra que as variáveis são inversamente proporcionais, ou seja, quanto menor a idade do paciente, maior o grau de recidiva da deformidade. Contudo, o coeficiente de correlação encontrado foi de -12,4%, o que recebeu classificação péssima na escala de correlação, sem significância estatística ($p = 0,466$). Delbello e Watts⁵ também correlacionaram a baixa idade e a taxa de recidiva da deformidade e encontraram também uma correlação negativa. Apesar de nossa série de casos não evidenciar correlação significativa, nossa prática clínica sugere que a baixa idade esteja relacionada à maior taxa de recorrência da deformidade.

Acreditamos que a análise do período médio de acompanhamento dos pacientes foi suficiente para que houvesse ocorrência de recidiva da deformidade ou para a manutenção da correção. Essa média foi de 73,7 meses. Não houve correlação significativa entre o grau de recidiva e o tempo de acompanhamento pós-operatório.

Não foi a intenção deste trabalho comparar esse método cirúrgico com outros métodos usados para a mesma finalidade, o que restringe a aplicação dos resultados somente à técnica analisada. Entendemos que estudos que usem outras técnicas cirúrgicas e posterior comparação entre elas sejam de grande importância para orientação mais objetiva sobre as características da recidiva das deformidades na amioplasia. Tal fato pode se dever tanto a variações de técnica operatória quanto ao caráter recorrente das deformidades nessa doença. Delbello e Watts⁵ salientam a dificuldade de se manter a correção obtida no período pós-operatório e ressaltam a possibilidade de novo procedimento em idade mais avançada.

A despeito dos resultados obtidos, acreditamos que não haja justificativa para o adiamento do procedimento corretivo até idade mais próxima da maturidade esquelética, na qual o

potencial de remodelamento ósseo seja menor. Os benefícios, tanto da deambulação funcional e independente quanto da interação social na feitura de atividades do cotidiano, superam os riscos de uma nova abordagem cirúrgica.

Conclusão

A osteotomia extensora percutânea de fêmur distal forneceu correção do alinhamento sagital do joelho com deformidade fixa em flexão, porém motivado pela criação de deformidade compensatória em extensão do fêmur. Houve significativo grau de recidiva da deformidade durante o período de acompanhamento analisado.

O planejamento de tratamento desse grupo de pacientes deve considerar os benefícios das correções propostas e as melhorias de alinhamento, os resultados funcionais e os riscos de recorrências das deformidades.

Conflitos de interesse

Os autores declaram não haver conflitos de interesse.

REFERÊNCIAS

1. Bevan WP, Hall JG, Bamshad M, Staheli LT, Jaffe KM, Song K. Arthrogryposis multiplex congenita (amyoplasia): an orthopaedic perspective. *J Pediatr Orthop.* 2007;27(5):594-600.
2. Filho OB, Santos CE. Artrogripose múltipla congênita. In: Fernandes AC, Ramos AC, Casalis ME, Herbert SK, editors. AACD medicina e reabilitação – Princípios e prática. São Paulo: Artes Médicas; 2007. p. 69-76.
3. Alman BA, Goldberg MJ. Síndromes de importância ortopédica. In: Morrissy RT, Weinstein SL, editors. *Ortopedia pediátrica de Lovell e Winter.* 5ª ed. Barueri: Manole; 2005. p. 317-27.
4. Bamshad M, Van Heest AE, Pleasure D. Arthrogryposis: a review and update. *J Bone Joint Surg Am.* 2009;91 (Suppl 4): 40-6.
5. DelBello DA, Watts HG. Distal femoral extension osteotomy for knee flexion contracture in patients with arthrogryposis. *J Pediatr Orthop.* 1996;16(1):122-6.
6. Staheli LT, Hall JG, Jaffe KM, Paholke DO. *Arthrogryposis: a text atlas.* Cambridge: Cambridge University Press; 1998.
7. Thomas B, Schopler S, Wood W, Oppenheim WL. The knee in arthrogryposis. *Clin Orthop Relat Res.* 1985;(194):87-92.
8. Iacovone M. Osteoclasia com perfurações ósseas: método para correção de deformidades dos membros inferiores: estudo baseado em 44 operações [tese]. São Paulo: Faculdade de Medicina da Universidade de São Paulo; 1981.
9. Zimmerman MH, Smith CF, Oppenheim WL. Supracondylar femoral extension osteotomies in the treatment of fixed flexion deformity of the knee. *Clin Orthop Relat Res.* 1982;(171):87-93.
10. Carlson WO, Speck GJ, Vicari V, Wenger DR. Arthrogryposis multiplex congenita. A long-term follow-up study. *Clin Orthop Relat Res.* 1985;(194):115-23.
11. Svartman C, Fucs PM, Kertzman PF, Kampe PA, Rossetti F. Artrogripose múltipla congênita – Revisão de 56 pacientes. *Rev Bras Ortop.* 1995;30(1/2):45-52.
12. Södergård J, Ryöppy S. The knee in arthrogryposis multiplex congenita. *J Pediatr Orthop.* 1990;10(2):177-82.