

SERIE DE CASOS

Tumores neuroendocrinos enteropancreáticos: diagnóstico y evaluación por ultrasonido endoscópico; análisis de 5 años en el servicio de endoscopia del hospital de especialidades CMN Siglo XXI



Oscar Bellacetín Figueroa^{a,*}, Alejandro Membrillo Romero^b, Beatriz González Ortiz^c y Oscar Víctor Hernández Mondragón^d

^a Servicio de Endoscopia, Hospital General de México, Ciudad de México, México

^b Profesor titular del Curso de Ultrasonido Endoscópico, Hospital de Especialidades CMN Siglo XXI, Ciudad de México, México

^c Servicio de Endoscopia, Hospital de Pediatría CMN Siglo XXI, Ciudad de México, México

^d Servicio de Endoscopia, Hospital de Especialidades CMN Siglo XXI, Ciudad de México, México

Recibido el 24 de febrero de 2013; aceptado el 21 de junio de 2016

Disponible en Internet el 20 de agosto de 2016

PALABRAS CLAVE

Ultrasonido endoscópico;
Tumores neuroendocrinos gastroenteropancreáticos;
Biopsia por aspiración con aguja fina

Resumen

Objetivo: Reportar la experiencia en la evaluación y diagnóstico de tumores neuroendócrinos gastroenteropancreáticos (TNE-GEP), mediante ultrasonido endoscópico (USE) en el Hospital de Especialidades del CMN Siglo XXI.

Justificación: Los tumores TNE-GEP son un grupo de neoplasias de baja incidencia y prevalencia, del que no se cuenta con un registro estadístico en la población mexicana. El USE forma parte de los métodos diagnósticos en este grupo de enfermedades, por lo que, al ser nuestro servicio un centro de referencia para el estudio de los TNE-GEP, creemos importante reportar la experiencia de nuestro centro.

Material y métodos: Se revisó la base de datos de los procedimientos de USE del Servicio de Endoscopia del Hospital de Especialidades del CMN Siglo XXI, en el periodo comprendido entre 2008 y 2012, y se obtuvieron los datos de 51 pacientes enviados con sospecha diagnóstica de un TNE-GEP a los cuales se les realizó USE.

Resultados: Se obtuvieron 21 pacientes con diagnóstico establecido por biopsia aspirativa con aguja fina, de los cuales 13 fueron mujeres (61.9%) y 8 hombres (38%), con un promedio de edad de 52 años, y un rango de 12 a 81 años. La localización de las lesiones fue: en el páncreas 12 casos (57.1%); el estómago, 4 (19%); el duodeno, 3 (14.2%), y el retroperitoneo, 2 (9.5%). Entre

* Autor para correspondencia. Hospital Regional de Zona No. 25 Instituto Mexicano del Seguro Social, Servicio de Cirugía General. Calzada Ignacio Zaragoza 1840, Col. Juan Escutia, Del. Iztapalapa, C.P. 9100. Ciudad de México. Teléfono: (01 55) 57456282.

Correo electrónico: oscar_md@hotmail.com (O. Bellacetín Figueroa).

las lesiones localizadas en el páncreas la cabeza fue la porción afectada con más frecuencia, con 7 lesiones (58%).

Conclusiones: El USE es un excelente método para la exploración y diagnóstico de los TNE-GEP, ya que aporta una clara morfología de las lesiones y una localización exacta, especialmente en lesiones menores de 2 cm; además, cabe la posibilidad de realizar una biopsia por aspiración para el diagnóstico citológico.

© 2016 ASOCIACIÓN MEXICANA DE ENDOSCOPIA GASTROINTESTINAL A.C. Publicado por Masson Doyma México S.A. Este es un artículo Open Access bajo la licencia CC BY-NC-ND (<http://creativecommons.org/licenses/by-nc-nd/4.0/>).

KEYWORDS

Endoscopic ultrasound;
Gastro-enteropancreatic neuroendocrine tumours;
Fine needle aspiration biopsy

Gastro-enteropancreatic neuroendocrine tumours: Diagnosis and evaluation using endoscopic ultrasound; A 5-year analysis in the Endoscopy Department of the CMN Hospital de Especialidades Siglo XXI, Mexico

Abstract

Objective: To Report the experience in the evaluation and diagnosis of gastro-enteropancreatic neuroendocrine tumours (GEP-NET) using endoscopic ultrasound (EUS) in the Endoscopy unit of the Mexican 21st Century National Medical Centre (NMC XXIC).

Justification: The GEP-NET is a group of neoplasms of low incidence and prevalence neoplasms, but unfortunately there is no statistical records of these. EUS is a diagnostic tool in our unit, and we believe that our experience in this Department with these tumours should be reported.

Material and methods: A review was carried out using the Endoscopy Unit EUS procedures database for the period from 2008 to 2012. A total of 51 patients were found who were referred with a suspected diagnosis of GEP-NET.

Results: Out of a total of 21 patients with a diagnosis confirmed by fine needle aspirate (FNA) biopsy, 13 were women (61.9%) and 8 were men (38%). The mean age was 52 years, with a range of 12-81 years. The location of the tumours was in the pancreas in 12 (57.1%) cases, in the stomach in 4 (19%) cases (19%), the duodenum in 3 (14.2%) cases, in the retroperitoneum in 2 (9.5%) cases.

Of the lesions found in the pancreas, the head was mainly involved, with 7 (58%) lesions.

Conclusions: EUS is an excellent tool for the screening and diagnosis of GEP-NET, as it provides a clear morphology of the lesions, an exact location, especially in tumours smaller than 2 cm, and has the possibility of aspiration biopsy for cytology diagnosis.

© 2016 ASOCIACIÓN MEXICANA DE ENDOSCOPIA GASTROINTESTINAL A.C. Published by Masson Doyma México S.A. This is an open access article under the CC BY-NC-ND license (<http://creativecommons.org/licenses/by-nc-nd/4.0/>).

Objetivo

Identificar la prevalencia y analizar los resultados de la evaluación realizada por ultrasonido endoscópico de los tumores neuroendócrinos enteropancreáticos (TNEEP) en el Servicio de Endoscopia del Hospital de Especialidades del CMN Siglo XXI del Instituto Mexicano del Seguro Social (IMSS), en el periodo comprendido entre 2008 y 2012.

Justificación

TNEEP representan un grupo de neoplasias con una incidencia y una prevalencia bajas, aunque en los últimos años se han ido incrementando, quizás a expensas del uso de inmunohistoquímica para el diagnóstico. Los tumores neuroendocrinos enteropancreáticos representan el mayor número de casos de tumores endocrinos y por desgracia en la población mexicana no se cuenta con un registro estadístico.

Introducción

Los tumores neuroendocrinos (TNE) se originan en las células neuroendocrinas, que derivan de células pluripotenciales y poseen un origen embriológico común en la cresta neural y fuera de ella¹. Estas células, durante el desarrollo embrionario, se distribuyen prácticamente por todo el organismo, y forman el sistema endocrino glandular y el sistema endocrino difuso². Por este motivo los TNE pueden localizarse en diversos órganos, con más frecuencia en el tracto gastrointestinal (74%) y en el sistema broncopulmonar (25%). Uno de los órganos donde pueden crecer y presentar dificultades para su diagnóstico es el páncreas³.

La incidencia de los TNEEP en la última década oscila de 2.5 a 4.5 por 100 000 habitantes; de estos, afortunadamente, solo el 0.46% son malignos, y son más frecuentes en pacientes de raza negra. En cuanto a su comportamiento clínica, la supervivencia a 5 años es del 97% para los tumores benignos y del 30% para aquellos con características malignas⁴.

Entre los factores pronósticos más importantes puede encontrarse: presencia de neoplasia endocrina múltiple, el tamaño (> 2 cm) y la localización del tumor primario, el grado de diferenciación, la presencia de enfermedad metastásica (que actualmente se considera el factor adverso más importante para la supervivencia de los pacientes con neoplasias neuroendocrinas) y la ausencia de la resección del tumor primario⁵.

En México no existe un registro epidemiológico de la incidencia y prevalencia de estas neoplasias.

El ultrasonido endoscópico (USE) representa uno de los avances más significativos de la endoscopia en los últimos 20 años y su utilización en patología biliopancreática se ha extendido debido a su alta precisión diagnóstica. Por ello, muchos pacientes con sospecha de presentar este grupo de tumores necesariamente son sometidos a una evaluación por esta técnica, que puede aportar la forma, el tamaño, la localización y la confirmación histológica por biopsia aspirativa con aguja fina (BAAF) de manera preoperatoria⁶.

Aunque a la fecha aún no se cuenta con un registro de la frecuencia real de los TNEEP en nuestra unidad, revisamos en un lapso de 5 años las solicitudes de referencia para realización de USE, y encontramos que se envió a 51 pacientes con sospecha de TNEEP de un total de 2,300 procedimientos,

y en 21 pacientes se pudo corroborar la sospecha diagnóstica así como la histología^{7,8}.

Cuando se estudia un TNEEP por USE, la literatura médica reporta que la imagen encontrada con más frecuencia consiste en una lesión de forma redondeada, hipocogénica, con tendencia a la homogeneidad, de bordes regulares, en ocasiones con reforzamiento posterior y con un diámetro promedio de 2.5 cm^{4,9}.

Material y metodos

Se revisó la base de datos de los procedimientos de USE del Servicio de Endoscopia del Hospital de Especialidades del CMN Siglo XXI, y se identificó un total de 2,300 procedimientos en un lapso de 5 años, donde se registró a 51 pacientes enviados con sospecha de presentar un TNEEP.

Se revisaron los datos de envío recabados como edad, sexo, cuadro clínico y diagnóstico de envío para realización de USE; además, se especificó si en el procedimiento se realizó BAAF y se recabaron los resultados de la citología.

Se revisaron las imágenes, los hallazgos del estudio de todos los pacientes, el reporte posprocedimiento de USE y el diagnóstico citológico definitivo.

Tabla 1 Presentación de resultados

No	Sexo	Edad	Diagnóstico por USE	Diagnóstico histológico
1	F	48	Adenopatias retroperitoneales	TNE con conducta biológica indeterminada
2	M	31	TSE gástrico PB TNE	TNE
3	F	38	Metastasis hepaticas y lesiones peripancreáticas	Carcinoma neuroendocrino
4	M	55	Lesiones metastásicas en el páncreas	Carcinoma neuroendocrino en el páncreas
5	M	53	Pólipo duodenal PB TNE	TNE bien diferenciado sin angioinvasión
6	F	68	TNE gástrico	Tumor carcinoide submucoso
7	F	69	Tumor retroperitoneal/METS hepaticas	Carcinoma neuroendócrino
8	M	12	PB GIST gastrico	TNE bien diferenciado ulcerado sin invasión vascular
9	F	71	Pólipo duodenal/datos de PA previa	TNE sin permeación vascular
10	F	49	Pancreatitis pseudotumoral focal	Datos compatibles con TNE
11	M	71	CA de pancreas	Neoplasia neuroendocrina
12	F	65	Páncreas graso y pólipo en fondo gástrico	TNE bien diferenciado gástrico
13	F	24	PB TNE en cola de páncreas	TNE de conducta biológica indeterminada
14	F	31	PB TNE en la cabeza del páncreas	TNE bien diferenciado sin invasión LV
15	F	20	PB TNE en el cuello del páncreas	TNE
16	F	66	PB Cistoadenocarcinoma	TNE neoplasia papilar
17	M	49	PB TNE en bulbo duodenal	TNE
18	F	64	Compatible con TNE en el páncreas y adenopatías en el mediastino	Neoplasia neuroendocrina
19	M	81	CA de páncreas T4 N1 M1	Neoplasia neuroendocrina
20	M	68	PB TNE en el cuerpo del páncreas	TNE de conducta biológica indeterminada
21	F	59	Lesión multiquística en cabeza de páncreas PB cistadenoma seroso	Compatible con neoplasia neuroendocrina en el páncreas

CA: cáncer; GIST: tumor del estroma gastrointestinal; METS: metástasis; PB: probable; TNE: tumor neuroendocrino; TSE: tumoración subepitelial.

Resultados

De un total de 2,300 procedimientos se encontró que se envió a 51 pacientes para la realización de USE por sospecha de TNEEP. Basados en la exploración realizada por USE de tipo radial, se corroboró el diagnóstico de TNEEP por citología a 21 pacientes, a los cuales se les realizó BAAF guiada por USE lineal. Se recabó el resultado citológico y el caso de duda se revisó nuevamente la laminilla con el patólogo asignado en turno.

De un total de 21 pacientes, 13 fueron mujeres (61.9%) y 8 hombres (38%), el promedio de edad fue de 52 años, con un rango de 12 a 81 años. La localización fue: páncreas, 12 casos (57.1%); estómago, 4 (19%); duodeno, 3 (14.2%) y retroperitoneo, 2 (9.5%).

La imagen encontrada con más frecuencia en nuestros pacientes consistió en lesiones con un diámetro promedio de hasta 4 cm, muy heterogéneas, mal delimitadas y con una forma abigarrada más que redondeada, lo que no se correlaciona con los criterios ecoendoscópicos reportados en la literatura médica, lo que puede deberse a una falta de sospecha clínica temprana y a un estadio evolutivo más avanzado de las lesiones (tabla 1).

El número de pacientes con TNEEP por años fueron: en 2008 4 pacientes; en 2009, 4 pacientes; en 2010, 2 pacientes; en 2011, 5 pacientes, y hasta agosto de 2012, 6 pacientes (figs. 1-5).

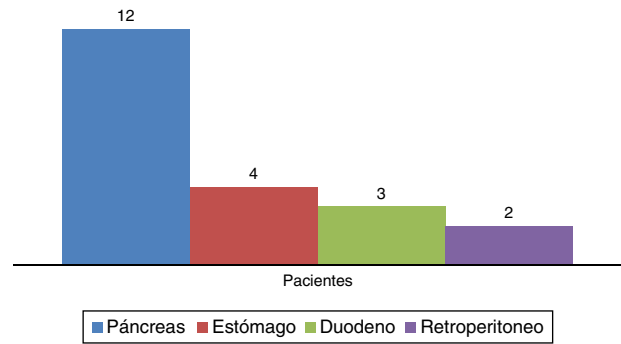


Figura 3 Distribución por órgano afectado.

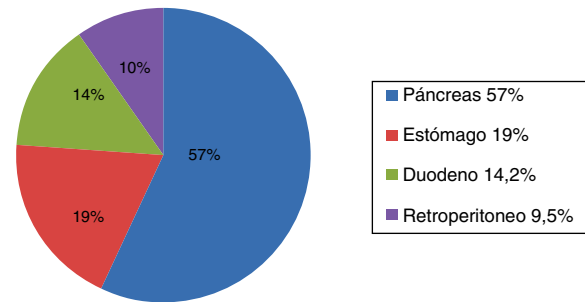


Figura 4 Distribución por órgano afectado (%).

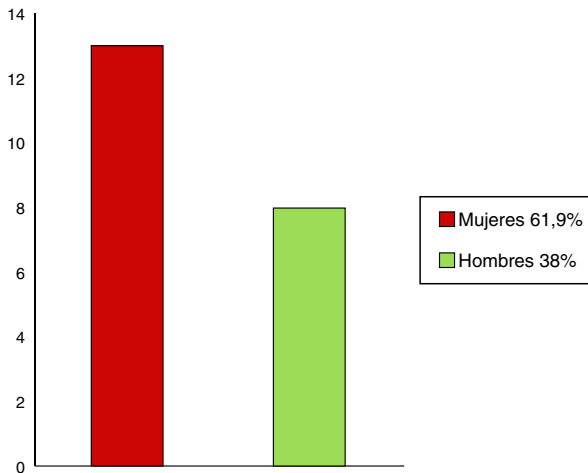


Figura 1 Distribución por género.

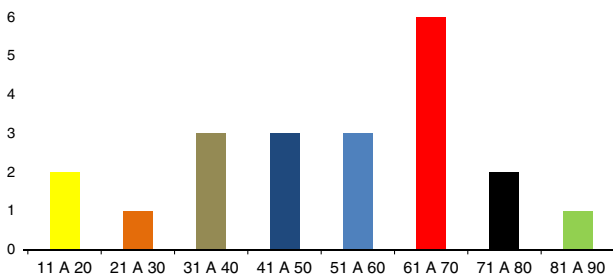


Figura 2 Distribución por edades.

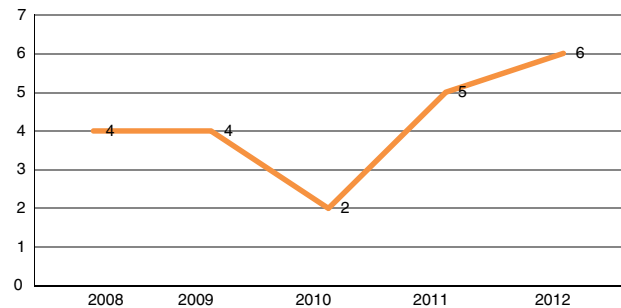


Figura 5 Casos detectados por año.

Conclusiones

Se observó que en el periodo de estudio los TNEEP tuvieron una prevalencia mayor en pacientes de sexo femenino, con una distribución prácticamente de 3:1 en relación con el sexo masculino.

El paciente con diagnóstico de TNEEP más joven tenía 12 años de edad y el de más edad, 81 años. Además se identificó una frecuencia mayor en el grupo comprendido entre los 61 y los 70 años de edad, con un promedio de 52 años.

A todos los pacientes se les realizó una revisión con equipo radial y posteriormente se les realizó BAAF con equipo lineal, para la confirmación citológica.

Se observó que el páncreas fue el órgano afectado con más frecuencia (12 casos de los 21 pacientes con diagnóstico confirmado), seguido en porcentaje por el estómago, con un

19% del total. No se encontró ningún caso de afectación en el recto.

Se observó un aumento gradual en el número de casos diagnosticados por año, ya que en 2008 solo se diagnosticó a 4 pacientes y hasta agosto del 2012 se llevaban detectados 6 pacientes. Esta tendencia no se cumplió en 2010, en que se detectaron solo 2 pacientes con TNEEP.

Se observó una tendencia de mayor precisión diagnóstica por USE para la detección de estas lesiones probablemente por el hecho de la referencia más temprana en los últimos casos registrados.

Discusión

Los tumores neuroendocrinos enteropancreáticos representan un grupo de neoplasias con una incidencia y una prevalencia en la población bajas. Pocos centros hospitalarios en México cuentan con registros históricos de su población atendida; además, la carencia del USE hace poco factible el estudio y el diagnóstico adecuados de los tumores neuroendócrinos enteropancreáticos.

Este estudio es el primer intento de recopilación, concentración y análisis de datos sobre este tipo de tumores, con el objetivo de incrementar el nivel de comprensión de esta enfermedad y su prevalencia en la población atendida en la Unidad de Endoscopia del Hospital de Especialidades del CMN Siglo XXI.

Financiamiento

Los autores no recibieron patrocinio para llevar a cabo este artículo.

Conflicto de intereses

Los autores declaran no tener ningún conflicto de intereses.

Bibliografía

1. William GT. Endocrine tumours of the gastrointestinal tract selected topic. *Histopathology*. 2007;50:30–41.
2. Stephenson TJ. Prognostic and predictive factors in endocrine tumours. *Histopathology*. 2006;48:629–43.
3. Nilsson O, Cutsem E, Fave D, et al. Poorly differentiated carcinomas of the foregut (gastric, duodenal and pancreatic). *Neuroendocrinology*. 2006;84:212–5.
4. Ruzniewski P, Fave D, Cadiot G, et al. Well-Differentiated gastric tumor/carcinomas. *Neuroendocrinology*. 2006;84:158–64.
5. Ramage J, Davies A, Ardil J, et al. Guidelines for the management of gastroenteropancreatic neuroendocrine (including carcinoid) tumors. *Gut*. 2005;54:1–16.
6. Steinmüller T, Kianmanesh R, Falconi M, et al. Consensus guidelines for the management of patients with liver metastases from digestive (neuro) endocrine tumors: Foregut, midgut, hind gut and unknown primary. *Neuroendocrinology*. 2008;87:47–62.
7. Jensen R, Rindi G, Arnold R, et al. Well-Differentiated duodenal tumor/carcinoma (excluding gastrinoma). *Neuroendocrinology*. 2006;84:165–72.
8. Fernandez-Cruz L, Romero J, Zalaya R, et al. Surgical strategies for nonfunctioning neuroendocrine pancreatic tumors and for other pancreatic neoplasms associated with multiple neuroendocrine neoplasia type 1. *The American Journal of Surgery*. 2007;194:S143–7.
9. Samer E, Timur L, Yong-Hing C, et al. Factors predicting tracer uptake in somatostatin receptor and MIBG scintigraphy of metastatic gastroenteropancreatic neuroendocrine tumors. *J Nucl Med*. 2006;47:223–33.