



CARDIOLOGÍA DEL ADULTO – PRESENTACIÓN DE CASOS

Infarto agudo de miocardio inducido por heroína



Beatriz Wills^a, Andrés F. Buitrago^{a,b,*}, Nohra P. Romero^{a,b} y Mariana Soto^a

^a Departamento de Medicina Crítica y Cuidado Intensivo, Hospital Universitario Fundación Santa Fe de Bogotá, Bogotá, Colombia

^b Departamento de Medicina Interna, Sección de Cardiología, Hospital Universitario Fundación Santa Fe de Bogotá, Bogotá, Colombia

Recibido el 17 de septiembre de 2013; aceptado el 10 de marzo de 2014

Disponible en Internet el 24 de septiembre de 2014

PALABRAS CLAVE

Infarto agudo de miocardio;
Vasospasmo;
Dolor torácico

Resumen El uso mundial de drogas recreativas ha alcanzado proporciones preocupantes, al punto de amenazar la estabilidad socioeconómica de los países. Se estima que en los países desarrollados una de cada 4 personas ha utilizado drogas recreativas en algún momento de su vida. Por tanto, es frecuente que los médicos se enfrenten a cuadros de intoxicación secundaria al abuso de estas drogas. Además de sus efectos en el sistema nervioso central, también producen cambios significativos a nivel cardiovascular, responsables de una cantidad no despreciable de morbilidad relacionada con estas. En este artículo se expone un caso de infarto agudo de miocardio secundario al consumo de heroína, se revisan los efectos sistémicos de esta droga y se examinan el manejo y los mecanismos estudiados que explican esta relación.

© 2013 Sociedad Colombiana de Cardiología y Cirugía Cardiovascular. Publicado por Elsevier España, S.L.U. Todos los derechos reservados.

KEYWORDS

Acute myocardial infarction;
Vasospasm;
Chest pain

Heroin induced myocardial infarction

Abstract Global recreational drug use has reached worrying proportions, to the point of threatening socio-economic stability of the countries. It is estimated that in developed countries one in four people have used recreational drugs at some point in their lives. Therefore, it is common that physicians be confronted with clinical pictures secondary to drug abuse. In addition to its central nervous system effects, these drugs also produce significant cardiovascular changes, responsible for a not negligible related morbidity and mortality. In this article a case of acute myocardial infarction secondary to heroin consumption is exposed, the systemic effects of this drug are reviewed, and the management and the mechanisms underlying this relationship are discussed.

© 2013 Sociedad Colombiana de Cardiología y Cirugía Cardiovascular. Published by Elsevier España, S.L.U. All rights reserved.

* Autor para correspondencia.

Correo electrónico: abuitrag@uniandes.edu.co (A.F. Buitrago).

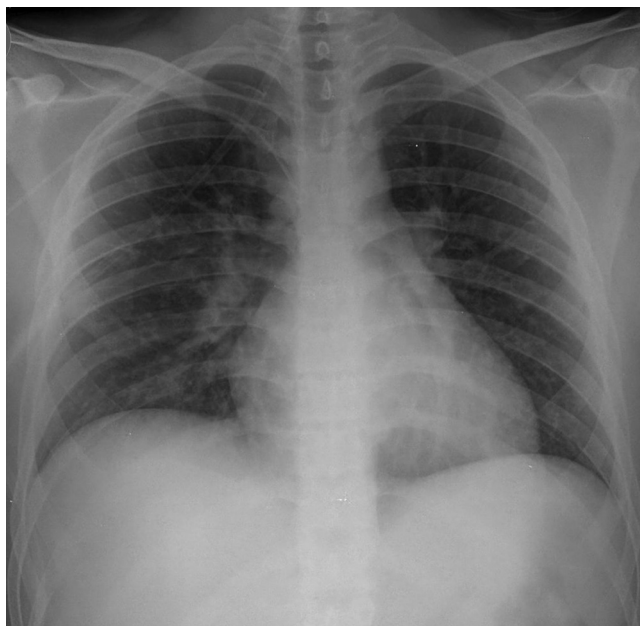


Figura 1 Radiografía de tórax anterolateral tomada al ingreso. Se evidencia infiltrado intersticial en ambos campos pulmonares, predominante en el lado izquierdo, que corresponde a cambios por edema pulmonar.

Caso clínico

Paciente de género masculino, de 19 años, transportado en ambulancia al servicio de urgencias por alteración del estado de conciencia tras administrarse, por vía endovenosa, una dosis estimada de 10 mg de heroína. Durante el examen físico se registraron los siguientes signos vitales: frecuencia cardiaca de 136 latidos/min; frecuencia respiratoria de 10 respiraciones/min; tensión arterial de 136/100 mmHg; temperatura de 36,4 °C. Ingresó en condiciones generales regulares, somnoliento, alerta al estímulo doloroso, con frialdad y palidez cutánea. No se evidenció uso de músculos accesorios de la respiración. Los ruidos cardiacos se auscultaron rítmicos, sin soplos ni agregados. Las pupilas estaban isocóricas, de 2 mm, débilmente reactivas a la luz. También se observaron múltiples cicatrices por punción endovenosa en los pliegues de los codos. No se evidenció piloerección ni sialorrea.

Como antecedentes relevantes tenía historia de consumo de sustancias psicoactivas desde los 16 años, razón por la cual recibió tratamiento en un centro de rehabilitación por dependencia a heroína, cocaína y marihuana. No tenía historia familiar ni personal de enfermedad cardiovascular.

Los resultados bioquímicos (tabla 1) mostraron leucocitosis a expensas de neutrofilia. Las funciones renal y hepática estaban dentro de los límites normales. Los gases arteriales obtenidos con FIO₂ de 35% fueron: pH: 7,33, PCO₂: 42, PO₂: 77, HCO₃: 22, PaFi: 220, evidenciándose acidosis mixta y trastorno de la oxigenación moderado sin hipoxemia. En la radiografía de tórax se observaron opacidades intersticiales perihiliares y peribronquiales, sugestivas de edema pulmonar, sin consolidaciones (fig. 1).

Debido a los signos de intoxicación por opiáceos e inminencia de falla respiratoria, se inició soporte de la vía

aérea y tratamiento con naloxona. Durante el manejo en urgencias refirió dolor precordial no irradiado, de intensidad moderada, sin disautonomía o disnea. Ante la posibilidad de síndrome coronario agudo, se solicitó troponina I, cuyo resultado inicial fue 0,48 ng/ml (valor de referencia: 0-0,3 ng/ml). El electrocardiograma inicial mostró supradesnivel del ST en la cara anterolateral (fig. 2). El resultado del ecocardiograma descartó anomalías. Dados los hallazgos clínicos y bioquímicos, se diagnosticó infarto agudo de miocardio con elevación del ST tipo 2, Killip-Kimball I, por lo cual se inició manejo vasodilatador con nitroglicerina endovenosa a dosis bajas, antiagregación dual (clopidogrel y aspirina) y anticoagulación plena con heparina de bajo peso molecular.

Posterior al manejo médico inicial para el infarto agudo de miocardio con elevación del ST, mejoró el dolor torácico y se apreció un descenso en la curva de troponina. El electrocardiograma de control mostró inversión simétrica de la onda T, sugestiva de isquemia subendocárdica. En vista de la recuperación clínica y los resultados paraclínicos (incluyendo normalización de los biomarcadores cardiacos y ausencia de alteración de la contractilidad segmentaria en el ecocardiograma), se determinó que el cuadro clínico correspondió a vasoespasmio secundario al consumo de heroína, por lo cual no se realizó estratificación del síndrome coronario agudo.

Tuvo 2 episodios de epistaxis que requirieron manejo por Otorrinolaringología con taponamiento nasal anterior y ajuste de la terapia dual de antiagregación y anticoagulación. Permaneció hospitalizado durante 10 días, con manejo multidisciplinario, en conjunto con Cardiología, Toxicología y Psiquiatría, con el objetivo de estabilizar y tratar el infarto agudo de miocardio y la intoxicación por heroína, así como de vigilar un posible cuadro de abstinencia. Al egreso se remitió a una institución de rehabilitación para abuso de drogas.

Discusión

Las sustancias psicoactivas, como la cocaína, las anfetaminas y la marihuana, pueden provocar infarto agudo de miocardio. Sin embargo, la literatura disponible respecto del consumo de heroína y su relación con isquemia coronaria es escasa.

Los opiáceos, extraídos de la amapola (*Papaver somniferum*), han sido utilizados con fines recreativos y medicinales durante miles de años. Los opioides, pertenecientes a los opiáceos, incluyen fármacos sintéticos y semisintéticos con importante potencial de abuso¹.

Las propiedades farmacológicas de los opioides son similares al mecanismo de acción de las encefalinas, endorfinas y dinorfinas. Los receptores opioides tienen estructuras similares; se acoplan a proteínas G, desencadenando mecanismos de traducción y señalización intracelular como: disminución del AMP cíclico, cierre de los canales de calcio y apertura de los canales de potasio que estimulan la hiperpolarización celular. El resultado es modular la liberación de distintos neurotransmisores¹.

La heroína (diacetilmorfina) es el opioide con mayor potencial de abuso. Esta se transforma rápidamente a 6-monoacetilmorfina, que a su vez se hidroliza a morfina.

Tabla 1 Exámenes de laboratorio al ingreso

	Resultado	Valor de referencia	Unidades
Hemoglobina	15,5	12,0-16,0	mg/dl
Hematocrito	46,8	40-52	%
Leucocitos	23,900	4.500-11.500	μ l
Neutrófilos	21,882	1.200-3.500	μ l
Linfocitos	3,884	800-3.000	μ l
Eosinófilos	584	200-1.200	μ l
Plaquetas	215,000	150.000-450.000	mm ³
Glucemia	73	50-110	mg/dl
Creatinina	0,89	0,66-1,2	mg/dl
Nitrógeno ureico	18,4	10,0-20,0	mg/dl
AST	27	10-48	mg/dl
ALT	17	12-76	mg/dl
Troponina I	0,48	0,3	ng/ml
Troponina I control	0,36	0,3	ng/ml
Anfetaminas	0	-	ng/ml
Cocaína	22	-	ng/ml
Cannabinoides	0	-	ng/ml
Heroína	Positivo		Cualitativo
Colesterol total	137	< 200	mg/dl
Colesterol LDL	94,9	> 100	mg/dl
Colesterol HDL	27,9	> 60	mg/dl
Triglicéridos	71	< 150	mg/dl

La heroína actúa en los receptores μ , k y Δ del sistema nervioso central. Los efectos analgésicos se deben en gran parte a la estimulación del receptor μ , que también es responsable de depresión respiratoria, miosis, disminución de la motilidad gastrointestinal, euforia y dependencia².

La mortalidad anual de las personas con dependencia a la heroína es del 2%. La tasa de mortalidad es de 6 a 20 veces mayor en comparación con la población general³. La ruta de administración de la heroína determina el potencial de la droga para causar sobredosis y/o muerte². La mayoría de las sobredosis fatales y no fatales ocurren cuando se

utiliza la vía endovenosa; un porcentaje menor se asocia con administración intranasal, y solamente del 0,3 al 0,5% se debe a la administración intramuscular o subcutánea. En estas rutas, la hidrólisis de la droga limita su toxicidad². El paciente del caso consumió heroína por vía intravenosa, lo que explica el síndrome toxicológico agudo.

La combinación de otras drogas recreativas con la heroína también aumenta la probabilidad de sufrir un desenlace fatal. La mayoría de los pacientes que mueren por eventos asociados al consumo de heroína tienen niveles significativos de alcohol (entre el 29 y el 75%) o benzodiazepinas

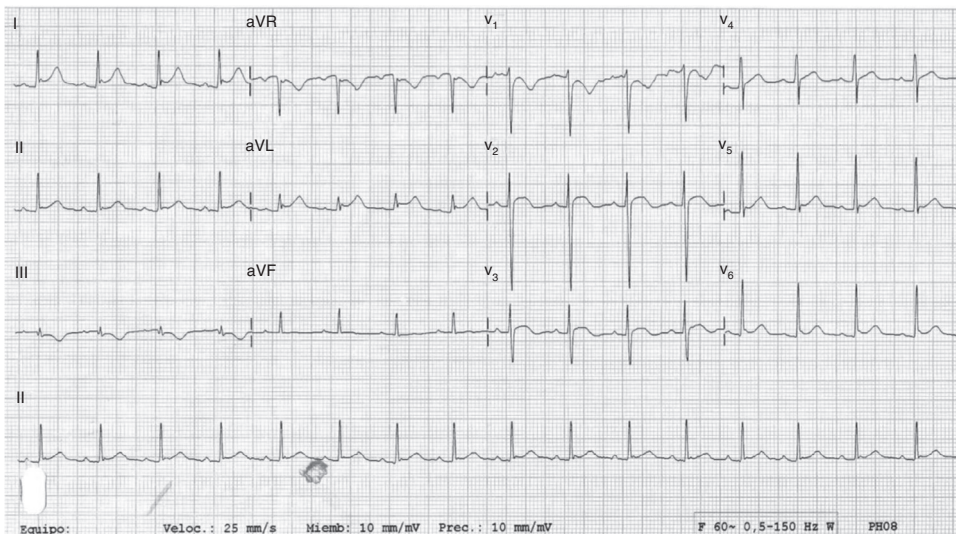


Figura 2 Electrocardiograma con elevación en el segmento ST en DI, aVL, V2, V3. Infradesnivel ST en V1 y aVR, sugestivo de lesión subepicárdica anterior y lateral.

(5-12%) en sangre. Un estudio demostró que los pacientes con alcoholemia significativa requieren dosis menores de heroína para morir; la heroína, junto con otros depresores centrales, aumenta la probabilidad de falla respiratoria³. El uso combinado de cocaína y heroína aumenta la vasoconstricción, particularmente en vasos de pequeño y mediano calibre, y por consiguiente el riesgo de isquemia. Si bien el caso descrito no se trató de intoxicación aguda por cocaína, sí se estableció una historia de consumo crónico de esta, que explica la fragilidad del *septum* nasal y los episodios de epistaxis.

Los diagnósticos más comunes de hospitalización por sobredosis de heroína incluyen edema no cardiogénico (en nuestro caso la placa torácica inicial evidenciaba edema pulmonar, posiblemente secundario a la interrupción de la integridad alveolocapilar, o lesión pulmonar por naloxona), así como también neumonía, endocarditis y falla respiratoria. Los casos reportados de infarto del miocardio inducido por heroína en la literatura son escasos; sin embargo, los eventos cerebrovasculares isquémicos han sido más comunes³.

Los signos clásicos de intoxicación por opioides incluyen: depresión del estado mental, disminución de la frecuencia respiratoria, disminución del volumen corriente, disminución de los movimientos intestinales y miosis. No obstante, un examen pupilar normal no excluye la intoxicación por opioides; el mejor predictor de intoxicación es la bradipnea (frecuencia respiratoria menor a 12 rpm)².

Los pacientes con falla respiratoria necesitan tratamiento oportuno, incluyendo el manejo de la vía aérea y el uso de naloxona, antagonista opioide de rápida acción. Se recomienda comenzar con una dosis de 0,05 mg y titular hasta alcanzar una frecuencia respiratoria superior a 12 rpm. El uso de naloxona puede estar asociado a complicaciones como *status* epiléptico, arritmias y lesión pulmonar aguda, de ahí que sea aconsejable la observación hospitalaria continua por las primeras 6 a 12 h⁴.

Los casos reportados de infarto agudo de miocardio inducido por heroína han sido, en su mayoría, en hombres jóvenes, fumadores, sin otros riesgos de arteriosclerosis. Los mecanismos que explican la relación entre el consumo de heroína y el infarto de miocardio aún no están completamente establecidos⁵. No obstante, existen distintas teorías respecto a los efectos sistémicos y cardiopélicos directos de la heroína. Se ha descrito que la rabiomólisis del músculo liso, la hipoxia secundaria al aumento del consumo del miocardio, la inflamación, las reacciones de hipersensibilidad, la acidosis y el vasoespasmo coronario causan lesión, isquemia y, en última instancia, necrosis del miocito⁶.

La heroína afecta directamente al centro vasomotor, ya que aumenta la respuesta parasimpática, disminuye el tono simpático y estimula la liberación de histamina de los mastocitos. El incremento de la actividad parasimpática puede conducir a taquicardia refleja y a vasoespasmo coronario, generando daño endotelial y adhesión plaquetaria. Un estudio de angiografía cerebral en pacientes con intoxicación por heroína documentó vasoconstricción generalizada en vasos de pequeño calibre, concordante con arteritis, que explicó los eventos cerebrales agudos en los casos estudiados⁷.

Además de la lesión directa ocasionada por la heroína en los vasos sanguíneos, también es posible que los adulterantes usados en su preparación —como quinina,

lactulosa, talco, almidón, cafeína y estricnina— favorezcan la aparición de edema pulmonar, vasoespasmo, lesión endotelial e inflamación. Algunos hallazgos sugieren que la respuesta inmunológica también desempeña un papel importante en la mediación del daño celular causado por la heroína. Se ha encontrado que el fragmento C3 del complemento está reducido en los pacientes con edema inducido por heroína. Lo anterior se traduce en un aumento de la respuesta inflamatoria sistémica, consistente con la elevación de la proteína C reactiva, extensamente asociada con infarto del miocardio⁸. Además, se ha evidenciado hipergammaglobulinemia, complejos inmunes circulantes y anticuerpos contra el músculo liso, que pueden explicar la rabiomólisis, así como la lesión directa del miocito y de los vasos sanguíneos, en los pacientes adictos a la heroína⁸.

Un estudio de casos y controles que incluyó 299 pacientes demostró que los sujetos con adicción al opio o derivados sintéticos tienen mayor riesgo de presentar enfermedad coronaria severa —al ajustar por tabaquismo, edad y género— en comparación con los controles. Los autores sugirieron que el aumento de los procesos ateroscleróticos en los pacientes que consumen heroína explica su relación con la enfermedad coronaria, puesto que los niveles de fibrinógeno, colesterol LDL, hemoglobina glucosilada, apoproteína B y proteína C reactiva eran mayores en quienes utilizaban opioides. También se ha reportado que la heroína estimula la cascada de la coagulación a través de la síntesis del factor VII y de la disminución de los agentes fibrinolíticos endógenos, como la proteínas C y S, y la antitrombina III⁹.

Además de los efectos sistémicos de la heroína, su consumo también se asocia con factores de riesgo que contribuyen a la presencia de enfermedad cardiovascular, incluyendo tabaquismo, sedentarismo y malnutrición¹⁰. El paciente que se reporta no tenía ningún riesgo para enfermedad arteriosclerótica, excepto tabaquismo y niveles bajos de colesterol HDL, lo cual influyó para clasificar el infarto como tipo 2 y no tipo 1.

Por último, la heroína afecta la conducción eléctrica del corazón. Se han reportado arritmias cardíacas, como actividad auricular prematura, ectopia ventricular y fibrilación auricular luego de sobredosis por heroína^{8,9}. Además de influir en el tono autonómico, la heroína, a través de los receptores μ_1 puede, según su dosis, aumentar la frecuencia cardíaca, a través de su acción en los canales de potasio ATP dependientes, contribuyendo al consumo de oxígeno del miocardio y al vasoespasmo.

Conclusión

Si bien es infrecuente, la intoxicación por heroína puede inducir un infarto agudo de miocardio a través del aumento de vasoespasmo coronario, la generación de un estado proinflamatorio y la estimulación de la cascada de la coagulación. Además del manejo convencional de la toxicidad por opiáceos, en estos pacientes se debe iniciar un manejo antiisquémico oportuno.

Conflicto de intereses

Los autores declaran no tener conflicto de intereses.

Bibliografía

1. Waldhoer M, Bartlett SE, Whistler JL. Opioid receptors. *Annu Rev Biochem.* 2004;73:953.
2. Watson WA, Litovitz TL, Rodgers GC Jr, Klein-Schwartz W, Reid N, Youniss J, et al. 2004 Annual report of the American Association of Poison Control Centers Toxic Exposure Surveillance System. *Am J Emerg Med.* 2005;23:589.
3. Karoli R, Fatima J. Acute myocardial involvement after heroin inhalation. *J Pharmacol Pharmacother.* 2012;3(3):282-4.
4. Dettmeyer R, Friedrich K, Schmidt P, Madea B. Heroin-associated myocardial damages-conventional and immunohistochemical investigations. *Forensic Sci Int.* 2009;187:42-6.
5. Yu SL, Liu CP, Lo YK, Lin SL. Acute myocardial infarction after heroin injections. *Jpn Heart J.* 2004;45:1021-8.
6. Azimzade Sarwar B, Yousefzade G, Narooy S. A case-control study of effect of opium addiction on myocardial infarction. *Am J Applied Sci.* 2005;2:1134-5.
7. Weber JR, Gomez-Flores JE, Smith TJ. Neuronal adaptations, neuroendocrine and immune correlates of heroin self-administration. *Brain Behav Immun.* 2009;23:993-1002.
8. Sadeghian S, Darvish S, Davoodi G, Salarifar M, Mahmoodian M, Fallah N, et al. The association of opium with coronary artery disease. *Eur J Cardiovasc Prev Rehabil.* 2007;14:715-7.
9. Simonovska N, Chibishev A, Bozinovska C, Grcevska L, Dimitrovski K, Neceva V. Evaluation of circulating immune complexes and antiphospholipid antibodies (anti beta 2 glycoprotein 1) in heroin addicts and their clinical significance. *Med Arh.* 2011;65:324-6.
10. Marmor M, Penn A, Widmer K, Levin RI, Maslansky R. Coronary artery disease and opioid use. *Am J Cardiol.* 2004;93:1295-7.