



Revista Española de
Cirugía Oral y
Maxilofacial

www.elsevier.es/recom



Original

Glosectomía parcial en paciente portador del síndrome de Beckwith-Wiedemann: relato del caso



Victor Diniz Borborema dos Santos*, Gleysson Mathias de Assis,
José Sandro Pereira da Silva y Adriano Rocha Germano

Departamento de Cirugía y Traumatología Bucomaxilofacial, Universidade Federal do Rio Grande do Norte, Natal, Brasil

INFORMACIÓN DEL ARTÍCULO

Historia del artículo:

Recibido el 25 de mayo de 2014

Aceptado el 20 de noviembre de 2014

On-line el 28 de febrero de 2015

Palabras clave:

Glosectomía

Macroglosia

Síndrome de Beckwith-Wiedemann

R E S U M E N

El síndrome de Beckwith-Wiedemann es una alteración congénita con diversas manifestaciones clínicas, de entre las cuales las más prevalentes son la macroglosia (97%), el gigantismo (88%) y los defectos de la pared abdominal (80%). Ortodónticamente, la mayoría de los pacientes presentan mordida abierta anterior y relación de clase III de Angle. La macroglosia puede causar problemas estéticos y anomalías funcionales relacionadas con el habla, la masticación, fonación, deglución y respiración, con potencial de obstrucción de las vías respiratorias superiores y disminución de la estabilidad del tratamiento ortoquirúrgico. Con el fin de evitar episodios como este, es necesaria la realización de una glosectomía parcial en algunos pacientes. El presente trabajo realiza consideraciones con relación al diagnóstico y tratamiento de la macroglosia y relata el caso clínico de un paciente portador del síndrome de Beckwith-Wiedemann que fue intervenido por medio de glosectomía parcial, utilizando la técnica preconizada por Obwegeser et al. (1964) y que en un postoperatorio de 3 años presentó resultados cosméticos y funcionales satisfactorios.

© 2014 SECOM. Publicado por Elsevier España, S.L.U. Este es un artículo Open Access bajo la licencia CC BY-NC-ND (<http://creativecommons.org/licenses/by-nc-nd/4.0/>).

Partial glossectomy in a patient carrier of Beckwith-Wiedemann syndrome: Presentation of a case

A B S T R A C T

The Beckwith-Wiedemann syndrome is a congenital disorder with diverse clinical manifestations, among which the most prevalent are, macroglossia (97%), gigantism (88%), and abdominal wall defects (80%). Orthodontically, most patients present with anterior open bite and Angle class III malocclusion. Macroglossia can cause cosmetic problems and functional abnormalities associated with speech, mastication, swallowing and breathing, with potential obstruction of the upper airways and decreased stability of orthodontal-surgical treatment. In order to avoid episodes like this, a partial glossectomy is necessary in some patients. This article looks at the diagnosis and treatment of macroglossia, while

Keywords:

Glossectomy

Macroglossia

Beckwith-Wiedemann Syndrome

* Autor para correspondencia.

Correo electrónico: victor.diniz.b@hotmail.com (V.D. Borborema dos Santos).

<http://dx.doi.org/10.1016/j.maxilo.2014.11.004>

1130-0558/© 2014 SECOM. Publicado por Elsevier España, S.L.U. Este es un artículo Open Access bajo la licencia CC BY-NC-ND (<http://creativecommons.org/licenses/by-nc-nd/4.0/>).

presenting the case of a patient with Beckwith- Wiedemann syndrome who underwent surgery by partial glossectomy using the technique advocated by Obwegeser et al., 1964, and 3 years postoperatively showed good cosmetic and functional results.

© 2014 SECOM. Published by Elsevier España, S.L.U. This is an open access article under the CC BY-NC-ND license (<http://creativecommons.org/licenses/by-nc-nd/4.0/>).

Introducción

El síndrome de Beckwith-Wiedemann, primeramente descrito por Beckwith¹ (Beckwith et al., 1963) y Wiedemann², es una enfermedad congénita rara que envuelve un desorden de sobrecrecimiento y que afecta a uno de cada 14.200 nacidos³. Su origen puede ser hereditario (15%) o proveniente de alteraciones genéticas en la región del cromosoma 11p15.5 (75-80%)⁴.

Las características principales del síndrome de Beckwith-Wiedemann son: macroglosia (97%), gigantismo (88%) y defectos de la pared abdominal como onfalocele, hernia umbilical y diástasis del recto (80%), seguidas por surcos anormales en los lóbulos de la oreja (76%), hipoglucemia (63%), nevo flameo facial (62%), anomalías renales (59%), hemihipertrofia (24%), malformaciones cardíacas congénitas (6,5%), problemas intestinales (5%), neoplasia (4%), retardo mental (4%), polidactilia (3%) y fisura labio-palatal (2,5%)³.

La macroglosia es definida como una lengua que en reposo se proyecta más allá de los dientes hacia la cresta alveolar, posee etiología multifactorial y es clasificada en macroglosia verdadera y relativa. La relativa ocurre cuando la lengua posee tamaño normal, pero el espacio intraoral es insuficiente y la verdadera es observada debido a un aumento de su volumen⁵.

De entre las características del síndrome de Beckwith-Wiedemann la macroglosia representa el 97% de incidencia, y esta condición puede provocar anomalía estética y funcional con dificultad en el habla, en la masticación, deglución y succión⁶. Existe también el riesgo de obstrucción de las vías aéreas superiores durante la infancia y adolescencia, de desarrollo del síndrome de la apnea obstructiva del sueño y aún, de la disminución de la estabilidad del tratamiento ortquirúrgico^{3,7,8}.

En cuanto a la morfología maxilofacial, algunos hallazgos específicos pueden ser encontrados en los pacientes portadores del síndrome de Beckwith-Wiedemann, tales como: protrusión bimaxilar, protrusión mandibular, ángulo goníaco y cuerpo mandibular aumentado. Ortodónticamente, la mayoría de los pacientes presentan mordida abierta anterior, *overjet* negativo, relación de clase III de Angle e inclinación vestibular de los elementos anteriores; esas características son dependientes del grado de macroglosia del paciente⁹.

Muchos de esos pacientes presentan problemas funcionales importantes o pueden ser candidatos a la cirugía ortognática, y necesitan de glossectomía parcial para que las funciones orales dependientes de la lengua sean restituidas y para una mejora de la previsibilidad de los movimientos óseos, sobre todo los que involucran a la mandíbula.

Relato de caso

Paciente H.V.P.D., 16 años, se presentó con queja principal de dificultad de fonación. Durante el examen físico, se observó que el paciente presentaba elevada estatura, patrón facial III, con severa hipoplasia maxilar, apiñamientos dentarios, relación de clase III de Angle, mordida abierta anterior, úvula bífida y una macroglosia (fig. 1A-C). En la recolección de datos durante la anamnesis, fue revelado también que, al nacimiento, el paciente tenía un defecto en la pared abdominal que fue corregido posteriormente. Todos esos hallazgos contribuyeron para la formación del diagnóstico del síndrome de Beckwith-Wiedemann.

El paciente fue incorporado al tratamiento ortquirúrgico, siendo observados problemas de deglución, fonación y dificultades respiratorias, con fuerte correlación con la macroglosia. Por consiguiente, se planeó para ese caso un procedimiento quirúrgico de glossectomía parcial, anterior al procedimiento de cirugía ortognática. La técnica utilizada fue la propuesta por Obwegeser et al. (1964)¹⁰, en la que se realizó una resección del segmento central y del ápice de la lengua, con lo que se consiguió la disminución de sus dimensiones en el sentido anteroposterior y transversal, para que los problemas relacionados con el habla fuesen atenuados (fig. 1D-H).

Para el adecuado control del sangrado transoperatorio y facilidad de ejecución, la cirugía se realizó bajo anestesia general con intubación orotraqueal, debido a la presencia de hipertrofia de los cornetes nasales que impidió el pasaje de la sonda nasotraqueal. Para la realización de las incisiones, fueron establecidos puntos de reparo con hilo de algodón 2.0 en las extremidades laterales y anteriores de la lengua y fue utilizada una pinza de aprehensión de tejido del tipo Allis para auxiliar en la disección. Después de la estabilización, fueron realizadas la demarcación de la incisión con azul de metileno y las infiltraciones de anestésico local (lidocaína 2% con epinefrina 1:200.000). La remoción del segmento demarcado se ejecutó con un disector quirúrgico eléctrico (aguja colrado, Stryker Corporation®) en el sentido ápice-base, preservando los bordes laterales y minimizando el riesgo de lesiones en las ramas del nervio lingual. El segmento fue removido y se efectuó una hemostasia cuidadosa para minimizar los riesgos de hematoma lingual y el sangrado postoperatorio. Después del control de sangrado, los segmentos fueron aproximados con hilo reabsorbible (Vicryl 3.0-ETHICON) de la porción más profunda para la superficial de forma minuciosa en el sentido base-ápice. En el postoperatorio inmediato fue ya posible verificar la disminución anterior y transversal de la lengua sin compromiso de la vía aérea, y sin que ocurriera ninguna complicación de naturaleza hemorrágica o infecciosa. A los 10 días del postoperatorio,

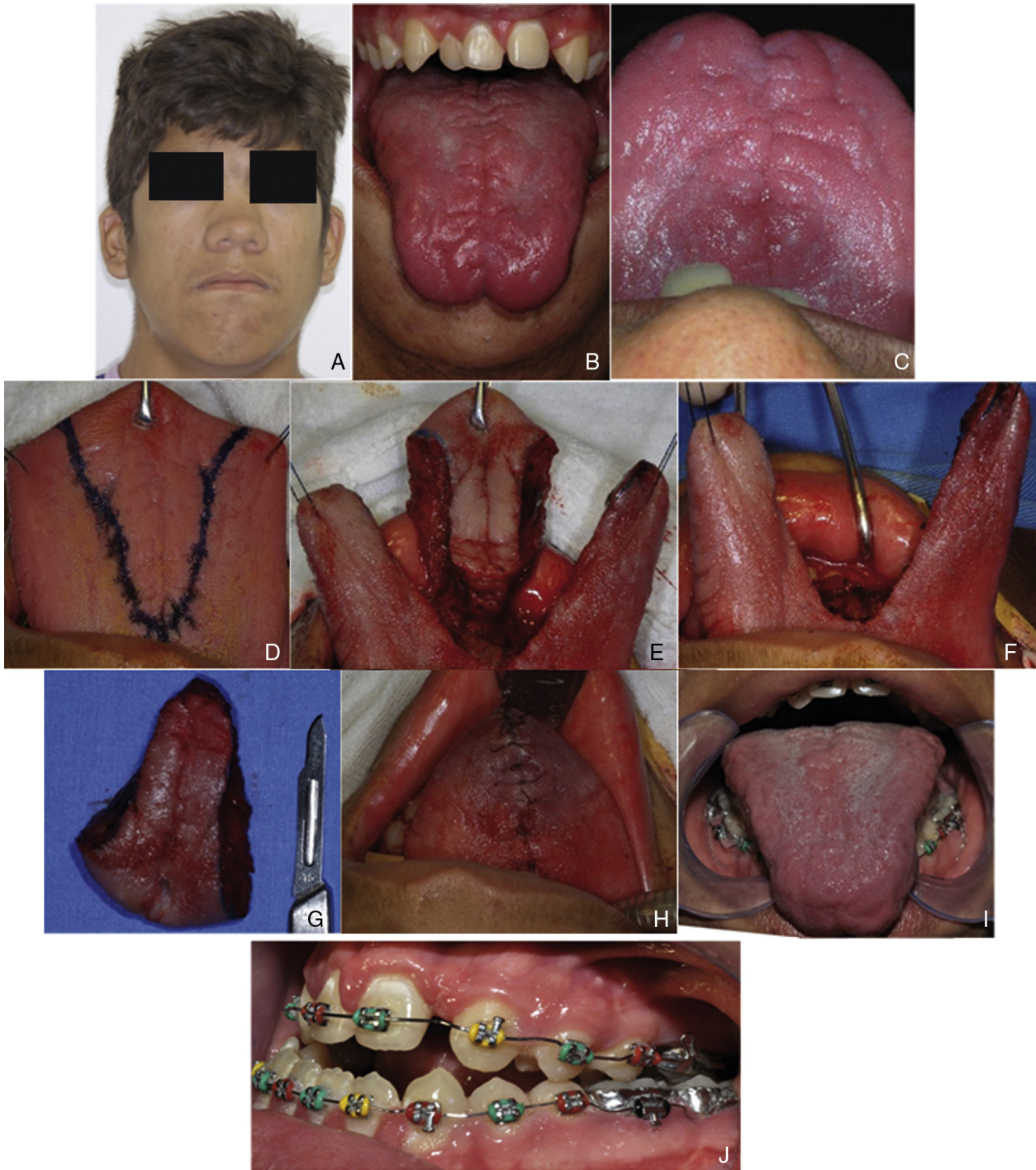


Figura 1 – a) patrón facial III, con severa hipoplasia maxilar; b y c) apiñamientos dentarios y macroglosia; d) demarcación de la incisión; e) la escisión del fragmento de lengua; f) después de la eliminación del fragmento de la lengua; g) pieza quirúrgica; h) sutura; i) postoperatorio de 3 años; j) ortodoncia después de glossectomía que muestra maloclusión clase III con mordida abierta anterior.

el paciente empezó el tratamiento fonoaudiológico para ayudar el retorno de la motilidad de la lengua y de la fonación.

Actualmente, el paciente se encuentra con 3 años de postoperatorio y una disminución considerable del tamaño de la

lengua en el sentido transversal y longitudinal, sin relato de pérdida sensitiva o gustativa de la región. Está siguiendo un tratamiento fonoaudiológico y ortodóncico con el propósito de realizar un procedimiento quirúrgico para la corrección de la discrepancia maxilomandibular (fig. 1I y J).

Discusión

El diagnóstico clínico del síndrome es realizado cuando el paciente posee las 3 características principales o cuando posee 2 principales y 3 o más secundarias³. En el presente caso, el paciente presentó las 3 características principales: gigantismo, defecto en la pared abdominal y la macroglosia, teniendo asociadas las características secundarias: úvula bífida, prognatismo mandibular y relación dentaria clase III de Angle.

Según Vogel et al. (1986)⁵ el diagnóstico de la macroglosia es realizado cuando la lengua en reposo se proyecta sobre los dientes o reborde alveolar que puede ser clasificada en relativa o verdadera. En el caso relatado, la macroglosia estaba relacionada con la hipertrofia muscular y, aunque el paciente presentase prognatismo mandibular, la lengua se proyectaba sobre los dientes inferiores, lo que determinó que se considerase un caso de macroglosia del tipo verdadero.

La macroglosia se encuentra presente en el 97% de los casos³ y puede provocar, sobre todo en la infancia, disnea, dificultades en la fonación, masticación, deglución y succión^{6,9,11}. Con el crecimiento del complejo maxilofacial, ocurre un aumento del volumen de la cavidad oral, lo que posibilita una acomodación más confortable de la lengua, reduciendo de esta forma los problemas surgidos como consecuencia de la macroglosia. Sin embargo, en algunos pacientes, con el crecimiento maxilofacial, la mejora en las funciones dependientes de la lengua no son alcanzadas de manera satisfactoria, por lo que estos pacientes (como en el caso relatado) son candidatos a una intervención de glosectomía parcial^{6,9,12}.

La lengua hipertrofiada puede ser un factor que favorezca las deformidades dentoalveolares aún en la fase de crecimiento, y puede generar también una inestabilidad en el tratamiento ortodóncico y quirúrgico^{7,8}. Masubuchi et al.⁹ (2006) encontraron en sus estudios, después de evaluar a 8 pacientes portadores del síndrome de Beckwith-Wiedemann, que el 100% de los pacientes evaluados presentaba mordida abierta anterior y patrón facial de clase III, siendo 62,5% con resaltenegativa, características que están presentes en el caso relatado y que determinan que el tratamiento ortodóncico sea dependiente del grado de macroglosia.

La glosectomía está indicada en los casos de problemas funcionales tales como obstrucción de las vías aéreas, problemas del habla, problemas en la deglución, deformidades dentales, sobrecrecimiento mandibular, dificultad en el control de la saliva, trauma en la lengua, protrusión lingual, indicaciones cosméticas y en la mejora y estabilidad del tratamiento ortodóncico quirúrgico^{7,11,12}. Según Medeiros et al.⁸ (2000) el pronóstico de la corrección de la mordida abierta anterior es menos favorable en los casos en los que la lengua está relacionada con la deformidad dentofacial. Kadouch et al.¹² (2011) después de realizar un estudio retrospectivo en 23 pacientes portadores del síndrome de Beckwith-Wiedemann que fueron tratados mediante la glosectomía parcial, encontraron que el 70% de las indicaciones ocurrieron basadas en una combinación de protrusión lingual y déficits funcionales en la masticación, respiración y fonación. En el caso clínico relatado, la indicación de la glosectomía ocurrió por

la dificultad en el habla y con el fin de mejorar la estabilidad del tratamiento ortodóncico quirúrgico al cual el paciente será sometido en el futuro, después de la preparación ortodóncica.

Algunos autores vienen tratando la dificultad en el habla de pacientes con macroglosia apenas con tratamiento fonoaudiológico, pero el caso presentado es de un paciente con macroglosia verdadera que no sería solucionado con tratamiento conservador, y que tampoco presentaría mejora en la estabilidad del tratamiento ortodóncico-quirúrgico al cual será sometido^{5,7-9,11}.

Diversas técnicas, que pueden ser clasificadas en 6 grupos, han sido descritas para la corrección de la macroglosia: amputación del ápice; reducciones centrales; resecciones en cuña; escisión de colgajos dorsales; escisiones marginales y procedimientos combinados. De entre estas técnicas, las reducciones centrales y las resecciones en cuña son las más utilizadas^{13,14}. Obwegeser describió una técnica de reducción central que incluye incisiones en el ápice y en la parte media de la lengua, lo que promueve una reducción en el sentido longitudinal y transversal, aunque tenga como limitación el mantenimiento de la altura de la lengua^{10,12,13}. En el caso relatado, el paciente poseía una lengua con dimensiones acentuadas en el sentido anteroposterior y transversal, con espesor aumentado más en el ápice y en la parte media de la lengua. Por eso, se optó por la utilización de la técnica de Obwegeser¹⁰ que, debido a su diseño más redondeado en la parte media, promueve una disminución del espesor en el ápice y en la parte más posterior de la lengua.

En el postoperatorio inmediato, no hubo complicaciones tales como sangrado o edema excesivo que podrían causar un choque hipovolémico o un hematoma con obstrucción de las vías aéreas. Para la obtención de ese patrón postoperatorio, una hemostasia eficiente es requerida y el cierre de la herida debe ser hecho con criterio, debiendo recibir suturas en el plano profundo y en los planos más superficiales de todas las partes involucradas.

Otros aspectos a ser observados en la selección de la técnica quirúrgica son el paladar, la sensibilidad y la movilidad de la lengua^{14,15}. Matsune et al.¹⁵ (2006) evaluaron el paladar en 4 pacientes portadores del síndrome de Beckwith-Wiedemann a través de filtros de papel embebidos en sustancias amargas, dulces, saladas y ácidas, después de la realización de la glosectomía parcial, y encontraron que los sabores salados y amargos necesitaron de una concentración mayor para ser sentidos respecto a los pacientes no intervenidos. Según Davalbhakta¹⁴, el recrecimiento después de una glosectomía parcial ocurre principalmente en niños, ya que el impulso para la hiperplasia muscular en el síndrome de Beckwith-Wiedemann puede permanecer por largos períodos después del nacimiento. Debido a eso, puede ser beneficioso posponer la glosectomía parcial hasta que las tasas de crecimiento empiecen a decaer. La glosectomía realizada en el presente caso ocurrió después de los 15 años por la dificultad de acceso al servicio especializado. Pasados 3 años de acompañamiento, la lengua presenta movilidad normal y las alteraciones gustativas no fueron percibidas por el paciente.

La glosectomía parcial es una técnica muy utilizada en pacientes con el síndrome de Beckwith-Wiedemann, debiéndose considerar la indicación y el momento ideal

para la realización del procedimiento quirúrgico con el objetivo de alcanzar los beneficios que el procedimiento promoverá.

Responsabilidades éticas

Protección de personas y animales. Los autores declaran que para esta investigación no se han realizado experimentos en seres humanos ni en animales.

Confidencialidad de los datos. Los autores declaran que han seguido los protocolos de su centro de trabajo sobre la publicación de datos de pacientes.

Derecho a la privacidad y consentimiento informado. Los autores han obtenido el consentimiento informado de los pacientes o sujetos referidos en el artículo. Este documento obra en poder del autor de correspondencia.

Conflicto de intereses

Los autores declaran no tener ningún conflicto de intereses.

BIBLIOGRAFÍA

1. Beckwith JB. Extreme cytomegaly of the fetal adrenal cortex, omphalocele, hyperplasia of kidneys and pancreas, and leydigcell hyperplasia: Another syndrome? Paper presented at the Annual Meeting of the Western Society for Pediatric Research. 1963.
2. Wiedemann HR. Complexe malformatif familial avec hernie ombilicale et macroglossie- un syndrome nouveau. *JGenet Hum.* 1964;13:223-32.
3. Elliott M, Bayly R, Cole T, Temple IK, Maher ER. Clinical features and natural history of Beckwith-Wiedemann syndrome: Presentation of 74 new cases. *Clin Genet.* 1994;46:168-74.
4. Weksberg R, Shuman C, Beckwith JB. Beckwith-Wiedemann syndrome. *Eur J Hum Genet.* 2010;18:8-14.
5. Vogel JE, Mullikan JB, Kaban LB. Macroglossia: A review of the condition and a new classification. *Plast Reconstr Surg.* 1986;78:715-23.
6. Van Lierde KM, Mortier G, Huysman E, Vermeersch H. Long-term impact of tongue reduction on speech intelligibility, articulation and oromyofunctional behaviour in a child with Beckwith-Wiedemann syndrome. *Int J Pediatr Otorhinolaryngol.* 2010;74:309-18. Retrieved January 2, 2014 (<http://www.ncbi.nlm.nih.gov/pubmed/20079942>).
7. Wolford LM, Cottrell D. Diagnosis of macroglossia and indications for reduction glossectomy. *Am J Orthod Dentofacial Orthop.* 1996;110:170-7 [consultado 2 Ene 2014]. Disponible en: <http://www.ncbi.nlm.nih.gov/pubmed/8760843>
8. Medeiros PJ, Camargo ES, Vitral R, Rocha R. Orthodontic-surgical approach in a case of severe open-bite associated with functional macroglossia. *Am J Orthod Dentofacial Orthop.* 2000;118:347-51.
9. Masubuchi M, Sueishi K, Sakamoto T, Negishi F, Yamaguchi H. Orthodontic evaluation of eight cases in Beckwith-Wiedemann syndrome. *Orthodontic Waves.* 2006;65:9-14 [consultado 2 Ene 2014]. Disponible en: <http://linkinghub.elsevier.com/retrieve/pii/S1344024106000045>
10. Egyede P, Obwegeser H. Zur Operativen Zungenverkleinerung. *Dtsch Zahn Mund Kieferheilkung.* 1964, 41:167.
11. Kittur M, Padgett J, Drake D. Management of macroglossia in Beckwith-Wiedemann syndrome. *Br J Oral Maxillofac Surg.* 2013;51:e6-8 [consultado 2 Ene 2014]. Disponible en: (<http://www.ncbi.nlm.nih.gov/pubmed/22341741>).
12. Kadouch DJ, Maas SM, Dubois L, van der Horst CM. Surgical treatment of macroglossia in patients with Beckwith-Wiedemann syndrome: A 20-year experience and review of the literature. *Int J Oral Maxillofac Surg.* 2012;41:300-8 [consultado 2 Ene 2014]. Disponible en: <http://www.ncbi.nlm.nih.gov/pubmed/22104000>
13. Hettinger PC, Denny AD. Double stellate tongue reduction: A new method of treatment for macroglossia in patients with Beckwith-Wiedemann syndrome. *Ann Plast Surg.* 2011;67:240-4.
14. Davalbhakta A, Lamberty BGH. Technique for uniform reduction of macroglossia. *Br J Plast Surg.* 2000;53:294-7.
15. Matsune K, Miyoshi K, Kosaki R, Ohashi H, Maeda T. Taste after reduction of the tongue in Beckwith-Wiedemann syndrome. *Br J Oral Maxillofac Surg.* 2006;44:49-51 [consultado 2 Ene 2014]. Disponible en: <http://www.ncbi.nlm.nih.gov/pubmed/15896892>