



CIRUGÍA y CIRUJANOS

Órgano de difusión científica de la Academia Mexicana de Cirugía
Fundada en 1933

www.amc.org.mx www.elsevier.es/circir



CASO CLÍNICO

Perforación yeyunal secundaria a metástasis de carcinoma mucoepidermoide pulmonar. Reporte de caso y revisión de la literatura

Eduardo Moreno-Aguilera^{a,*}, Francisco Iván Galeana-Noguera^a,
Jesús Vera-Aguilera^b, Carlos Vera-Aguilera^c y Luis Alfonso Ley-Marcial^a

^a Servicio de Gastrocirugía, Hospital de Especialidades, Centro Médico Nacional Siglo XXI, Instituto Mexicano del Seguro Social, Ciudad de México, México

^b Texas Tech University Health Sciences Center, Internal Medicine, Lubbock, Texas, Estados Unidos de América

^c Departamento de Biología Celular y Tisular, Facultad de Medicina, Universidad Nacional Autónoma de México, Ciudad de México, México

Recibido el 17 de julio de 2015; aceptado el 10 de febrero de 2016

PALABRAS CLAVE

Perforación yeyunal;
Metástasis a intestino delgado;
Carcinoma pulmonar de células no pequeñas;
Manejo quirúrgico

Resumen

Antecedentes: El primer caso de perforación intestinal por metástasis de cáncer pulmonar, fue reportado en 1957. Las metástasis intestinales se reportan hasta en el 1.8% de los casos. La presentación clínica más frecuente es la obstrucción intestinal.

Caso clínico: Paciente masculino de 89 años de edad, con antecedente de carcinoma mucoepidermoide de pulmón de alto grado, de 2 meses de diagnóstico. Acude al hospital con cuadro clínico de 3 días de evolución, con dolor abdominal de tipo cólico, difuso, de moderada a severa intensidad, acompañado de náuseas y vómito de contenido gástrico y evacuaciones melélicas en 2 ocasiones. A la exploración física se encuentra: taquicárdico, taquipneico y con datos de abdomen agudo. Reporte de laboratorio: leucocitos 24,900 células por mm³, neutrófilos 87%. Se realizó laparotomía exploradora, encontrándose tumor perforado a 15 cm del ángulo de Treitz. Se realizó resección intestinal y anastomosis primaria. Reporte histopatológico de carcinoma mucoepidermoide de alto grado, intestino delgado y mesenterio con límites quirúrgicos sin neoplasia. El paciente tuvo mala evolución por desarrollar neumonía nosocomial, lo que resultó en su fallecimiento.

* Autor para correspondencia. Servicio de Gastrocirugía, Hospital de Especialidades, Centro Médico Nacional Siglo XXI, Instituto Mexicano del Seguro Social. Av. Cuauhtémoc 330, 3° piso. C.P. 06725, Distrito Federal, Ciudad de México, México Tel.: +52 (55) 5627 6900 Ext. 21530. Correo electrónico: laloxys@hotmail.com (E. Moreno-Aguilera).

<http://dx.doi.org/10.1016/j.circir.2016.03.006>

0009-7411/© 2016 Academia Mexicana de Cirugía A.C. Publicado por Masson Doyma México S.A. Este es un artículo Open Access bajo la CC BY-NC-ND licencia (<http://creativecommons.org/licenses/by-nc-nd/4.0/>).

Cómo citar este artículo: Moreno-Aguilera E, et al. Perforación yeyunal secundaria a metástasis de carcinoma mucoepidermoide pulmonar. Reporte de caso y revisión de la literatura. Cirugía y Cirujanos. 2016. <http://dx.doi.org/10.1016/j.circir.2016.03.006>

KEYWORDS

Jejunal perforation;
Small bowel
metastasis;
Non-small-cell lung
carcinoma;
Surgical management

Conclusión: Son pocos los casos de metástasis intestinal reportados a nivel mundial; en México este es el primer caso reportado. Clínicamente se manifestó con sangrado de tubo digestivo y perforación intestinal que requirió cirugía de urgencia, en la que se realizó resección intestinal con anastomosis primaria. Finalmente, el paciente falleció por neumonía nosocomial.

© 2016 Academia Mexicana de Cirugía A.C. Publicado por Masson Doyma México S.A. Este es un artículo Open Access bajo la CC BY-NC-ND licencia (<http://creativecommons.org/licencias/by-nc-nd/4.0/>).

Jejunal perforation secondary to pulmonary mucoepidermoid carcinoma metastasis. Case report and review

Abstract

Background: The first reported case of intestinal perforation secondary to metastatic lung carcinoma was reported in 1957. Intestinal metastases are present in up to 1.8% of the cases, with small bowel obstruction as the most common clinical presentation.

Clinical case: An 89 year-old male, who was diagnosed with a high-grade pulmonary mucoepidermoid tumour 2 months previously. The patient was admitted to the hospital for 3 days due to diffuse colic abdominal pain of moderate to severe intensity, accompanied by nausea and gastric vomiting, as well as 2 episodes of bloody bowel movements. On physical examination, the patient was noted to have tachycardia and tachypnoea, as well as clinical signs of acute abdomen. He had white cells of 24,900 per mm³, and 87% neutrophils. Exploratory laparotomy was performed, which showed a bowel perforation associated with a tumour mass 15 cm beyond the angle of Treitz. Bowel resection and primary anastomosis were performed. The histopathological analysis reported the diagnosis of a high-grade mucoepidermoid tumour with small bowel and mesentery with disease-free surgical margins. Unfortunately the patient had a fatal outcome secondary to hospital-acquired pneumonia.

Conclusion: The cases of metastases to small bowel are extremely rare, and to our knowledge this is first case reported in Mexico. The patient described went to the emergency room with gastrointestinal bleed and intestinal perforation that required urgent surgical intervention with small bowel resection and primary anastomosis. Unfortunately the patient died secondary to hospital acquired pneumonia.

© 2016 Academia Mexicana de Cirugía A.C. Published by Masson Doyma México S.A. This is an open access article under the CC BY-NC-ND license (<http://creativecommons.org/licenses/by-nc-nd/4.0/>).

Antecedentes

El cáncer de pulmón es el principal cáncer diagnosticado en hombres; comprende el 17% del total de casos nuevos de cáncer y el 29% del total de las muertes por cáncer; en mujeres se ubica como el cuarto cáncer diagnosticado y está en segundo lugar, como causa de muerte. Actualmente, el 50% de los casos cursa con enfermedad metastásica al momento del diagnóstico, dejando al paciente fuera de tratamiento curativo^{1,2}. Los principales tipos histológicos incluyen: adenocarcinoma, de células escamosas, carcinoma de células pequeñas y carcinoma de células grandes. En estadios avanzados de cáncer pulmonar, se pueden presentar metástasis extratorácicas; los sitios más frecuentes son: hígado, glándulas suprarrenales, hueso y cerebro; las metástasis gastrointestinales son raras e incluyen: estómago, intestino delgado, apéndice, colon y ano^{3,4}.

Las metástasis intestinales se reportan hasta en un 1.8% de los casos con cáncer de pulmón, lo que lo cataloga como una presentación rara; sin embargo, las revisiones *post mortem* (necropsias) de los pacientes con cáncer de pulmón, demuestran que no es poco frecuente, con una prevalencia del 4.7-14%. La presentación clínica de las metástasis de cáncer de pulmón al intestino delgado, pueden manifestarse

como: sangrado, obstrucción o perforación³⁻⁷. En algunas ocasiones la perforación intestinal puede ser debida al uso de quimioterapia, como resultado de la necrosis en el tumor, en pacientes que reciben tratamiento paliativo para el cáncer pulmonar⁵.

El primer caso de perforación intestinal secundario a metástasis de cáncer de pulmón, fue reportado en 1957 por DeCastro et al⁸.

El tratamiento de elección es la resección intestinal con anastomosis primaria; sin embargo, la mortalidad perioperatoria se reporta del 60 al 100%⁵.

Objetivo

Describir un caso raro de perforación yeyunal secundaria a metástasis de carcinoma mucoepidermoide pulmonar.

Caso clínico

Paciente masculino de 89 años de edad con antecedente de tabaquismo, con índice tabáquico de 183 paquetes/año, enfermedad pulmonar obstructiva crónica con 8 años de diagnóstico y tratado con salbutamol, budesonida y oxígeno

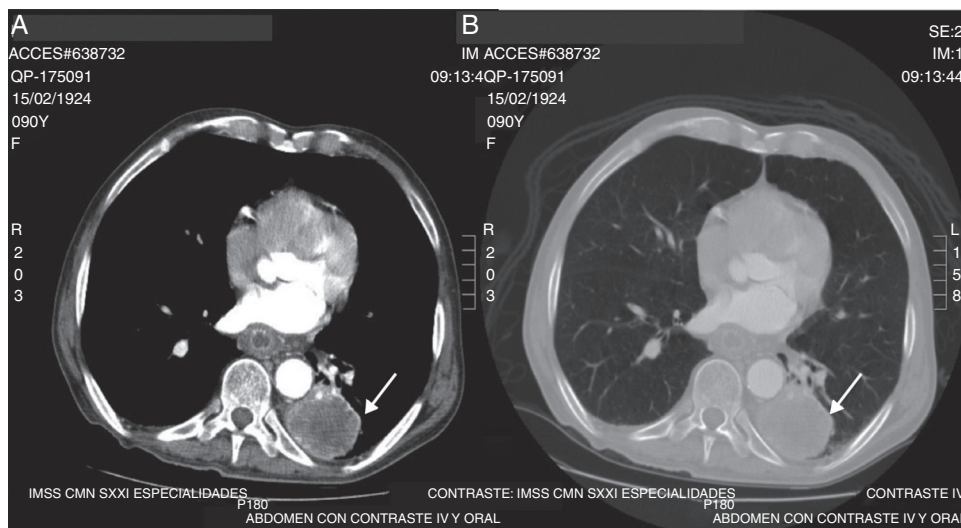


Figura 1 Tomografía de tórax con contraste intravenoso. A) Corte axial que muestra lesión ocupante basal izquierda de aproximadamente 47 × 44 × 103 mm (flecha), hipodensa, heterogénea, con valores de atenuación promedio de 5-80 UH, con bordes bien definidos, que tras la administración del medio de contraste, muestra realce periférico. B) Corte axial con ventana pulmonar que muestra la misma lesión (flecha), sin evidencia de alguna otra en el parénquima pulmonar.

suplementario a 3 l/min durante 16 h al día, aneurisma aorto-ilíaco y carcinoma mucoepidermoide de pulmón de alto grado T2 N0 M0 etapa clínica IB, de 2 meses de diagnóstico (fig. 1).

El paciente ingresó al hospital por cuadro clínico de 3 días de evolución, caracterizado por: dolor abdominal de tipo cólico localizado en todos los cuadrantes del abdomen, con intensidad moderada a severa, acompañado de distensión abdominal, náuseas y vómito de contenido gastrobiliar en múltiples ocasiones; posteriormente se agregan evacuaciones melénicas, en 2 ocasiones. A la exploración física se encontró en malas condiciones generales, deshidratado, con palidez de piel y tegumentos, hipertermia de 38.1 °C, taquipnea de 28 respiraciones por minuto, hipoventilación basal izquierda, taquicardia de 110 latidos por minuto, tensión arterial de 100/60 mmHg, abdomen globoso, con resistencia muscular involuntaria, dolor a la descompresión (signo de Von Blumberg), timpánico a la percusión en todos los cuadrantes, peristalsis disminuida, extremidades superiores e inferiores hipotróficas. En los exámenes de laboratorio se mostró: glucosa 129 mg/dl, urea 78 mg/dl, creatinina 1 mg/dl, hemoglobina 13.1 g/dl, leucocitos 24,900 células por mm³, neutrófilos 87%, tiempo de protrombina 16.9 s, tiempo parcial de tromboplastina 30.3 s. La placa simple de abdomen reveló dilatación de asas de intestino delgado, así como imagen de vidrio despolido en zona de hipocondrio y flanco izquierdos (fig. 2). La tomografía axial computada de abdomen con contraste intravenoso, mostró dilatación de estómago y asas de intestino delgado, así como, conglomerado de asas de intestino delgado proximal con presencia de corpúsculos aéreos fuera de las asas y líquido libre periférico, además se observó un aneurisma de la aorta abdominal de 63 × 68 mm no complicado (fig. 3).

Se decidió intervenir al paciente mediante laparotomía exploradora y se encontró: tumor de aproximadamente 1.5 cm perforado a 15 cm del ángulo de Treitz, así como otras lesiones a los 20, 50 y 80 cm del asa fija, por lo que se realizó

resección intestinal del segmento que contenía las 4 lesiones y entero-entero anastomosis latero-lateral manual en 2 planos. El reporte histopatológico concluyó: segmento de intestino delgado de 60 × 3 cm, la serosa con una solución de continuidad de 2 cm localizada a 1.2 cm del límite quirúrgico mayor y 4 lesiones blancas nodulares y placas blanco verdosas adheridas a la superficie; al corte, se localizaron 4 lesiones ulceradas, la mayor de 2.5 cm de diámetro, blancas y de bordes irregulares. Se diagnosticó carcinoma mucoepidermoide de alto grado en intestino delgado y mesenterio

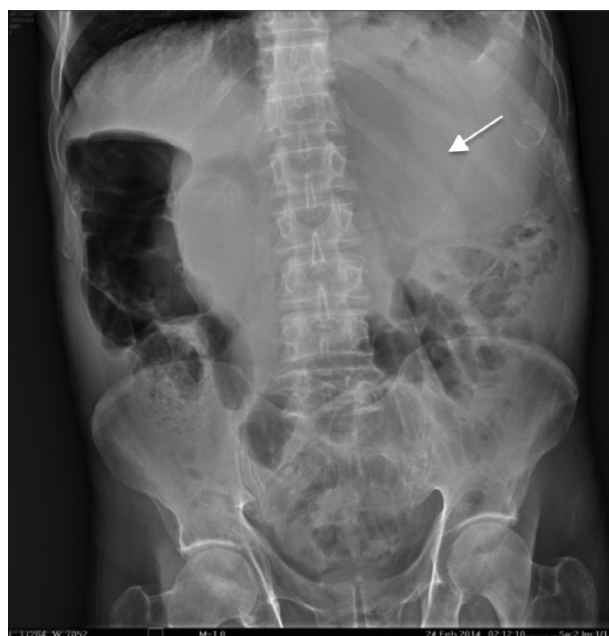

Figura 2 Radiografía simple de abdomen en decúbito. Se observa imagen en vidrio despolido localizada en hipocondrio izquierdo (flecha).

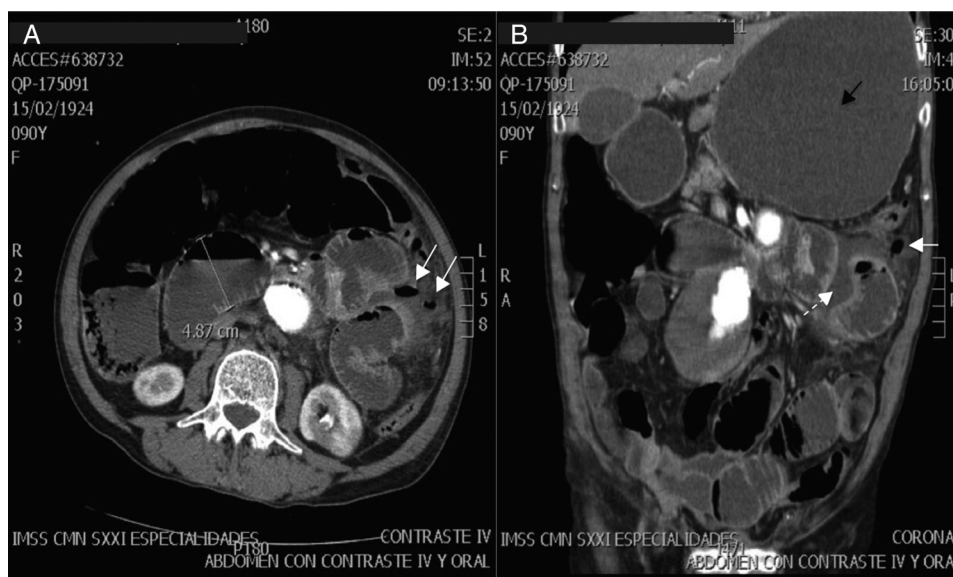


Figura 3 Tomografía de abdomen con contraste intravenoso. A) Corte axial con hallazgos de dilatación de asas de intestino delgado mayor de 3 cm, y corpúsculos aéreos localizados fuera de la luz intestinal (flechas). B) Corte coronal con dilatación gástrica importante (flecha negra), aire libre (flecha blanca continua) y líquido libre en cavidad (flecha blanca discontinua).

con límites quirúrgicos sin neoplasia (fig. 4). El paciente, posteriormente a la cirugía, presentó buena evolución a nivel abdominal; se le dejó en ayuno 5 días, sin datos de fuga de la anastomosis, por lo que se inició dieta líquida, la cual toleró adecuadamente. Sin embargo, desarrolló neumonía, lo cual resultó en su fallecimiento al décimo día postoperatorio.

Discusión

La prevalencia de metástasis intestinales de cáncer de pulmón es de 0.17-10.7%, de acuerdo con las series de casos reportados en la literatura⁷⁻⁹. No existe hasta la fecha un metaanálisis para definir la prevalencia, esto se debe a la poca homogeneidad de los criterios de inclusión y a que la mayoría de las revisiones son reportes de caso. Actualmente, solo Jian-Zhong Di et al.¹⁰ en el 2014 publicaron una prevalencia general del 7.1% al incluir una revisión de 100 casos. Son más frecuentes las metástasis en hombres, con un 76% en comparación con las mujeres.

En el momento en que se diagnostica el cáncer pulmonar, casi la mitad de los pacientes son inoperables. Esto es debido a la presencia de metástasis. Debido a las necropsias practicadas, se ha demostrado que las metástasis intestinales no son tan infrecuentes; lo poco frecuente es que estas metástasis se manifiesten clínicamente⁹. Cuando las metástasis intestinales se vuelven sintomáticas, pueden presentar diversos escenarios clínicos como: dolor abdominal, obstrucción, perforación intestinal, sangrado de tubo digestivo, intususcepción o de manera muy poco frecuente, una combinación de ellos^{5,7,9,10}.

En la literatura, el escenario clínico de obstrucción intestinal se define como la presentación más frecuente^{4,5}, sin embargo, en otras revisiones, el dolor abdominal es el que se reporta como número uno¹⁰. Con la heterogeneidad de la definición de la variable del escenario clínico, es difícil

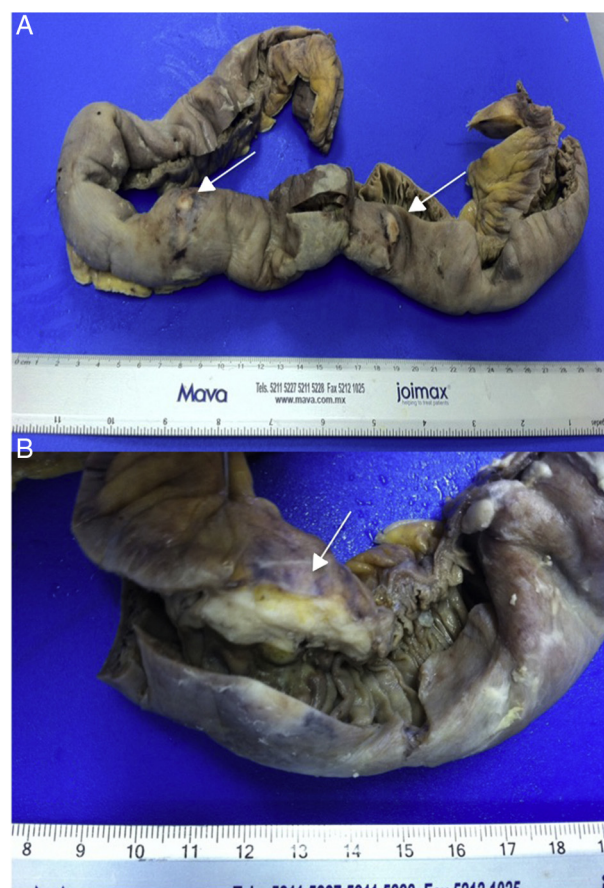

Figura 4 Segmento de yeyuno. A) Se observan lesiones blancas, nodulares (flechas). B) Acercamiento de una de las lesiones con bordes irregulares y extensión transmural (flecha).

determinar su frecuencia. En la revisión más grande, de 100 casos, se identifica el dolor abdominal debido a perforación intestinal, como el síntoma más frecuente en un 46%¹⁰.

De todos los escenarios descritos, la perforación intestinal cursa con la mayor morbimortalidad¹¹; sin perforación intestinal la sobrevida aumenta de manera significativa¹². En el presente caso, el paciente no solo cursó con abdomen agudo secundario a perforación intestinal por una de las metástasis intestinales del cáncer pulmonar, sino que, además, presentó datos de sangrado de tubo digestivo alto (melena); la combinación de estas 2 manifestaciones clínicas es lo que hace poco frecuente este caso.

La vía de diseminación aún no es clara. Se ha propuesto la diseminación hematológica como la más aceptada, sin embargo, también se considera una diseminación linfática^{9,10}.

El segmento anatómico de intestino delgado que es afectado con mayor frecuencia por las metástasis de cáncer pulmonar es el íleon, seguido del yeyuno y, por último, el duodeno^{5,9}. La histología que se identifica con mayor frecuencia es el carcinoma de células no pequeñas subtipo de células escamosas^{3,5,9,10}. Otro aspecto poco frecuente que identificamos en este paciente, comparando la revisión de literatura, es el sitio de perforación, cuya localización fue el yeyuno y el tipo histológico reportado fue de células no pequeñas (que es el más frecuentemente reportado); sin embargo, la variedad mucoepidermoide es muy poco frecuente. Más aún, en el estudio de 100 casos publicado por Jian-Zhong Di et al.¹⁰ en el 2014 no se reportó ningún caso.

El procedimiento de elección para las metástasis intestinales sintomáticas es la resección del segmento que involucra las lesiones, seguido de una anastomosis primaria; esto puede llevarse a cabo incluso para prevenir cualquiera de las complicaciones como: perforación, obstrucción o sangrado; sin embargo, la resección profiláctica es aún controversial^{5,10}. El pronóstico de los pacientes con metástasis intestinales de cáncer pulmonar es muy pobre⁹. La mortalidad perioperatoria varía del 60 al 100%⁵. La sobrevida global de los pacientes con cáncer de pulmón con metástasis intestinales es desfavorable, con una supervivencia media de 2.3 meses¹⁰.

Dentro de las complicaciones perioperatorias por metástasis intestinales de cáncer de pulmón se encuentran: infección severa y falla respiratoria^{3,13,14}. En nuestro caso, al presentarse el paciente con abdomen agudo, requirió intervención quirúrgica de urgencia, en la que se realizó resección del segmento afectado por las metástasis del cáncer pulmonar debido a perforación, seguido de anastomosis primaria; sin embargo, durante el postoperatorio su evolución no fue la mejor, ya que desarrolló neumonía nosocomial que condicionó la muerte del paciente. Recientemente se creó una clasificación para las complicaciones postoperatorias llamada Clavien-Dindo¹⁵ la cual está comprendida por 5 grados: el grado V es el fallecimiento del paciente, que es donde se ubicó nuestro caso.

Conclusión

Las metástasis intestinales por cáncer pulmonar son muy raras y pocas veces se manifiestan clínicamente, pero cuando lo hacen la tasa de morbimortalidad suele ser muy elevada.

En México este es el primer caso reportado de perforación intestinal por cáncer mucoepidermoide de pulmón. Las características que lo hacen poco frecuente fueron: el hecho de presentarse con 2 manifestaciones clínicas (sangrado de tubo digestivo y perforación intestinal) y el tipo histológico (cáncer mucoepidermoide de pulmón). El tratamiento realizado fue el de elección, con resección intestinal y anastomosis primaria, aunque finalmente el paciente falleció de una complicación postoperatoria de infección de vías respiratorias bajas. A pesar de que clínicamente se considera una entidad rara, estudios *post mortem* muestran una mayor incidencia, por lo cual se debe tomar en cuenta en el diagnóstico diferencial de futuros casos con el objetivo de prevenir futuras complicaciones. Deberá considerarse la presencia de metástasis intestinales en pacientes con cáncer pulmonar y, una vez identificadas, llevar a cabo una resección intestinal del segmento afectado de manera profiláctica.

Responsabilidades éticas

Protección de personas y animales. Los autores declaran que para esta investigación no se han realizado experimentos en seres humanos ni en animales.

Confidencialidad de los datos. Los autores declaran que han seguido los protocolos de su centro de trabajo sobre la publicación de datos de pacientes.

Derecho a la privacidad y consentimiento informado. Los autores han obtenido el consentimiento informado de los pacientes y/o sujetos referidos en el artículo. Este documento obra en poder del autor de correspondencia.

Conflicto de intereses

Los autores declaran no tener ningún conflicto de intereses.

Bibliografía

1. Jemal A, Bray F, Center MM, Ferlay J, Ward E, Forman D. Global cancer statistics. *CA Cancer J Clin.* 2011;61:69-90.
2. Kim MS, Kook EH, Ahn SH, Jeon SY, Yoon JH, Han MS, et al. Gastrointestinal metastasis of lung cancer with special emphasis on a long-term survivor after operation. *J Cancer Res Clin Oncol.* 2009;135:297-301.
3. Huang YM, Hsieh TY, Chen JR, Chien HP, Chang PH, Wang CH, et al. Gastric and colonic metastases from primary lung adenocarcinoma: A case report and review of the literature. *Oncol Lett.* 2012;4(3):517-20.
4. Shi B, Gaebelein G, Hildebrandt B, Weichert W, Glanemann M. Adult jejunojejunal intussusception caused by metastasized pleomorphic carcinoma of the lung: Report of a case. *Surg Today.* 2009;39(11):984-9.
5. Berger A, Cellier C, Daniel C, Kron C, Riquet M, Barbier JP, et al. Small bowel metastases from primary carcinoma of the lung: Clinical findings and outcome. *Am J Gastroenterol.* 1999;94:1884-7.
6. McNeill PM, Wagman LD, Neifeld JP. Small bowel metastases from primary carcinoma of the lung. *Cancer.* 1987;59:1486-9.
7. Burbige EJ, Radigan JJ, Belber JP. Metastatic lung carcinoma involving the gastrointestinal tract. *Am J Gastroenterol.* 1980;74:504-6.

8. De Castro CA, Dockerty MB, Mayo CW. Metastatic tumors of the small intestines. *Surg Gynecol Obstet.* 1957;105:159–65.
9. Nishizawa Y, Kobayashi A, Saito N, Nagai K, Sugito M, Ito M, et al. Surgical management of small bowel metastases from primary carcinoma of the lung. *Surg Today.* 2012;42:233–7.
10. Di JZ, Peng JY, Wang ZG. Prevalence, clinicopathological characteristics, treatment, and prognosis of intestinal metastasis of primary lung cancer: A comprehensive review. *Surg Oncol.* 2014;23:72–80.
11. Karamercan A, Bostancı H, Aytac B. A small bowel fistula extending into a metastatic tumour due to lung carcinoma. *Acta Chir Belg.* 2007;107:436–7.
12. Yoshimoto A, Kasahara K, Kawashima A. Gastrointestinal metastases from primary lung cancer. *Eur J Cancer.* 2006;42:3157–60.
13. Leidich RB, Rudolf LE. Small bowel perforation secondary to metastatic lung carcinoma. *Ann Surg.* 1981;193:67–9.
14. Bugiantella W, Cavazzoni E, Graziosi L, Valiani S, Franceschini MS, Donini A. Small bowel metastasis from lung cancer: A possible cause of acute abdomen. Case report and literature review. *G Chir.* 2011;32:120–2.
15. Dindo D, Demartines N, Clavien PA. Classification of surgical complications: A new proposal with evaluation in a cohort of 6336 patients and results of a survey. *Ann Surg.* 2004;240:205–13.