

PNEUMOLOGIA

portuguese journal of pulmonology

www.revportpneumol.org



ARTIGO ORIGINAL

Visualização da Rede Linfática Pulmonar Profunda usando Radioliposomas

M.F. Botelho^{a,*}, J.J.P. De Lima^a, I.C. Dormehl^b, M. Fontes Baganha^c, C.M. Gomes^a, A.C. Santos^a, J.N. Moreira^d e E. Kilian^b

^a Instituto Biofísica/Biomatemática, IBILI, Faculdade de Medicina, Azinhaga de Santa Comba, Coimbra, Portugal

^b Institute for Life Sciences, Pretoria University, Pretoria, South Africa

^c Centro de Pneumologia da Universidade de Coimbra, Coimbra, Portugal

^d Centro de Neurociências e Biologia Celular de Coimbra, Faculdade de Farmácia, Coimbra, Portugal

Recebido em 24 de junho de 2010; aceite em 29 de novembro de 2010

Disponível na Internet em 13 de abril de 2011

PALAVRAS-CHAVE

Liposomas;
Drenagem linfática;
Cintigrafia;
Libertação pulmonar controlada;
Estudos *in vivo*

KEYWORDS

Liposomes;
Lymphatic drainage;
Scintigraphy;
Pulmonary delivery;
In vivo studies

Resumo A drenagem linfática profunda desempenha um papel importante no pulmão, uma vez que remove materiais estranhos depositados sobre a superfície das vias respiratórias, tais como microrganismos patogénicos. Esta drenagem está igualmente associada às vias de disseminação tumoral. Liposomas com uma membrana especificamente desenhada foram usados para simular partículas estranhas a ser removidas pelos linfáticos pulmonares. Pretendem obter-se imagens dos linfáticos profundos em babuínos usando liposomas que encapsulam ^{99m}Tc-HMPAO sob a forma de aerossol. Observaram-se gânglios linfáticos axilares 30 min pós-inalação, que se tornaram mais evidentes 1 hora após, quando os gânglios abdominais e aórticos também se tornaram visíveis. Imagens tardias não acrescentaram informação relevante. Foram desenhadas ROI's (regiões de interesse), bem como as correspondentes curvas de actividade-tempo para obter informação acerca da biocinética. Em conclusão, pode dizer-se que a técnica proposta torna possível a visualização da rede linfática profunda do pulmão e os gânglios linfáticos. Esta metodologia poderá vir a ser importante na libertação pulmonar controlada de fármacos citotóxicos.

© 2011 Publicado por Elsevier España, S.L. em nome da Sociedade Portuguesa de Pneumologia.

Visualization of deep lung lymphatic network using radioliposomes

Abstract Deep lymphatic drainage plays an important role in the lung, as it removes foreign materials laying on the airways surface, such as pathogenic microorganisms. This drainage is also associated with lung tumour dissemination route. Liposomes with a specially tailored membrane were used as foreign particles to be removed by the lung lymphatics. We aim to obtain images of deep lung lymphatics in baboons using liposomes encapsulating ^{99m}Tc-HMPAO, as aerosols. Axillary lymph nodes were visualized 30 min post-inhalation, becoming more evident 1 hour

* Autor para correspondência.

Correio electrónico: filomena@ibili.uc.pt (M.F. Botelho).

after, when abdominal aortic and inguinal lymph nodes were also observed. Late images added no additional information. ROI's and their time-activity curves were drawn to obtain biokinetic information. In conclusion, we can say that the proposed technique enables visualization of the deep lymphatic lung network and lymph nodes. This methodology may be an important tool for targeted lung delivery of cytotoxic drugs.

© 2011 Published by Elsevier España, S.L. on behalf of Sociedade Portuguesa de Pneumologia.

Introdução

A densa rede linfática profunda existente no tecido conjuntivo da pleura visceral, tanto dos folhetos peribrônquicos como dos perivasculares de todos os lobos pulmonares e da região justa-alveolar, desempenha um papel crucial na remoção de materiais estranhos e na disseminação dos tumores do pulmão¹⁻⁵.

Os liposomas foram propostos como promissores sistemas de transporte de fármacos anti-tumorais, devido à sua capacidade de encapsulamento^{6,7}. São igualmente adequados para a obtenção de imagens da rede linfática profunda, uma vez que se comportam como partículas estranhas e são drenados. Podem ser administrados através de várias vias como, por exemplo, sob a forma de aerossóis. Com base na patofisiologia da infecção pulmonar por *Bacillus tuberculosis* podem modular-se liposomas específicos. Estes liposomas podem ser produzidos para mimetizar a composição da parede de esporos de *Bacillus subtilis* (um microrganismo saprófita das vias respiratórias), de modo a serem capturados pelos linfáticos pulmonares^{8,9}.

Material e métodos

Reagentes¹

A distearoilfosfatidilcolina (DSPC) foi seleccionada como fosfolípido principal (temperatura de transição de fase 56 °C) uma vez que permite a produção de liposomas estáveis na presença de fluidos biológicos^{6,7,10}. Como fosfolípido com carga negativa escolheu-se o fosfatidilglicerol (PG)^{11,12} e o ácido glutâmico (GA) para actuar como resíduo presente quer na camada interna quer na densa camada externa^{13,14}. DSPC, PG, GA e glutatona (GSH) foram adquiridos à empresa Sigma (St. Louis, MO, EUA) e o Sephadex G-25 à Pharmacia (Upsala, Sweden). Como anestésicos utilizaram-se o Ketalar® (Parke Davis, Cape Town, S.A.) e o Sagatal (Kyron Laboratories Pty. Ltd., Benrose, S.A.). O ^{99m}Tc foi obtido a partir de um gerador comercial de ⁹⁹Mo/^{99m}Tc (NECSA, África do Sul). A Exametazima (Cerotec™) foi adquirida à G.E. Healthcare (UK). Para determinação da eficiência de marcação e pureza radioquímica usaram-se tiras de ITLC-SG (Gelman Sciences Inc., Ann Arbor, EUA) e de papel Whatman n° 1.

¹ Todos os reagentes não especificados no texto são de grau de pureza analítica ou equivalente.

Produção de liposomas

A formulação liposomal é constituída por DSPC:PG:GA, respectivamente na proporção molar de 8:1:1. A mistura lipídica, com uma concentração de 50 mg/ml, foi dissolvida em 2 ml de clorofórmio num balão de fundo redondo. Efectuou-se a sua evaporação à temperatura ambiente, sob pressão reduzida e atmosfera inerte, durante 2 h, para formar um fino filme lipídico que foi seco durante a noite sob vácuo¹⁵. 100 mM de GSH reduzido (em soro fisiológico a 0,9%) foram adicionados aos referidos filmes através de agitação em vórtex forte¹⁶⁻¹⁹. O balão foi colocado em banho-maria a 65 °C durante 10 min, para promover a hidratação do filme lipídico.

Os liposomas multilamelares, produzidos por este método, foram depois extrusados a 70 °C através de 2 filtros de policarbonato sobrepostos (Nucleopore, CA, EUA) com poros de 100 nm, montados num mini-extrusor (LiposoFast™, Avestin, Canada) acoplado a duas seringas Hamilton de 0,5 ml (Hamilton, NV, EUA)²⁰⁻²². De modo a obter liposomas unilamelares com um pequeno índice de polidispersão, os liposomas multilamelares foram passados pelos filtros 20 vezes²³.

Para remover todo o GSH extravascular presente, a suspensão liposomal (500 µl de cada vez) foi eluída através de minicolunas cromatográficas de exclusão molecular de Sephadex G-25 à temperatura ambiente, acopladas a filtros Durapore® (Millipore, Ireland) com poros de 0,45 µm²³⁻²⁶. As minicolunas foram lavadas com soro fisiológico a 0,9% e pH = 7,4 com um fluxo de ± 21 ml/h^{15,22,27}.

Protocolo de marcação

A marcação dos liposomas foi efectuada de acordo com o protocolo de Phillips *et al.*¹⁸. Kits de Cerotec® (contendo 0,5 mg de Exametazima, 7,6 µg de SnCl₂ e 4,5 mg de NaCl) foram reconstituídos com 740 MBq (20 mCi) de ^{99m}Tc em 1 ml de NaCl a 0,9% e incubados durante 5 min.

De acordo com o fabricante usou-se um sistema de 3 tiras de ITLC para testar a marcação do complexo lipofílico de ^{99m}Tc-Exametazima, em relação aos contaminantes pertecnetato livre, ^{99m}Tc reduzido hidrolisado e complexo hidrofílico²⁸. Apenas os kits com uma marcação do complexo lipofílico ^{99m}Tc-Exametazima superior a 80% foram usados para radiomarkação dos liposomas.

Aproximadamente 3 ml da suspensão liposomal foram adicionados a 0,5 ml de ^{99m}Tc-Exametazina. 10 min após a incubação, os liposomas foram separados do ^{99m}Tc livre por filtração através de uma coluna de Sephadex G-25. A efi-

ciência de marcação do ^{99m}Tc -Exametazima-liposomas foi determinada por ITLC-SG com soro fisiológico a 0,9% como solvente. Neste sistema os liposomas permanecem na origem da tira, enquanto os contaminantes sobem com a frente do solvente²⁸⁻³⁰.

Determinação do diâmetro dos liposomas e carga de superfície

A carga de superfície dos liposomas foi determinada por velocimetria de *laser Doppler*, usando um Coulter Delsa 440 com 4 graus de incidência luminosa: 34,7°; 26°; 17,4° e 8,7°. Os dados obtidos foram usados para calcular a mobilidade electroforética e o potencial zeta das amostras.

A distribuição das vesículas por tamanho foi determinada por espectroscopia de dispersão dinâmica da luz ou correlação fotónica com um Coulter N4 Plus^{31,32}. O coeficiente de difusão obtido foi usado para calcular o raio hidrodinâmico médio e, assim, o diâmetro médio das partículas^{32,33}.

Estudos de estabilidade

A permeabilidade da membrana liposomal foi avaliada *in vitro* ao longo do tempo por ITLC-SG com soro fisiológico a 0,9%. A diminuição da eficiência de marcação, isto é, a perda de conteúdo aquoso, pode ser usada como um índice de integridade de membrana.

A estabilidade liposomal foi determinada através de dois métodos: a) incubação a 37 °C com: soro fisiológico, soro humano, plasma humano e uma solução de albumina sérica humana (4 mg/ml), fracções sanguíneas frescas e após desactivação do complemento (56 °C, 30 min), sendo os controlos o soro fisiológico e a solução de albumina sérica humana^{6,34}; b) ITLC-SG com soro fisiológico a cada 30 min, durante 5,5 h após uma segunda cromatografia de exclusão molecular com Sephadex G-25.

Os efeitos dos ultra-sons (frequência = 2,7 MHz) sobre a integridade da membrana liposomal foram também testados. Os liposomas foram avaliados antes e 3 min após a nebulização por microcromatografia, usando o sistema previamente descrito³⁵⁻³⁷.

Produção e administração de aerossóis

Os aerossóis foram produzidos usando um nebulizador ultrasónico (Heyer Ultraschall Verebler 69, Germany) que gera US (ultra-sons) com uma frequência de 2,7 MHz².

Os aerossóis heterodispersos foram administrados directamente aos babuínos através de um tubo endotraqueal inserido na sua traqueia (4 machos adultos, 25 – 27 kg), até se obterem 2.000 Kcontagens/min no campo total da câmara gama (± 3 min). Os animais foram mantidos anestesiados durante todo o estudo. Para induzir a anestesia utilizou-se Ketalar® (10 mg/Kg, i.m.), imediatamente seguida de uma

infusão controlada de Sagatal® (25-30 mg/Kg com um fluxo de 30 ml/h, i.v.).

A bexiga de todos os animais foi mantida cateterizada durante a duração do exame, para drenar a urina e permitir uma melhor aquisição das imagens pélvicas.

A dose radioactiva efectivamente inalada (74 a 148 MBq) foi determinada usando um calibrador (Capintec) para medir a solução radiomarcada que permaneceu no nebulizador após a aerosolização e comparando-o com o valor inicial.

O protocolo para os estudos *in vivo* foi aprovado pelo Comité de Ética da Universidade de Pretória, de acordo com as directivas da legislação nacional para a utilização de animais em investigação, ensino, diagnóstico e testes de fármacos e substâncias relacionadas na África do Sul³.

Estudos de biodistribuição

Os estudos de biodistribuição foram efectuados em quatro babuínos (*Papio ursinus*) colocados em decúbito dorsal na câmara gama (Siemens Orbiter, Siemens, Erlangen, Germany), após estudos preliminares em *Sus scrofa*³⁸. Para a aquisição das imagens dinâmicas (matriz 64x64, 1 frame/min durante 30 min) o colimador foi colocado sob o tórax. A aquisição foi sincronizada com a inalação dos ^{99m}Tc -Exametazima-liposomas. Uma série de imagens estáticas (matriz 128x128, 2 min/frame) do tórax e da zona pélvica foi adquirida 30, 60, 90 e 120 min pós-inalação.

Uma linfocintigrafia indirecta foi efectuada num babuíno, para confirmar a localização dos gânglios linfáticos inguinais. 18,5 MBq de ^{99m}Tc - Re₂S₇ foram injectados no primeiro espaço interdígital de ambas as patas posteriores para efectuar uma aquisição dinâmica de 30 min (matriz 64x64, 1 frame/min) da pelvis. Imediatamente após foi adquirida uma imagem estática pélvica (matriz 128x128), fazendo movimentos passivos de ambas as patas.

Como controlo um babuíno inalou um aerossol de ^{99m}Tc -Exametazima. A aquisição dinâmica e as imagens estáticas foram efectuadas segundo o protocolo atrás referido. Estas imagens foram usadas para subtracção de fundo (*background*) nas imagens com ^{99m}Tc -Exametazima-liposomas.

As ROIs foram desenhadas nas imagens dinâmicas sobre os pulmões, coração, gânglios linfáticos axilares, fígado, rim e bexiga. Para obter informação biocinética foram obtidas curvas de actividade-tempo.

Metodologia estatística

Os dados são apresentados sob a forma de médias \pm desvio padrão. Foi aplicado o teste *t-Student* às médias, considerando uma diferença estatisticamente significativa para $p < 0,05$.

Resultados

A metodologia utilizada permitiu a produção de vesículas unilamelares (diâmetro médio - D50 - 100 nm) com um pequeno índice de polidispersão (0,17; $n=3$), e uma

² A água do reservatório foi arrefecida a 5 – 6 °C, de modo a minimizar os efeitos do aumento da temperatura produzidos pelos US.

³ De acordo com a legislação europeia.

carga de superfície de $-45,8$ mV ($n=3$), confirmada pela determinação do potencial zeta e por espectroscopia de correlação fotónica.

A eficiência de marcação da formulação liposomal foi testada com microcromatografia instantânea ascendente de camada fina (ITLC-SG) com soro fisiológico. A média de eficiência de marcação obtida para ^{99m}Tc -Exametazima foi de $74,1 \pm 13,9\%$ ($n=12$). Os estudos de estabilidade *in vitro* previamente referidos mostram-se na figura 1A. A eficiência de marcação de ^{99m}Tc -Exametazima-liposomas foi boa, mas a característica mais importante foi a sua estabilidade *in vitro* na presença de soro humano, plasma humano e solução de albumina ser superior à estabilidade nas fracções sanguíneas.

A formulação liposomal foi administrada sob a forma de aerossol e a sua eficiência de marcação (após 3 min de acção dos US) não foi significativamente diferente dos valores determinados pré- e pós-exposição aos US. O estudo da perda de conteúdo aquoso, durante 5,5 h após o segundo ITLC-SG, mostrou uma boa estabilidade antes e depois da ultrasonicação (fig. 1B).

Os estudos cintigráficos dinâmicos, tanto com a inalação de aerossóis de ^{99m}Tc -Exametazima como com ^{99m}Tc -Exametazima-liposomas, mostraram uma boa deposição no pulmão, confirmando que os liposomas produzidos atingem as vias respiratórias de pequeno calibre e, assim, a superfície alveolar.

Os gânglios linfáticos axilares foram visualizados 30 min pós-inalação. 1 h pós-inalação tornaram-se mais evidentes e os nódulos linfáticos aórticos abdominais e inguinais foram também observados. Imagens tardias não trouxeram informação adicional, embora se observe actividade nos órgãos abdominais (fig. 2).

A actividade média/pixel em cada ROI, após correcção de *background* e de decaimento, foi usada para obter curvas de actividade-tempo regionais, mostrando as variações biocinéticas do radiotraçador em determinadas zonas alvo durante o estudo (fig. 3). A actividade total foi medida nos pulmões pós-inalação, bem como a taxa de desaparecimento ($t_{1/2} = 77$ min) (fig. 3A). Um aumento de actividade foi simultaneamente observado nos gânglios linfáticos axilares, atingindo valores máximos para os nódulos axilares e inguinais ± 60 min (fig. 3B-D).

Promovendo movimento passivo das patas posteriores, após injeção de uma solução de ^{99m}Tc - Re_2S_7 , o nódulo linfático inguinal esquerdo foi visualizado aos 45 min, correspondendo à área visualizada com ^{99m}Tc -Exametazima-liposomas (fig. 4A). No animal controlo, a biodistribuição da ^{99m}Tc -Exametazima mostrou um rápido desaparecimento dos pulmões através da permeabilidade alveolo-capilar, o que permitiu uma rápida visualização de vários órgãos (fígado, vesicular biliar, baço, rins e cólon ascendente e transverso) (Product datasheet, Ceretec®, 2001). No entanto, os gânglios linfáticos não eram evidentes, uma vez que a actividade abdominal mascara as cadeias linfáticas abdominais (fig. 4B).

De acordo com os princípios MIRD⁴, e aplicando o método da fracção absorvida para calcular a dose absorvida, os valo-

res obtidos foram semelhantes aos usados nos exames de rotina de Medicina Nuclear convencional para avaliação da permeabilidade alveolo-capilar com aerossóis^{39,40}.

Discussão

A rede linfática pulmonar desempenha um papel fundamental na taxa de desaparecimento a nível alveolar e intersticial, sendo responsável pela remoção de muitas substâncias, partículas, poeiras ou agentes patogénicos. A drenagem linfática preferencial correlaciona-se com componentes de superfície específicos, tais como os que estão presentes em microrganismos.

Este trabalho de investigação descreve os resultados obtidos em estudos animais *in vivo* realizados em babuínos, utilizando a referida formulação (^{99m}Tc -Exametazima-liposomas), administrados sob a forma de aerossol, como um agente de diagnóstico por imagem para visualização da drenagem linfática profunda do pulmão.

Este sistema transportador poderá ser usado para visualização e/ou terapia, consoante encapsular um agente imagiológico ou um fármaco para terapia. Dado que os componentes aniónicos são rapidamente removidos pela rede linfática, os liposomas unilamelares de pequenas dimensões e negativamente carregados foram produzidos por extrusão através de membranas de policarbonato com poros de 100 nm⁴¹.

Uma vez que o ^{99m}Tc tem um período de meia vida de 6 h, a marcação da fase aquosa dos liposomas foi efectuada após a sua produção e imediatamente antes da administração^{7,11,18,23,24,34,42}. Foi efectuada a extrusão sob pressão moderada, dado que a inalação liposomal implica a ausência de solventes orgânicos ou detergentes na solução, para evitar possíveis reacções alérgicas¹¹.

A estabilidade *in vivo* dos liposomas pode ser alterada pela agressão do complemento, dependendo da composição lipídica da membrana¹⁰. Para avaliar estes efeitos disruptivos foi testada a estabilidade *in vitro* de ^{99m}Tc -Exametazima-liposomas através da incubação com soro fisiológico, soro humano fresco, plasma e albumina sérica humanos (4 mg/ml), tal como anteriormente foi descrito. Os resultados mostram um aumento estatisticamente significativo da eficiência de marcação na presença de soro e plasma humanos para a formulação estudada ($t=3,2$; $p=0,01$). Isto demonstra que os fluidos biológicos não induziram perda do conteúdo aquoso dos liposomas. A estabilidade à ultrasonicação foi determinada analisando a eficiência de marcação após a acção de US a $2,7$ MHz. Os resultados não mostram diferenças estatisticamente significativas para as eficiências de marcação pré e pós-acção dos US, como foi previamente mencionado por outros autores^{37,41-45}.

A estabilidade liposomal foi também estudada em termos de perda de conteúdo encapsulado (fig. 1B) durante 5,5 h. Os resultados mostram uma perda progressiva do conteúdo aquoso, provavelmente devida à constituição lipídica.

O aerossol liposomal inalado atingiu a membrana alveolo-capilar pulmonar. As vesículas podem ser removidas porque atravessam a superfície alveolar para o interstício pulmonar após fagocitose pelos macrófagos alveolares ou mesmo directamente através dos espaços intercelulares ou pela via mucociliar. Os liposomas que atravessaram o interstício

⁴ Dose de Radiação Médica Interna (*Medical Internal Radiation Dose*).

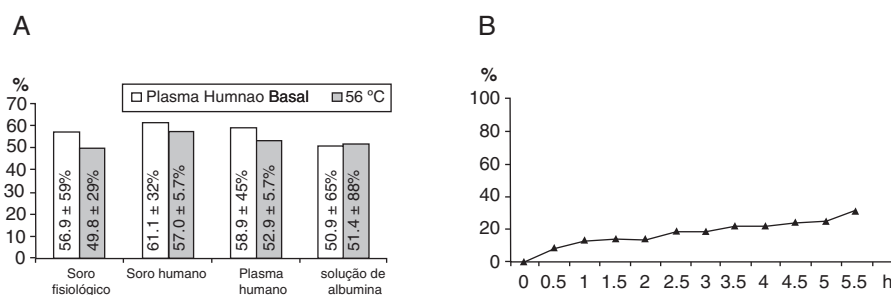


Figura 1 Estabilidade dos liposomas. A) A eficiência de marcação (%) após incubação com diferentes fluidos (soro fisiológico, soro humano, plasma, solução de albumina humana com uma concentração de 4 mg/ml), antes e após o aquecimento a 56 °C por 30 min, para inativar o complemento das fracções sanguíneas. B) Avaliação temporal da perda do núcleo aquoso pelos liposomas, utilizando ITLC-SG ascendente com soro fisiológico.

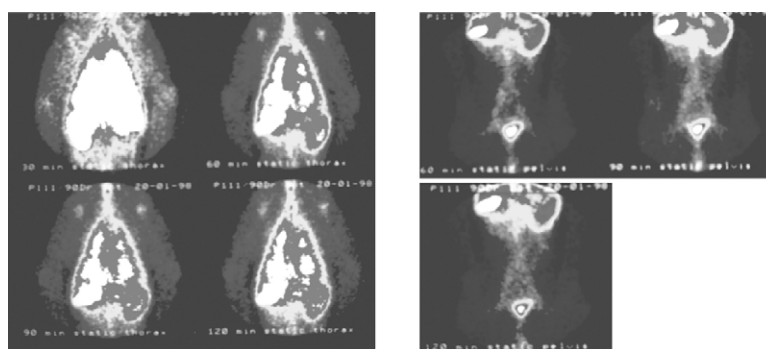


Figura 2 Sequência de imagens obtidas aos 30, 60, 90 e 120 min após inalação de ^{99m}Tc -Exametazima-liposomas. Para além da deposição pulmonar elevada, observa-se uma grande captação pelos gânglios axilares. Nas imagens abdominais aos 60, 90 e 120 min observam-se nódulos linfáticos da cadeia da aorta abdominal e das cadeias inguinais.

foram eliminados por drenagem linfática para os gânglios linfáticos e, subsequentemente, pelos vasos capilares sanguíneos⁴⁶⁻⁴⁸.

Anatomicamente, os linfáticos pulmonares podem ser agrupados em duas redes interligadas: a superficial pleural, localizada no tecido conjuntivo da pleura visceral, e

uma profunda intrapulmonar, que forma os linfáticos peribronquiovasculares, localizada no tecido conjuntivo dos folhetos das árvores brônquica e vascular. Podem ver-se vários capilares linfáticos nas áreas justa-alveolares, em continuidade com a parede alveolar e separados do lúmen alveolar apenas pelo epitélio alveolar e tecido conjuntivo

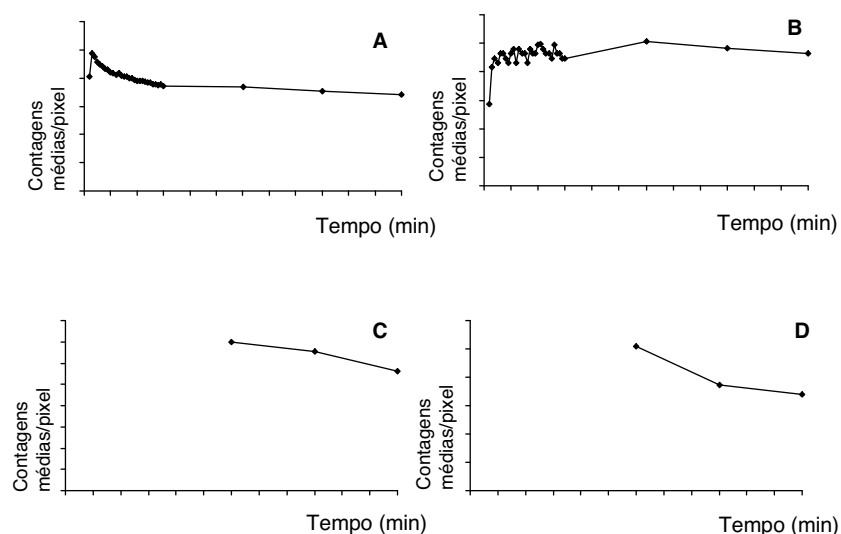


Figura 3 Curvas tempo-atividade que representam a cinética do ^{99m}Tc -Exametazima-liposomas nos pulmões (A), gânglios axilares (B), gânglios periaórticos (C) e gânglios inguinais (D). Os gráficos C e D começam apenas aos 60 min, uma vez que a dimensão do colimador não permite uma aquisição dinâmica simultânea a nível do tórax e do abdómen.

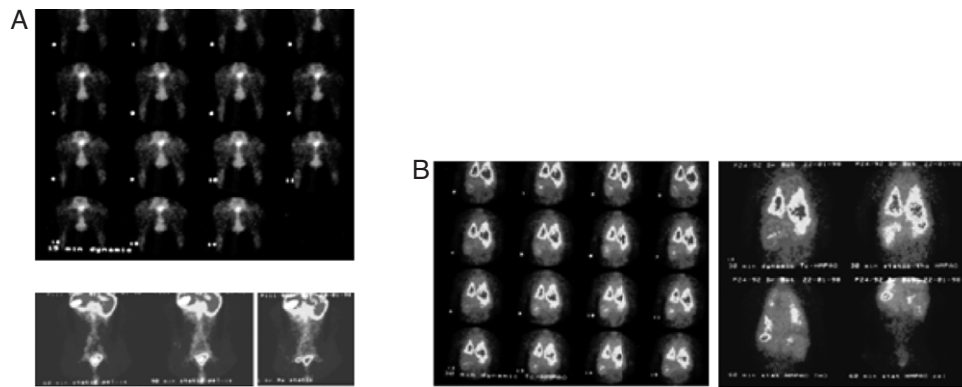


Figura 4 Imagens dos animais-controlo. A sequência de imagens dinâmicas da linfocintigrafia indirecta obtida durante os primeiros 30 min após injeção interdigital patas posteriores de $^{99m}\text{Tc-Re}_2\text{S}_7$, bem como imagens estáticas aos 60, 90 e 120 min. A drenagem linfática abdominal observada corresponde às áreas visualizadas com liposomas marcados com $^{99m}\text{Tc-Exametazima}$. B. A biodistribuição de $^{99m}\text{Tc-Exametazima}$ é um controlo e não permite visualizar os nódulos linfáticos nem cadeias linfáticas abdominais. Apenas se observa actividade torácica e abdominal difusa.

de suporte (geralmente muito fino e ricamente vascularizado). Os linfáticos pulmonares existem também no tecido conjuntivo laxo de suporte das células pleurais periféricas, cobrindo os lobos pulmonares, septos interalveolares e folhetos perivasculares^{3-5,41,49}.

O mecanismo de remoção também depende das características físico-químicas e tamanho das partículas. Apenas tamanhos submicrométricos (< 50 nm Ø) podem ser depositados na superfície alveolar, sendo drenados posteriormente pelo sistema linfático⁵⁰. Ao atingir a superfície alveolar, os $^{99m}\text{Tc-Exametazima}$ -liposomas atravessam para o interior dos capilares linfáticos das áreas justa-alveolares através dos espaços intercelulares e são englobados pelos macrófagos alveolares, migrando então para os nódulos linfáticos do hilo^{3-5,41,49,51}. No nosso modelo animal, a dose radioactiva relativamente grande depositada nos pulmões não ajudou a identificar estes nódulos. No entanto, a principal via de drenagem linfática de todo o órgão está ligada aos nódulos linfáticos mediastínicos e abdominais periaórticos, pelo que a sua visualização nas imagens está de acordo com os dados anatómicos (fig. 2)^{1-5,41,49,51}. Existe uma drenagem linfática rápida infra-abdominal pós-inalação, confirmada pela linfocintigrafia indirecta. Esta taxa de desaparecimento pode provavelmente explicar as metástases à distância dos tumores do pulmão que aparecem em locais menos comuns.

Conclusões

Os aerossóis de $^{99m}\text{Tc-Exametazima}$ -liposomas especialmente construídos provou ser uma aproximação interessante para o estudo da drenagem linfática profunda do pulmão. O comportamento fisiológico deste sistema transportador de fármacos, que mimetiza algumas propriedades de microrganismos, permitiu visualizar a via linfática descendente para as cadeias ganglionares aórticas abdominais, confirmando-se pela linfocintigrafia indirecta. Imagens destas cadeias podem ser bastante relevantes no estadiamento de tumores do pulmão, bem como na avaliação de outras patologias com contribuição importante da via linfática pulmonar. Além disso, esta metodologia pode desempenhar um papel importante na libertação controlada dirigida para um alvo

específico de outros fármacos, como por exemplo agentes terapêuticos citotóxicos.

Tendo em vista os resultados promissores obtidos nos modelos animais testados, perspectiva-se a produção de um sistema traçador, para administração por via inalatória, que forneça informação sobre o grau de invasão e metastização através de imagens funcionais.

Bibliografia

1. Leak LV, Ferrans VJ. In: Crystal RG, West JB, et al, editors. *The Lung: Scientific Foundations*. New York: Raven Press Ltd; 1997. p. 779–86.
2. Taylor AE, Barnard JW, Barman SA, Adkins WK. In: Crystal RG, West JB, et al., editors. *The Lung: Scientific Foundations*. New York: Raven Press Ltd; 1997. p. 1147–61.
3. Nagaishi C, Okada Y. In: Dereck JD, Navrozov M, editors. *AP Fishman's Pulmonary Disease and Disorders*, 2. London: McGraw-Hill Inc; 1980. p. 901–8.
4. Fishman AP. In: Dereck JD, Navrozov M, editors. *AP Fishman's Pulmonary Disease and Disorders*, 2. London: McGraw-Hill Inc; 1980. p. 919–52.
5. Lauweryns JM, Baert JH. Alveolar clearance and the role of the pulmonary lymphatics. *Am Rev Respir Dis*. 1977;115:625–83.
6. Gregoriadis G, Florence AT. Liposomes and cancer therapy. *Cancer Cells*. 1991;4:1444–6.
7. Goins B, Klipper R, Rudolph AS, Phillips WT. Use of technetium-99m-liposomes in tumor imaging. *J Nucl Med*. 1994;35:1491–8.
8. Hanson RS, Peterson JA, Yousten AA. Unique biochemical events in bacterial sporulation. *Annu Rev Microbiol*. 1970;24:53–90.
9. Aronson AI, Fitz-James P. Structure and morphogenesis of the bacterial spore coat. *Bacteriol Rev*. 1976;40:360–402.
10. Finkelstein MC, Weissmann G. Enzyme replacement via liposomes. Variations in lipid composition determine liposomal integrity in biological fluids. *Biochim Biophys Acta*. 1979;587:202–16.
11. Gregoriadis G, Senior J. The phospholipid component of small unilamellar liposomes controls the rate of clearance of entrapped solutes from the circulation. *FEBS Letters*. 1980;119:43–6.
12. Zalustny MR, Noska MA, Gallagher PW. Properties of multilamellar liposomes containing $^{99m}\text{TcO}_4^-$: Effect of distearylphosphatidylcholine to sphingomyelin ratio. *J Nucl Med*. 1986;13:269–76.

13. Nayar R, Hope MJ, Cullis PR. Generation of large unilamellar vesicles from long-chain saturated phosphatidylcholines by extrusion techniques. *Biochim Biophys Acta*. 1989;986:200–6.
14. Op der Kamp JAF, Redai I, van Deenen LLM. Phospholipid Composition of *Bacillus subtilis*. *J Bacteriol*. 1969;99:98–303.
15. Tyrrell DA, Heath TD, Colley CM, Ryman BE. New Aspects of Liposomes. *Biochim Biophys Acta*. 1976;457:259–302.
16. Mauk MR, Gamble RC. Preparation of lipid vesicles containing high levels of entrapped radioactive cations. *Anal Biochem*. 1979;94:302–7.
17. Osborne MP, Richardson VJ, Jeysingh K, Ryman BE. Radionuclide-labelled liposomes - A new lymph node imaging agent. *Int J Nucl Med*. 1979;6:75–83.
18. Phillips WT, Rudolph AS, Goins B, Timmons JH, Klipper R, Blumhardt R. A simple method for producing technetium-99m-labeled liposome which is stable *in vivo*. *Nucl Med Biol*. 1992;19:539–47.
19. Jacquier-Sarlier MR, Polla BS, Slosman DO. Oxido-reductive state: The major determinant for cellular retention of technetium-99m-HMPAO. *J Nucl Med*. 1996;37:1413–6.
20. Goins B, Phillips WT, Klipper R. Blood-pool imaging using technetium-99m-labeled liposomes. *J Nucl Med*. 1996;37:1374–9.
21. Awasthi VD, Goins B, Klipper R, Phillips WT. Dual radiolabeled liposomes: Biodistribution studies and localization of focal sites of infection in rats. *Nucl Med Biol*. 1998;25:155–60.
22. MacDonald RC, MacDonald RI, Menco BPM, Takeshita K, Subbarao NK, Hu L-R. Small-volume extrusion apparatus for preparation of large unilamellar vesicles. *Biochim Biophys Acta*. 1991;1061:297–303.
23. Hope MJ, Bally MB, Webb G, Cullis PR. Production of large unilamellar vesicles by a rapid extrusion procedure: Characterization of size distribution, trapped volume and ability to maintain a membrane potential. *Biochim Biophys Acta*. 1985;812:55–65.
24. Olson F, Hunt CA, Szoka FC, Vail WJ, Papahadjopoulos D. Preparation of liposomes of defined size and distribution by extrusion through polycarbonate membranes. *Biochim Biophys Acta*. 1979;557:9–23.
25. Huang C. Studies on phosphatidylcholine vesicles. Formation and physical characteristics. *Biochemistry*. 1969;8:344–51.
26. Patel HM, Boodle KM, Vaughan-Jones R. Assessment of the potential uses of liposomes for lymphoscintigraphy and lymphatic drug delivery. Failure of 99m-technetium marker to represent intact liposomes in lymph nodes. *Biochim Biophys Acta*. 1984;801:76–86.
27. Juliano RL, Stamp D. The effect of particle size and charge on the clearance rates of liposome and liposome encapsulation drugs. *Biochem Biophys Res Commun*. 1975;63:651–8.
28. Brochure GE Healthcare.
29. McDougall IR, Dunnick JK, Goris ML, Kriss JP. *In vivo* distribution of vesicles loads with radiopharmaceuticals: A study of different routes of administration. *J Nucl Med*. 1975;16:488–91.
30. Kasi LP, Lopez-Berestein G, Mehta K, Rosenblum M, Glenn HJ, Haynie TP, Mavligit G, Hersh EM. Distribution and pharmacology of intravenous 99mTc-labeled multilamellar liposomes in rats and mice. *Int J Nucl Med Biol*. 1984;11:35–7.
31. Saari SM, Vidgren MT, Koskinen MO, Turjanmaa VMH, Waldrep JC, Nieminen MN. Regional lung deposition and clearance of 99mTc-labeled beclomethasone-DLPC liposomes in mild and severe asthma. *CHEST*. 1998;113:1573–9.
32. Shurtenberger P, Hauser H. Characterization of the size distribution of unilamellar vesicles by gel filtration, quasi-elastic light scattering and electron microscopy. *Biochim Biophys Acta*. 1984;778:470–80.
33. Pervucnik G, Schurtenberger P, Hauser H. Size analysis of biological membrane vesicles by gel filtration, dynamic light scattering and electron microscopy. *Biochim Biophys Acta*. 1985;821:169–73.
34. Mayer LD, Hope MJ, Cullis PR. Vesicles of variable sizes produced by a rapid extrusion procedure. *Biochim Biophys Acta*. 1986;858:161–8.
35. Hnatowich DJ, Clancy B. Investigations of a new, highly negative liposome with improved biodistribution for imaging. *J Nucl Med*. 1980;21:662–9.
36. Taylor KMG, Taylor G, Kellaway IW, Stevens J. The stability of liposomes to nebulization. *Int J Pharm*. 1990;58:57–61.
37. Leung KKM, Bridges PA, Taylor KMG. The stability of liposomes to ultrasonic nebulization. *Int J Pharm*. 1996;145:95–102.
38. Botelho MF, Marques C, Silva AM, Bairos V, Santos Rosa MA, Abruñhosa A, Pedrosa Lima JJ. Nanoradioliposomes molecularly modulated to study the lung deep lymphatic drainage. *Rev Port Pneumol*. 2009;XV:261–93.
39. Thomas S, Atkins H, McAfee J. Radiation absorbed dose from Tc-99m diethylenetriamin pentaacetic acid (DTPA). *J Nucl Med*. 1984;25:503–5.
40. International Commission of Radiation Protection Publication 30. New York, Pergamon Press, 1988.
41. Parker JC. Transport and distribution of charged macromolecules in lung. *Adv Microcirc*. 1987;13:150–9.
42. Goins B, Klipper R, Rudolph AS, Cliff RO, Blumhardt R, Phillips WT. Biodistribution and imaging studies of technetium-99m-labeled liposomes in rats with focal infection. *J Nucl Med*. 1993;34:2160–8.
43. Caride VJ. Technical and biological considerations on the use of radiolabeled liposomes for diagnostic imaging. *Nucl Med Biol*. 1990;17:35–9.
44. Goodrich RP, Handel TM, Baldeschwieler JD. Modification of lipid phase behavior with membrane-bound cryoprotectants. *Biochim Biophys Acta*. 1988;938:143–54.
45. Mc Callion ONM, Taylor KMG, Thomas M, Taylor AJ. Nebulization of monodisperse latex sphere suspensions in air-jet and ultrasonic nebulizers. *Int J Pharm*. 1996;133:203–14.
46. Corry D, Kulkarni P, Lipscomb MF. The migration of bronchoalveolar macrophages into hilar lymph nodes. *Am J Pathol*. 1984;115:321–8.
47. Langenback EG, Bergofsky EH, Halpern JG, Foster WM. Supramicron-size particle clearance from alveoli: Route and kinetics. *J Appl Physiol*. 1990;69:1302–8.
48. Myers MA, Thomas DA, Straub L, Soucy DW, Niven RW, Kaltenbach M, Hood CI, Scheier H, Gonzalez-Rothi RJ. Pulmonary effects of chronic exposure to liposome aerosols in mice. *Exp Lung Res*. 1991;17:687–705.
49. Nagaishi C, Okada Y. The Pulmonary Lymphatic System. In: Dereck JD, Navrozov M, editors. *AP Fishman's Pulmonary Disease and Disorders*, 2. London: McGraw-Hill Inc; 1980. p. 901–8.
50. Muir DCF. In: Crystal RG, West JB, Cherniack NS, Weibel ER, editors. *The Lung: Scientific Foundations*. New York: Raven Press; 1991. p. 1839–43.
51. Crystal RG. In: Crystal RG, West JB, Cherniack NS, Weibel ER, editors. *The Lung: Scientific Foundations*. New York: Raven Press; 1991. p. 527–38.