

## CASO CLÍNICO

# Abordaje submaseterino ampliado para la resección de lipoma del espacio masticatorio: nota anatomoquirúrgica y reporte de un caso



Luis Ferbeyre Binelfa\*

Especialista en Oncología, Hospital Regional de Especialidades Instituto Mexicano del Seguro Social #17, Cancún, Quintana Roo, México

Recibido el 5 de febrero de 2015; aceptado el 6 de marzo de 2015

Disponible en Internet el 17 de julio de 2015

### PALABRAS CLAVE

Lipoma;  
Espacio masticatorio;  
Abordaje  
submaseterino

### Resumen

**Introducción:** Los lipomas del espacio masticatorio son lesiones benignas de origen mesenquimal localizadas en los espacios profundos de la cara dentro de los límites de lo que anatómicamente es denominado «espacio masticatorio».

**Reporte de caso:** Reportamos el caso de un niño de 5 años con hiperplasia en la región parotídea donde se sospechaba un tumor de glándula salival. Los estudios de imagen revelaron una lesión de aspecto lipomatoso en el espacio masticatorio que provocaba abombamiento de la región parotídea. El abordaje quirúrgico de este paciente pediátrico se realizó por la vía submaseterina, técnica ampliamente utilizada para resolver infecciones submaseterinas de origen dentario pero que, ligeramente más extendida en su magnitud, sirvió para resecar el tumor de manera íntegra y lograr el control de la lesión a largo plazo.

**Discusión:** Se examina la probable utilidad de la técnica para el abordaje de tumores benignos en esta área anatómica, así como detalles anatomoquirúrgicos y radiológicos del espacio masticatorio. No encontramos reportes en la literatura sobre el uso previo de esta técnica en la resección de tumores.

**Conclusiones:** El abordaje submaseterino ampliado es una opción más en el manejo de tumores benignos del espacio masticatorio en casos seleccionados.

© 2015 Sociedad Mexicana de Oncología. Publicado por Masson Doyma México S.A. Este es un artículo Open Access bajo la licencia CC BY-NC-ND (<http://creativecommons.org/licenses/by-nc-nd/4.0/>).

\* Hospital Amerimed Onco Center Cancún, Consultorio 205-6, Avenida Tulum #260, Plaza Las Américas, SM 7, M4, 5 y 9, Cancún Centro, Delegación Benito Juárez, C.P. 77500, Quintana Roo, México. Teléfono: +(998) 8841307.

Correos electrónicos: [luisferbeyre@yahoo.com.mx](mailto:luisferbeyre@yahoo.com.mx), [drferbeyre@oncocentercancun.com](mailto:drferbeyre@oncocentercancun.com)

**KEYWORDS**

Lipoma;  
Masticator space;  
Submasseteric  
approach

## Extended submasseteric approach to the excision of masticator space lipoma: Surgical anatomy note and case report

**Abstract**

*Introduction:* Masticator space lipomas are benign lesions of mesenchymal origin emerging in deep facial spaces within the limits of what anatomically is known as the masticator space.

*Case report:* The case is presented on a 5-year-old child with a swelling in the parotid region, suspected to be a salivary gland tumour. Imaging studies revealed an apparently lipomatous lesion in the masticator space causing swelling of the parotid region. The surgical approach for this paediatric patient was submasseteric, a technique widely used for odontogenic infections invading the submasseteric space, but that with a slightly larger incision to allow the tumour to be completely removed and to achieve long-term control of the lesion.

*Discussion:* The probable usefulness of this surgical approach for benign lesions, as well as radiological and surgical anatomy details are discussed. No previous reports on the use of this technique in tumours were found in medical literature.

*Conclusions:* Extended submasseteric approach is one more choice in the management of masticator space benign tumours in selected cases.

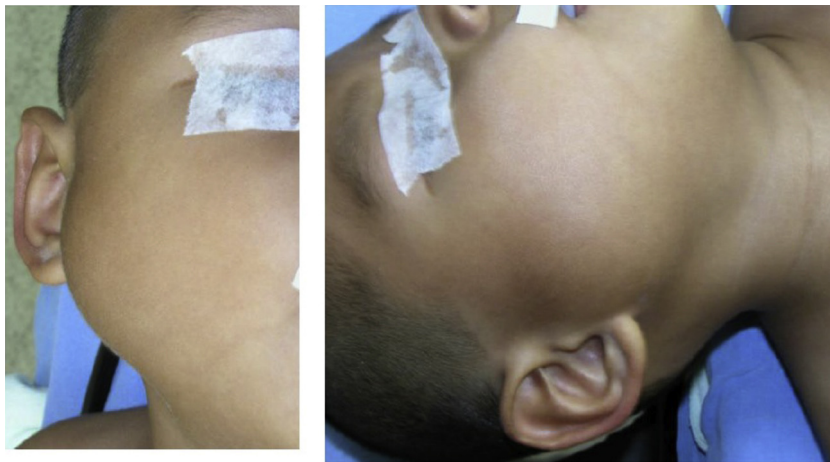© 2015 Sociedad Mexicana de Oncología. Published by Masson Doyma México S.A. This is an open access article under the CC BY-NC-ND license (<http://creativecommons.org/licenses/by-nc-nd/4.0/>).

**Introducción**

El espacio masticatorio es un área virtual donde están contenidos los músculos masticatorios (masetero, pterigoideos lateral y medial y temporal) así como la rama de la mandíbula y el segmento posterior distal del cuerpo mandibular. Este espacio fue descrito inicialmente por Juvara en 1870, y posteriormente Coller e Yglesias lo denominaron espacio masticatorio en 1935<sup>1</sup>. Lo que define anatómicamente a este espacio es la aponeurosis cervical superficial que en dirección ascendente se divide a nivel del borde inferior de la mandíbula y su capa externa envuelve los músculos maseteros y se extiende sobre el arco cigomático para insertarse en la bóveda craneal. La capa interna se extiende por detrás de la mandíbula cubriendo el músculo pterigoideo medial antes de unirse con la fascia interpterigoidea e insertarse en la base del cráneo a nivel de la espina esfenoidal justo medial al agujero oval. Las capas separadas de esta aponeurosis vuelven a unirse en los bordes ventral y dorsal de la rama ascendente de la mandíbula y de esta forma cierran el espacio alrededor de los músculos de la masticación, de manera que el músculo pterigoideo lateral queda contenido dentro de este espacio; sin embargo, las fascias del pterigoideo medial, el temporal y el masetero contribuyen a limitar este espacio. Este espacio contiene, además de los músculos masticadores y la rama ascendente de la mandíbula, la arteria maxilar interna, la tercera rama del trigémino y grasa<sup>2</sup>. De ahí que las neoplasias o lesiones pseudotumorales del espacio masticatorio se originen en hueso, músculo, nervios o tejido conectivo local y su crecimiento se pueda ver encapsulado por las fascias antes descritas. Lesiones de áreas vecinas como la orofaringe, la nasofaringe y la cavidad bucal pueden extenderse al espacio masticatorio, para lo cual deben invadir y atravesar las fascias que contienen el espacio. Las lesiones más comunes del espacio masticatorio son los abscesos secundarios a la diseminación de las infecciones dentarias, principalmente molares

inferiores; sin embargo, también suelen aparecer neoplasias y lesiones pseudotumorales. En partes blandas se han descrito hemangiomas<sup>3</sup>, linfangiomas quísticos<sup>4</sup>, lipomas en el músculo maseterico<sup>5</sup>, schwannomas<sup>6</sup> y adenomas pleomorfos<sup>7</sup>. También se han publicado casos de lesiones malignas de partes blandas en el área, como rhabdomyosarcoma<sup>8</sup>, sarcoma sinovial<sup>9</sup> y schwannoma maligno<sup>10</sup>, entre otras. La rama del hueso mandibular está incluida en este espacio anatómico donde se han reportado innumerables tipos de lesiones, entre ellas tumores óseos benignos como los osteomas<sup>11</sup> y tumores de células gigantes<sup>12</sup>, así como tumores óseos malignos primarios como el osteosarcoma<sup>13</sup>, y condrosarcomas<sup>14</sup> o tumores metastásicos<sup>15,16</sup>. En esta área también se observan neoplasias de origen dentario, principalmente quistes odontogénicos y ameloblastomas<sup>17</sup>.

El abordaje quirúrgico submaseterino ha sido descrito y documentado por muchos autores para el tratamiento quirúrgico de infecciones dentarias con extensión al espacio submaseterino<sup>18-20</sup>. La técnica consiste en una incisión bordeando el cuerpo mandibular y un colgajo submaseterino hasta llegar al espacio entre la cara externa de la mandíbula y la cara interna del masetero, drenando cualquier colección a este nivel<sup>21</sup>. Por otra parte, el abordaje quirúrgico de los tumores del espacio masticatorio depende en buena medida de la naturaleza biológica del tumor, así como de su origen y extensión. Los tumores malignos en partes blandas suelen researse mediante abordajes transmandibulares y a veces combinados<sup>22</sup>, en tanto que las lesiones benignas y las fracturas mandibulares son resueltas por técnicas menos invasivas por vía externa o transoral<sup>23</sup>. Los tumores óseos de la rama de la mandíbula con indicación de cirugía implican una resección mandibular que en ocasiones puede extenderse a todo el contenido del espacio masticatorio (resección compartimental), especialmente cuando existe compromiso de partes blandas<sup>24</sup>. En este artículo se presenta el caso de un niño con un lipoma primario de la



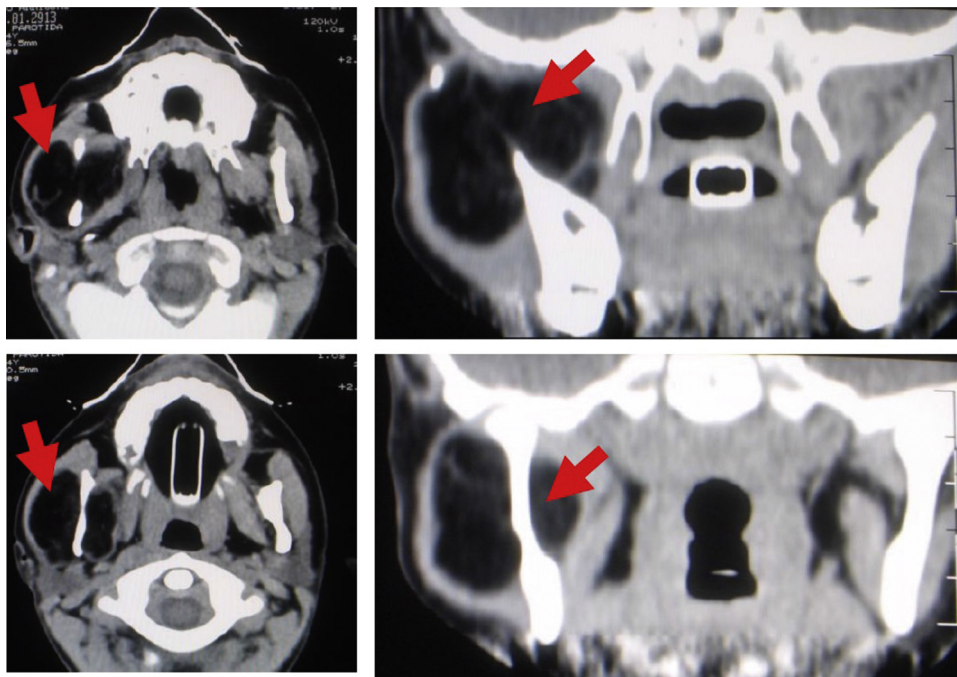
**Figura 1** Tumoración en región parotídea derecha en un niño de 5 años, sospechosa de lesión de glándula salival.

grasa del espacio masticatorio con crecimiento predominante hacia la región masetérica y extensión pterigoidea. Se describe la técnica quirúrgica empleada para su abordaje y resección, donde con una incisión estética y un abordaje expedito se logró campo suficiente para reseccionar la lesión sin dejar secuelas y con excelentes resultados estéticos y funcionales, así como un control de la patología en el curso de 7 años de seguimiento. Se analiza esta técnica como un arma más en el manejo de lesiones benignas en esta localización.

### Presentación del caso

Se trata de un niño de 5 años que en noviembre del 2006 se presentó en la consulta externa de oncología quirúrgica

del Hospital General de Zona #3 del Instituto Mexicano del Seguro Social (IMSS) de Cancún, Estado de Quintana Roo, con aumento de volumen de la región parotídea derecha de aproximadamente 6 meses de evolución. Esto había sido interpretado como parotiditis, pero dada la persistencia del cuadro, fue referido a la consulta de oncología quirúrgica ante la sospecha de neoplasia de glándula salival (fig. 1). El niño no refería síntomas locales sino solamente una ligera cefalea. A la palpación, la lesión se presentaba como una tumoración mal definida con tendencia a la fijación, de consistencia firme, no dolorosa. La tomografía axial computarizada con fecha del 28 de noviembre de 2006 mostró una tumoración con densidad grasa bien delimitada, localizada en el espacio masticatorio y que se extendía en forma

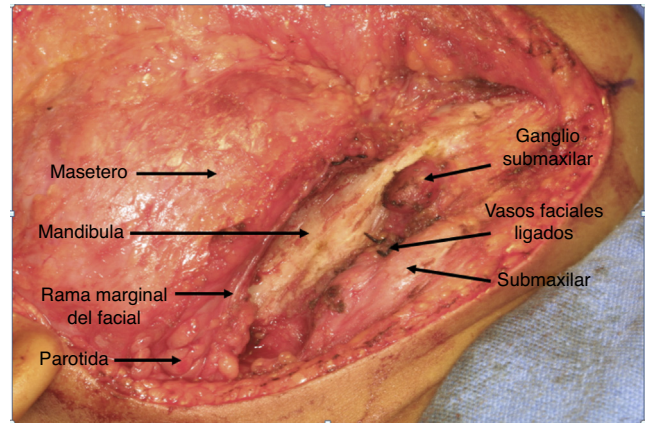


**Figura 2** Tomografía axial computarizada. Los cortes axiales y coronales muestran lesión hipodensa de aspecto grasa en el espacio masticatorio derecho (flecha) que se extiende de la región masetérica a la región pterigoidea a través de la escotadura sigmoidea entre el. cóndilo y la coronoides mandibular. Diagnóstico: lipoma.



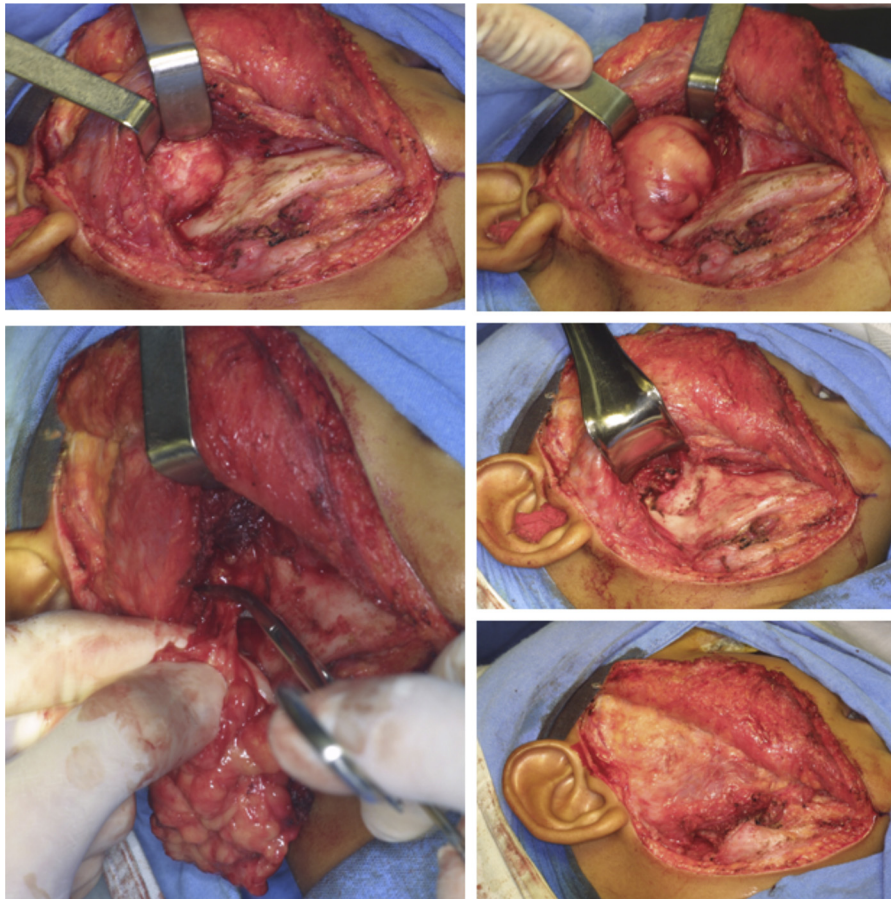
de reloj de arena pasando sobre la escotadura sigmoidea, sin aparente infiltración a hueso o tejidos blandos (fig. 2).

El día 20 de enero de 2007 se sometió a cirugía utilizando un abordaje submaseterino extendido. Se realizó una incisión arciforme bordeando cuerpo y rama mandibular hasta la proyección del cóndilo del lado derecho, con colgajo de piel subplatismal hasta exponer el músculo masetero y la glándula parótida. Se localizó y se disecó la rama marginal del nervio facial hasta su entrada en la parótida, misma que fue rechazada en sentido cefálico sobre el cuerpo mandibular, ligando y seccionando previamente la vena y la arteria facial. Cabe señalar que este paso es importante, puesto que la fina rama nerviosa, si no está totalmente independizada y rechazada hacia arriba, puede dañarse durante la tracción del colgajo. A continuación se seccionó con electrobisturí la inserción del masetero sobre la mandíbula hasta llegar al plano óseo supraperiostico (fig. 3) y se despegó totalmente el masetero en sentido cefálico. En algún momento de la disección ascendente sobre el cuerpo y rama de la mandíbula apareció la tumoración de aspecto lipomatoso, la cual se insinuó gradualmente una vez que se fueron liberando de forma ascendente las adherencias del tejido circundante. Al exponer la coronoides y llegar a la escotadura sigmoidea, se observó sobre la misma la prolongación del tumor hacia la región pterigoidea. La continuación de la lesión fue retirada con disección cuidadosa introduciendo una pinza de Kelly curva por encima de la escotadura sigmoidea y por

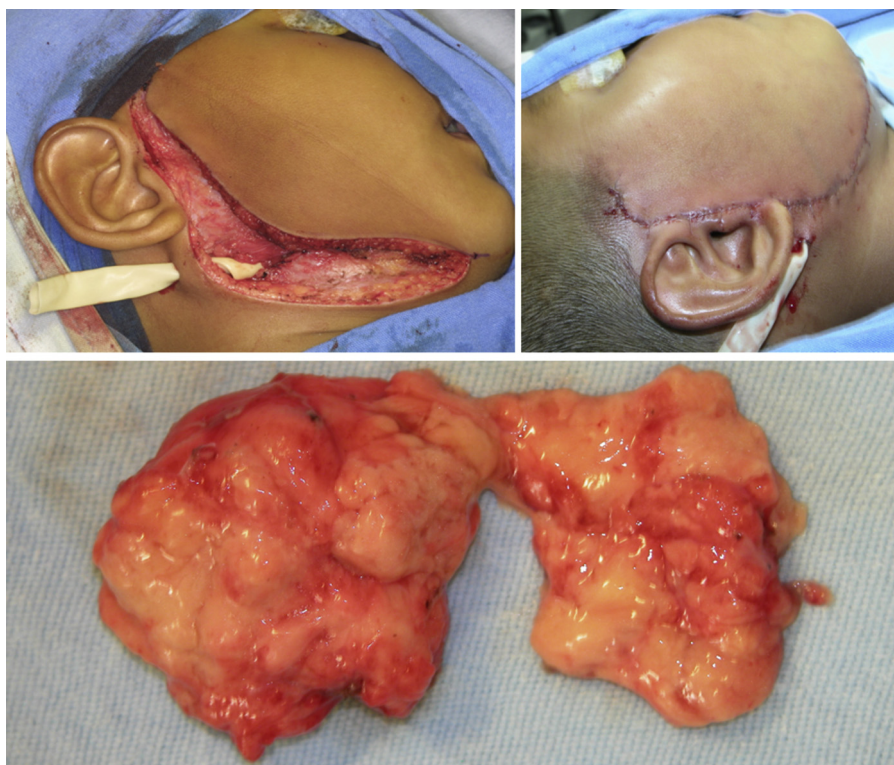


**Figura 3** Colgajo de piel subplatismal con exposición del masetero, disección de la rama marginal del facial hasta su entrada en la parótida, sección de la aponeurosis superficial del cuello sobre la mandíbula y exposición del cuerpo mandibular.

debajo del tumor, haciendo tracción sucesiva para exteriorizar hacia el campo quirúrgico la masa tumoral remanente, la cual, finalmente, se extrajo en bloque de manera íntegra (fig. 4). Se realizó hemostasia del área y se exploró digitalmente para revisar la parte no visible de la cavidad quirúrgica. Se reafrentó la aponeurosis cervical y se



**Figura 4** Superior de izquierda a derecha: exposición progresiva de la lesión. Abajo a la izquierda: tracción de la parte pterigoidea de la lesión con pinza curva de Kelly. Abajo a la derecha: lecho quirúrgico y reaproximación de la aponeurosis cervical superficial.



**Figura 5** Cierre de la herida quirúrgica dejando drenaje de Penrose y pieza quirúrgica compatible con lipoma del espacio masticatorio en forma de reloj de arena.

realizó el cierre de la piel en 2 planos. Se dejó un drenaje de Penrose. Tal y como se había observado en la tomografía, la pieza quirúrgica consistió en una tumoración grasa compatible con lipoma en forma de reloj de arena (fig. 5). El postoperatorio transcurrió sin eventualidades significativas y el niño quedó en vigilancia periódica.

Siete años después acudió a consulta con cefalea ligera y se realizó TAC de cráneo contrastado para descartar recidiva. El estudio mostró que el espacio masticatorio derecho se encontraba libre de lesión (fig. 6).

## Discusión

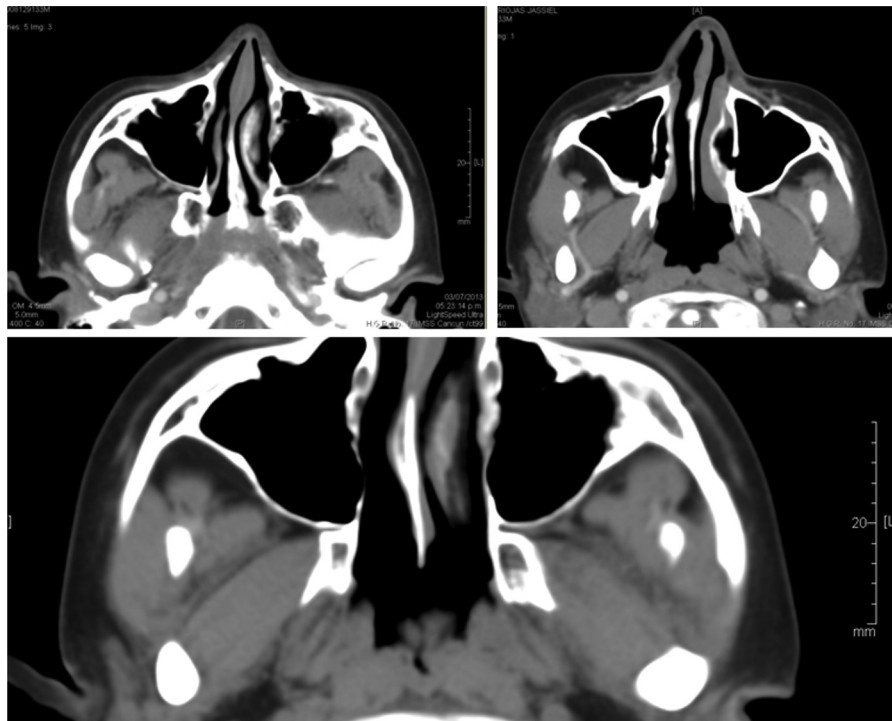
El abordaje submaseterino ha sido utilizado clásicamente en la cirugía maxilofacial para drenaje de abscesos de origen dentario que se extienden a esta área anatómica<sup>20,21</sup> y en el manejo de algunas fracturas mandibulares<sup>23</sup>. La técnica comienza con una pequeña incisión en el reborde del cuerpo mandibular. Mediante disección roma se llega al plano del periostio, y a partir de ese momento la disección roma se direcciona en sentido cefálico pegado a la rama mandibular. De esta forma se evita lesionar cualquier estructura vascular o nerviosa (vasos faciales y rama marginal del facial). Este mismo plano de disección, con una incisión más amplia, puede extenderse en sentido cefálico hasta exponer toda la rama de la mandíbula y llegar a la escotadura sigmoidea próxima al arco cigomático, con acceso total al espacio submaseterino. Para no dañar la rama mandibular del facial en este paso es recomendable localizarla y disecarla hasta su entrada en la parótida; de esta forma, la elevación del colgajo submaseterino incluye el nervio en todo su trayecto

extraparotídeo y su desplazamiento no ejerce acodamiento ni tracción excesiva en ningún segmento del nervio.

Al momento de analizar el abordaje quirúrgico de este caso se tomó en cuenta la naturaleza benigna de la lesión. Una tumoración de esta naturaleza no justifica una cirugía que deje secuelas estéticas o funcionales y, por lo tanto, se diseñó una técnica sin osteotomías ni cicatrices antiestéticas. En la evaluación inicial del caso también se propuso la opción de abordaje intraoral, pero se consideró menos viable y más riesgosa por la estrechez del campo quirúrgico con una cirugía prácticamente a ciegas, además de la contaminación potencial de la herida con la flora bacteriana oral.

Existe cierta confusión al hablar del espacio masticatorio y la fosa infratemporal, por lo cual sería conveniente aclarar estos conceptos para evitar errores de interpretación. En la clasificación radiológica de Harnsberger<sup>25</sup> de espacios profundos de la cara, el espacio masticatorio es el área piramidal con base cefálica que contiene los músculos masticatorios (temporal, pterigoideos y masetero), además de la arteria maxilar interna, la rama mandibular del trigémino y grasa. Esta área anatómica se define bien en la tomografía axial y coronal gracias a las fascias que la envuelven y se encuentra anterolateral al espacio parafaríngeo. A diferencia de la fosa infratemporal, el espacio masticatorio está limitado por fascias que representan una barrera anatómica a todo aquello que ahí se expande. Algunos autores subdividen el espacio masticatorio a partir del arco cigomático en supra (fosa temporal) e infracigomático; este último se subdivide en espacio maseteriano por fuera de la mandíbula y espacio pterigoideo por dentro de la mandíbula. Por su





**Figura 6** Tomografía axial computarizada evolutiva sin datos de lesión 7 años después.

parte, la fosa infratemporal corresponde a un espacio anatómico no rodeado de fascias, cuyos límites no están bien definidos. Esta incluye el espacio limitado lateralmente por la cara interna de la rama de la mandíbula y el arco cigomático; en sentido anterior, la pared posterior del seno maxilar y la fisura orbitaria inferior; en sentido posterior, la apófisis mastoideas y la porción timpánica del temporal; y en sentido superior, el ala mayor del esfenoides y la porción petrosa del temporal. El límite medial varía según diferentes autores<sup>26</sup>, donde puede ser la apófisis lateral de la pterigoideas y la faringe. El límite inferior es la inserción mandibular del pterigoideo medial. En resumen, la fosa infratemporal contiene la mayor parte del espacio masticatorio (excepto la mandíbula y el masetero) y corresponde a la región pterigoidea del espacio infracigomático, agregando además parte de la región preestiloidea del espacio parafaríngeo y la grasa retroantral del espacio bucal.

Según Fisch<sup>27</sup>, el abordaje de tumores en la fosa infratemporal implica resecciones del hueso temporal (petrosectomía subtotal) con incisiones retroauriculares en la mayoría de los casos, sobre todo en las lesiones estrechamente relacionadas con el hueso temporal. Dichas técnicas fueron clasificadas con las letras A, B, C y D, y solo la última se realiza por la vía preauricular con una exposición más limitada, pero a diferencia de las otras, sin riesgos para la audición ni el nervio facial. Hernández-Palestina y Cárdenas-Maldonado<sup>28</sup> reportaron 2 casos con abordajes laterofaciales transcigomáticos con incisiones preauriculares (Fisch tipo D) en lesiones de la fosa infratemporal con resultados exitosos.

## Conclusiones

De manera general, en el espacio masticatorio pueden presentarse lesiones óseas derivadas de la mandíbula

(osteosarcomas, plasmocitomas, ameloblastomas) que requieren de osteotomías y resecciones mandibulares por la vía cervical y eventualmente con reconstrucción. Estas lesiones óseas, sobre todo si son biológicamente malignas, pueden invadir las partes blandas, lo cual implica resecciones compartimentales del espacio masticatorio. También existen lesiones puras de partes blandas que a su vez pueden ser de localización submasetérica, pterigoidea o mixta, como el caso que nos ocupa. El abordaje submasetérico ampliado puede ser una técnica quirúrgica viable en el manejo de tumores benignos del espacio masticatorio por fuera de la rama de la mandíbula (espacio masetérico), sobre todo en lesiones cuya imagen en los estudios radiológicos sugiera un proceso bien encapsulado sin invasión a estructuras osteomusculares y predominantemente submasetérico o con extensión limitada a la fosa infratemporal, como en el caso que hemos descrito. Lesiones más posteriores relacionadas con el hueso temporal requieren abordajes más invasivos, como los descritos por Fisch<sup>27</sup>, u osteotomías de la mandíbula, del maxilar superior o del arco cigomático, ya sea por vía abierta o endoscópica<sup>29,30</sup>.

## Conflicto de intereses

El autor declara no tener ningún conflicto de intereses.

## Referencias

1. Coller F, Yglesias L. Infections of the lip and face. *Surg Gynecol Obstet.* 1935;60:277-90.
2. Som PT, Curtin HD. Fascias y espacios del cuello. *Radiología de Cabeza y Cuello*, vol. 2, 4.ª ed Mosby; 2004. p. 1819-20, 1987-1988.

3. Gordon JS, Mandel L. Masseteric intramuscular hemangioma: Case report. *J Oral Maxillofac Surg.* 2014;72:2192-6.
4. Chisin R, Fabian R, Weber AL, Ragozzino M, Brady TJ, Goodman M. MR imaging of a lymphangioma involving the masseter muscle. *J Comput Assist Tomogr.* 1988;12:690-2.
5. Tsumuraya G, Yamada H, Shimizu H, Hamada Y. Intramuscular lipoma in the masseter muscle: A case report. *Br J Oral Maxillofac Surg.* 2014;52:e21-3.
6. Lau PP, Yau DT, Lau WH, Mak LS, Chan JK. Multinodular reticular schwannoma in the head and neck region: A potential diagnostic pitfall. *Int J Surg Pathol.* 2013;21:54-8.
7. Panigrahi RG, Sahoo SR, Panda S, et al. Juvenile pleomorphic adenoma of masticator space: The first case report. *Contemp Clin Dent.* 2013;4:527-30.
8. Franco T, la Boria A, Domanico R, Piazzetta GL, Donato G, Allegra E. Rare adult masseteric rhabdomyosarcoma and a review of the literature. *Case Rep Oncol.* 2013;6:472-9.
9. Fernandez Dominguez M, Sanchez Sanchez R, Sainz Gonzalez F, Reina Perticone MA, Martinez Gonzalez JM, Mancha de la Plata M. Synovial sarcoma of the masticator space: Report of a case. *J Oral Maxillofac Surg.* 2011;69:e482-7.
10. Palacios E, Valvassori G. Masticator space tumor malignant schwannoma. *Ear Nose Throat J.* 2000;79:550.
11. Kaplan I, Nicolaou Z, Hatuel D, Calderon S. Solitary central osteoma of the jaws: A diagnostic dilemma. *Oral Surg Oral Med Oral Pathol Oral Radiol Endod.* 2008;106:e22-9.
12. Kulkarni D, Shetty L, Kulkarni M, Mahajan B. Extensive giant cell tumour of the mandible: A case report with review. *J Maxillofac Oral Surg.* 2013;12:461-5.
13. Oda D, Bavisotto LM, Schmidt RA, et al. Head and neck osteosarcoma at the University of Washington. *Head Neck.* 1997;19:513-23.
14. Goutzanis L, Kalfarentzos EF, Petsinis V, Papadogeorgakis N. Chondrosarcoma of the mandibular condyle in a patient with Werner syndrome: A case report. *J Craniomaxillofac Surg.* 2013;41:e170-4.
15. Pesis M, Taicher S, Greenberg G, Hirshberg A. Metastasis to the jaws as a first manifestation of hepatocellular carcinoma: Report of a case and analysis of 41 cases. *J Craniomaxillofac Surg.* 2014;42:1997-2001.
16. Dhupar V, Akkara F, Kamat RD, Shetye O. Mandibular metastasis from a pulmonary squamous cell carcinoma. *Ann Maxillofac Surg.* 2014;4:103-6.
17. Fernandes T, Lobo JC, Castro R, Oliveira MI, Som PM. Anatomy and pathology of the masticator space. *Insights Imaging.* 2013;4:605-16.
18. Schuknecht B, Stergiou G, Graetz K. Masticator space abscess derived from odontogenic infection: Imaging manifestation and pathways of extension depicted by CT and MR in 30 patients. *Eur Radiol.* 2008;18:1972-9.
19. Abdel Razeq AA, Nada N. Role of diffusion-weighted MRI in differentiation of masticator space malignancy from infection. *Dentomaxillofac Radiol.* 2013;42:20120183.
20. Velasco I, Soto R. Principios para el tratamiento de infecciones odontogénicas con distintos niveles de complejidad. *Rev Chilena de Cirugía.* 2012;64:586-98. Disponible en: [http://www.cirujanosdechile.cl/revista\\_anteriores/PDF%20Cirujanos%202012\\_06/16-Velasco.pdf](http://www.cirujanosdechile.cl/revista_anteriores/PDF%20Cirujanos%202012_06/16-Velasco.pdf)
21. Bratton TA1, Jackson DC, Nkungula-Howlett T, Williams CW, Bennett CR. Management of complex multi-space odontogenic infections. *J Tenn Dent Assoc.* 2002;82:39-47.
22. Pizzigallo A, Mazzoni S, Cipriani R, Marchetti C. Surgical approach to the masticator space: Wide excision for an hemangiopericytoma. *Ital J Maxillofac Surg.* 2008;19:99-106.
23. Ellis E, Miles BA. Fractures of the mandible: A technical perspective. *Plast Reconstr Surg.* 2007;120 7 Suppl 2:76S-89S.
24. Trivedi NP, Kekatpure V, Kuriakose MA. Radical (compartment) resection for advanced buccal cancer involving masticator space (T4b): Our experience in thirty patients. *Clinical Otolaryngology.* 2012;37:470-83.
25. Harnsberger HR. Introduction to the suprahyoid neck. En: Harnsberger HR, editor. *Handbook of Head and Neck Imaging.* 2nd ed San Luis, Missouri: Mosby; 1995. p. 8-28.
26. Arya S, Rane P, d'Cruz A. Infratemporal fossa, masticator space and parapharyngeal space: Can the radiologist and surgeon speak the same language? *Otorhinolaryngol Clin An Int J.* 2012;4:25-35. Disponible en: [http://www.jaypeejournals.com/eJournals/ShowText.aspx?ID=4498&Type=FREE&TYP=TOP&IN=\\_eJournals/images/JPLGO.gif&IID=350&isPDF=YES](http://www.jaypeejournals.com/eJournals/ShowText.aspx?ID=4498&Type=FREE&TYP=TOP&IN=_eJournals/images/JPLGO.gif&IID=350&isPDF=YES)
27. Fisch U, Fagan P, Valvanis A. The infratemporal fossa approach for the lateral skull base. *Otolaryngol Clin North Am.* 1984;17:513-52.
28. Hernández-Palestina M, Cárdenas-Maldonado NC. Abordajes laterofaciales, presentación de dos casos y revisión de la literatura. *An ORL Mex.* 2004;49:25-9. Disponible en: <http://www.medigraphic.com/pdfs/anaotomex/aom-2004/aom043c.pdf>
29. Theodosopoulos PV, Guthikonda B, Brescia A, Keller JT, Zimmer LA. Endoscopic approach to the infratemporal fossa: Anatomic study. *Neurosurgery.* 2010;66:196-202, discussion 202-3.
30. Taylor RJ, Patel MR, Wheless SA, et al. Endoscopic endonasal approaches to infratemporal fossa tumors: A classification system and case series. *Laryngoscope.* 2014;124:2443-50.