



CIRUGIA Y CIRUJANOS
Órgano de difusión científica de la Academia Mexicana de Cirugía
Fundada en 1933

www.amc.org.mx www.elsevier.es/circir



CASO CLÍNICO

Percretismo placentario con invasión de vejiga y recto

Froilán Tórrez-Morales^{a,*} y Jesús Carlos Briones-Garduño^b

^a *Medicina Crítica en Obstetricia, Hospital General de México Dr. Eduardo Liceaga, México, D.F., México*

^b *Unidad de Terapia Intensiva de Ginecología y Obstetricia, Hospital General de México Dr. Eduardo Liceaga, México, D.F., México*

Recibido el 30 de abril de 2015; aceptado el 27 de agosto de 2015

PALABRAS CLAVE

Percretismo
placentario;
Embolización;
Quimioterapia

Resumen

Antecedentes: El percretismo placentario puede llevar a hemorragia obstétrica masiva, descompensación del estado hemodinámico y finalmente a la muerte. Con relación al tratamiento, la histerectomía obstétrica total de inicio se encuentra universalmente aceptada; sin embargo, el surgimiento de nuevas técnicas de abordaje, como la angioembolización de arterias uterinas y el uso de agentes quimioterapéuticos como el metotrexato, con el objetivo de disminuir las complicaciones asociadas, son alternativas también descritas en la literatura.

Caso clínico: Paciente femenina de 28 años de edad, multigesta, gesta 4, partos 2, cesárea una, que cursó con embarazo de 28.4 semanas por ultrasonografía del segundo trimestre, es diagnosticada de percretismo placentario con invasión vesical y rectal, mediante resonancia magnética. Ingresa bajo protocolo de manejo multidisciplinario y secuencial, cuyos componentes fueron cesárea con placenta *in situ*, embolización selectiva de arterias uterinas inmediatamente posterior a cesárea, quimioterapia semanal con metotrexato por 4 dosis y, finalmente, histerectomía obstétrica, previa ligadura bilateral de arterias hipogástricas. El resultado fue favorable, ya que la paciente egresó en buenas condiciones generales, sin presentar hemorragia ni otras complicaciones durante el tratamiento.

Conclusiones: El manejo protocolizado y secuencial, que incluye embolización selectiva de las arterias uterinas inmediatamente posterior a la cesárea con placenta *in situ*, quimioterapia con metotrexato de forma semanal y, finalmente, histerectomía obstétrica precedida de ligadura bilateral de las arterias hipogástricas es una alternativa terapéutica a considerar en casos de percretismo placentario.

© 2015 Academia Mexicana de Cirugía A.C. Publicado por Masson Doyma México S.A. Este es un artículo Open Access bajo la licencia CC BY-NC-ND (<http://creativecommons.org/licenses/by-nc-nd/4.0/>).

* Autor para correspondencia. Calle Coyoacán 1435, Edif. H 433. Colonia Del Valle, Delegación Benito Juárez. México, D.F. C.P.: 03100. Teléfono: +52 55 3516 0428.

Correo electrónico: lanciomed@hotmail.com (J.C. Briones-Garduño).

<http://dx.doi.org/10.1016/j.circir.2015.08.011>

0009-7411/© 2015 Academia Mexicana de Cirugía A.C. Publicado por Masson Doyma México S.A. Este es un artículo Open Access bajo la licencia CC BY-NC-ND (<http://creativecommons.org/licenses/by-nc-nd/4.0/>).

Cómo citar este artículo: Tórrez-Morales F, Briones-Garduño JC. Percretismo placentario con invasión de vejiga y recto. Cirugía y Cirujanos. 2016. <http://dx.doi.org/10.1016/j.circir.2015.08.011>

KEYWORDS

Placenta accreta;
Embolisation;
Chemotherapy

Placenta percreta with bladder and rectum invasion

Abstract

Background: Placenta percreta may lead to massive obstetric haemorrhage, haemodynamic decompensation, and ultimately death. Total obstetric hysterectomy is universally accepted as treatment; however, the emergence of new techniques such as the uterine artery angioembolisation approach, and the use of chemotherapy agents such as methotrexate, are alternatives also described in the literature.

Clinical case: A 28 year-old patient, in her fourth gestation, with a previous history of 2 vaginal and 1 caesarean birth 4, in her 28.4 week of pregnancy, by second trimester ultrasound, was diagnosed with placenta percreta with bladder and rectal invasion using magnetic resonance imaging. Multidisciplinary and sequential treatment included: Caesarean with placenta *in situ*, uterine artery embolisation immediately after caesarean, chemotherapy with methotrexate weekly for 4 doses, and finally obstetric hysterectomy after bilateral hypogastric artery ligation. The outcome was favourable and the patient was discharged in good general condition.

Conclusions: The protocolled and sequential management including selective embolization immediately after caesarean section with placenta *in situ*, weekly chemotherapy with methotrexate and obstetric hysterectomy, preceded by bilateral ligation of the hypogastric arteries, is a therapeutic alternative to be considered in cases of placenta percreta.

© 2015 Academia Mexicana de Cirugía A.C. Published by Masson Doyma México S.A. This is an open access article under the CC BY-NC-ND license (<http://creativecommons.org/licenses/by-nc-nd/4.0/>).

Antecedentes

El acretismo placentario se define como la inserción anormal de las vellosidades coriales en el miometrio, en ausencia de decidua basal y de la banda fibrinoide de Nitabuch¹ que, de acuerdo con el grado de penetración, se clasifica en placenta accreta (78% de los casos), que llega al miometrio pero no lo invade; placenta increta (17% de los casos), que invade el miometrio, y finalmente placenta percreta (5% de los casos), en la cual existe penetración de los elementos coriales hasta sobrepasar la capa serosa del útero, que puede alcanzar los órganos vecinos².

El acretismo placentario puede llevar a la hemorragia obstétrica masiva, con descompensación del estado hemodinámico y, finalmente, a la muerte, por lo que se constituye en un problema de salud pública. Hace poco, la Organización Mundial de la Salud calificó al acretismo placentario como una nueva pandemia, directamente relacionada con pacientes con el antecedente de 2 o más cesáreas previas. En México la tasa de cesárea se incrementó progresivamente, alcanzando niveles superiores al 36% en el 2012, consecuentemente también se han incrementado los casos de acretismo placentario³.

El American College of Obstetricians and Gynecologist indica que, si existen datos sugerentes de acretismo placentario, se deben tomar ciertas medidas para optimizar el nacimiento y el tratamiento, para así disminuir el riesgo de morbilidad materna. Estas medidas incluyen:

1. Advertir a la paciente de los riesgos de histerectomía y de transfusión sanguínea.
2. Se debe tener una reserva de hemoconcentrados disponibles.

3. Disponer de un lugar adecuado para la resolución del embarazo, no solo en instalaciones sino también en personal.
4. Evaluación previa por Anestesiología.
5. Si es necesario, se puede realizar embolización de las arterias pélvicas como alternativa a la histerectomía o para disminuir la pérdida sanguínea en la histerectomía⁴.

El objetivo de este caso clínico es presentar la evolución clínicoquirúrgica de una paciente con diagnóstico de percreta con invasión vesical y rectosigmoidea, tratada en la Unidad de Cuidados Intensivos de Ginecología y Obstetricia del Hospital General de México.

Caso clínico

Paciente femenina de 28 años de edad, multigesta que ingresó a la Unidad de Cuidados Intensivos de Ginecología y Obstetricia del Hospital General de México, referida del Hospital Materno Infantil del Estado de México (Toluca), con los antecedentes de: gesta 4, 2 partos eutócicos (hace 7 y 5 años), una cesárea (hace 9 años por circular de cordón) y los diagnósticos de embarazo de 28.4 semanas por ultrasonografía del segundo trimestre, hemorragia de la segunda mitad del embarazo, síndrome anémico en tratamiento, placenta previa oclusiva total, percretismo hacia vejiga urinaria y recto sigmoides. Se integro el protocolo de estudio de placenta previa que incluyó: cistoscopia ultrasonido doppler y resonancia magnética nuclear, evidenciándose compromiso vesical y rectosigmoideo (*fig. 1*); al mismo tiempo, se inició con inductores de maduración pulmonar fetal. La ultrasonografía doppler, además, reportó placenta corporal anterior y previa total, presentación pélvica, acretismo y percretismo hacia vejiga y recto sigmoides.

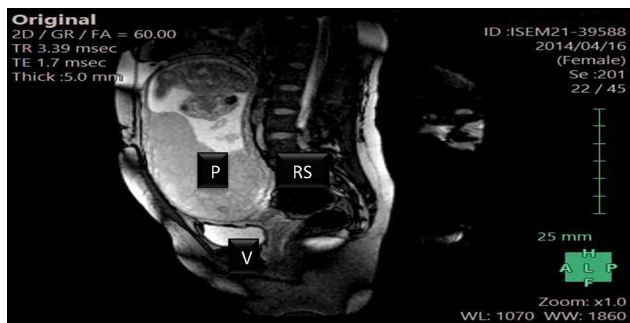


Figura 1 Resonancia magnética nuclear.
P: placenta; RS: recto sigmoideo; V: vejiga.

La cistouretroscopia reportó vaso centinela premeatal, lateral derecho con involucro de serosa 2-3 cm pulsátil; pared posterolateral izquierda con vaso centinela de grueso calibre de pared lateral izquierda sin involucro de domo vesical, con placenta percreta a vejiga.

Se programó la interrupción de la gestación por cesárea, bajo anestesia conductiva peridural; durante el procedimiento quirúrgico se evidenció infiltración placentaria en cabeza de medusa que comprometía la cúpula vesical, el ligamento ancho en su espesor derecho y el fondo de saco posterior. Se procedió a la histerotomía clásica en región fúndica, obteniéndose un producto único vivo de sexo masculino, con un peso de 1 kg, talla de 34 cm, Apgar 5/6, Capurro 31.5 semanas. Se liga el cordón umbilical con seda 1/0 y se reintroduce en cavidad uterina. Se procede a histerorrafia en un solo plano, con *catgut* cromado 1/0. Inmediatamente la paciente se trasladó al Servicio de Radiointervencionismo para la embolización selectiva de las arterias uterinas, con gelfoam, consiguiéndose embolizar el 100% de ellas (figs. 2 y 3).

A partir del tercer día del puerperio quirúrgico se le administran 80 mg IV de metotrexato en forma semanal, en 4 dosis consecutivas. Además se monitorizaron los niveles de la fracción beta de gonadotropina coriónica humana, con un valor inicial de 598.960 mUI/ml (tabla 1).

Se observó un leve incremento de los niveles de bilirrubinas al finalizar la última dosis de metotrexato encontrándose las bilirrubinas totales en 1.32 mg/dl, la bilirrubina indirecta de 0.92 mg/dl y la bilirrubina directa de 0.40 mg/dl.

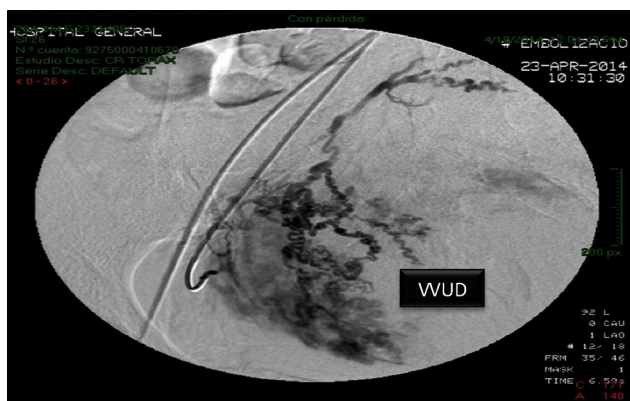


Figura 2 Embolización selectiva de arteria uterina derecha.
WVD: vascularización vesicouterina derecha.

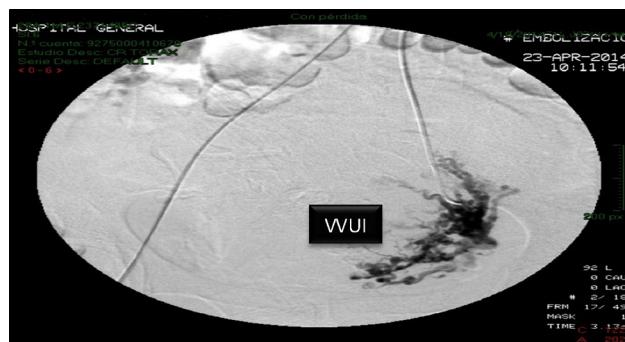


Figura 3 Embolización de arteria uterina izquierda.
WUI: vascularización vesicouterina izquierda.

Tabla 1 Niveles de fracción beta de gonadotropina coriónica humana

Semanas	Valores en mUI/ml
Primera semana	748.070
Segunda semana	603.550
Tercera semana	382.780
Cuarta semana	245.000

Después de 32 días de hospitalización la paciente se encontraba hemodinámicamente estable, y los niveles cuantitativos de la fracción beta de gonadotropina coriónica humana fueron inferiores a 250 mUI/ml y el ultrasonido doppler mostró disminución significativa de la circulación vesicouterina (fig. 4), por lo que se decidió programarla para en un segundo tiempo quirúrgico, para realizar la histerectomía obstétrica total.

Con el objeto de disminuir el riesgo de sangrado quirúrgico, se procede a realizar previamente ligadura de arterias hipogástricas según técnica GALA, continuándose posteriormente con la técnica quirúrgica clásica, correspondiente a histerectomía obstétrica. Los hallazgos quirúrgicos mostraron una disminución del 90% de la infiltración placentaria en cabeza de medusa hacia cúpula vesical, el ligamento ancho y el fondo de saco posterior. El sangrado total estimado fue

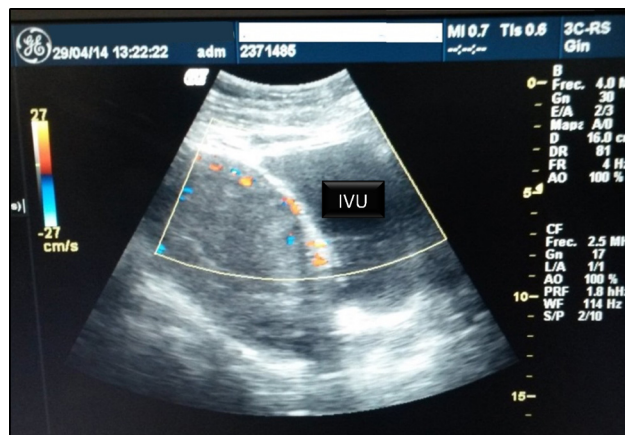


Figura 4 Ultrasonografía doppler.
IVU: interfase vesicouterina.

de 1,800 ml, por lo que se le transfundieron 2 concentrados globulares.

La paciente permaneció 24 h más bajo monitoreo multiparamétrico en la Unidad de Cuidados Intensivos Obstétricos y posteriormente se trasladó al Servicio de Perinatología, para ser egresada sin complicaciones.

Discusión

El fenómeno de invasión vesical y de estructuras adyacentes casi siempre ocurre en pacientes con placenta previa oclusiva total y con antecedente de una o más cesáreas previas⁵. Gracias al advenimiento de nuevos métodos diagnósticos como la ultrasonografía doppler, la resonancia magnética y la cistoscopia, el diagnóstico de placenta acreta, increta o percreta puede ser realizado de forma oportuna previamente a la finalización de la gestación⁶. La histerectomía obstétrica total se encuentra universalmente aceptada⁷; sin embargo, el surgimiento de nuevas técnicas de abordaje del cuadro clínico, como la angioembolización de arterias uterinas y el uso de agentes quimioterapéuticos como el metotrexato, constituyen alternativas para un manejo más seguro del acretismo placentario.

La angioembolización de las arterias uterinas se realiza con el objeto de disminuir el riesgo de sangrado quirúrgico⁸, asociado muchas veces a la ligadura de arterias hipogástricas.

El metotrexato es un medicamento quimioterapéutico, catalogado como antagonista de los folatos. Su empleo en el acretismo se fundamenta contra el trofoblasto proliferativo, aunque se argumenta que, después del nacimiento, pierde su utilidad ya que la placenta cesa su actividad biológica. Sin embargo, los trabajos de investigación publicados por algunos autores como Arulkumaran et al. en 1986⁹, posteriormente Mussalli et al. en 2000¹⁰, ponen en duda tales afirmaciones.

Conclusión

El manejo protocolizado y secuencial, que incluye embolización selectiva de las arterias uterinas inmediatamente

posterior a la cesárea con placenta *in situ*, la quimioterapia con metotrexato y, finalmente, la histerectomía obstétrica precedida de la ligadura bilateral de las arterias hipogástricas es una alternativa terapéutica a considerar en el percretismo placentario.

Conflicto de intereses

Los autores declaran no tener ningún conflicto de intereses.

Bibliografía

1. Vera ME, Lattus OJ, Bermúdez LH, Espinoza UL, Ibáñez BC, Herrera VA, et al. Placenta percreta con invasión vesical: Reporte de 2 casos. *Rev Chil Obstet Ginecol.* 2005;70(6):404–10.
2. Ortiz-Villalobos RC, Luna-Covarrubias EE, Serrano-Enríquez RF, Laureano-Eugenio J, Mejía-Mendoza ML, Rodríguez-Rodríguez JG. Placenta percreta con invasión a la vejiga, el uréter y la pared abdominal. *Ginecol Obstet Mex.* 2013;81(8):487–93.
3. Noguera Sánchez MF, Karchmer Krivitzky S, Rabadán Martínez CE, Sánchez PA. Acretismo placentario, un problema en aumento. El diagnóstico oportuno como éxito del tratamiento. *Ginecol Obstet Mex.* 2013;81(2):99–104.
4. Breen JL, Neubecker RL. Placenta accreta. ACOG Committee. Opinion No 266. Washington, DC: American College of Obstetricians and Gynecologists. *Obstet Gynecol.* 2002;99:169–70.
5. O'Brien JM, Barton JR, Donaldson ES. The management of placenta percreta: Conservative and operative strategies. *Am J Obstet Gynecol.* 1996;175(6):1632–8.
6. Bakri YN, Rifai A, Legarth J. Placenta previa-percreta. Magnetic resonance imaging findings and methotrexate therapy after hysterectomy. *Am J Obstet Gynecol.* 1993;169(1):213–4.
7. Dueñas GO, Rico OH, Rodríguez BM. Actualidad en el diagnóstico y manejo del acretismo placentario. *Rev Chil Obstet Ginecol.* 2007;72(4):266–71.
8. Otaño L, García-Mónaco R. Embolización pelviana en Obstetricia. *Bol Med Fetal.* 2007;3(1):1–2.
9. Arulkumaran S, Ingemarsson I, Ratnman S. Medical treatment of placenta accreta with methotrexate. *Acta Obstet Gynecol Scand.* 1986;65(3):285–6.
10. Mussalli GM, Shah J, Berck DJ, Elimian A, Tejani N, Manning F. Placenta accreta and methotrexate therapy: 3 cases reports. *J Perinatol.* 2000;20(5):331–4.