



Pan African Urological Surgeons' Association

African Journal of Urology

www.ees.elsevier.com/afju
www.sciencedirect.com



Kyste hydatique du rein chez l'enfant: à propos de 8 cas



A. Ksia*, B. Hagui, S. Belhassen, L. Sahnoun, K. Maazoun, S. Mosbahi, S. Hidouri, S. Ben Youssef, M. Ben Brahim, J. Chahed, I. Krichéne, M. Mekki, M. Belguith, A. Nouri

Service de chirurgie pédiatrique hopital Fattouma Bourguiba Monastir, 5000 monastir Tunisie

Reçu le 28 février 2013; reçu sous la forme révisée le 30 juillet 2014; accepté le 1^{er} octobre 2014

MOTS CLÉS

kyste hydatique;
rein;
enfant

Résumé

Objectif: Le but de l'étude est d'analyser les caractéristiques épidémiologiques, cliniques, para cliniques, les modalités évolutives et les procédures thérapeutiques de la prise en charge du kyste hydatique du rein chez l'enfant.

Patients et méthodes: Il s'agit d'une étude rétrospective de 8 cas d'enfants opérés pour kyste hydatique du rein au service de chirurgie pédiatrique de Monastir de 1995 à 2011.

Résultats: L'âge des patients variait de 3 à 14 ans avec un âge moyen de 8 ans et 1/2. Il s'agit de 3 garçons et 5 filles soit un sex ratio de 0,6.

La symptomatologie clinique révélatrice était dominée par la douleur abdominale (4 cas/8), le diagnostic positif s'est basé sur l'imagerie et la sérologie hydatique.

La chirurgie était à ciel ouvert dans 4 cas et vidéo-assistée dans 4 cas dont 3 laparoscopies et une rétro-péritonéoscopie.

L'évolution clinique a été favorable et aucun patient ne présente de gêne fonctionnelle.

Conclusion: Le traitement du kyste hydatique du rein chez l'enfant est essentiellement chirurgical et en règle conservateur. Il peut être mené par chirurgie à ciel ouvert ou par chirurgie vidéo-assistée qui a l'avantage d'être mini-invasive. Le pronostic est fréquemment favorable.

© 2014 Pan African Urological Surgeons' Association. Production and hosting by Elsevier B.V.
Open access under [CC BY-NC-ND license](https://creativecommons.org/licenses/by-nc-nd/4.0/).

* Auteur correspondant. téléphone: 0021697523763; Fax: 0021673460678.

Adresse e-mail : amineks@yahoo.fr (A. Ksia).

Peer review under responsibility of Pan African Urological Surgeons' Association.

KEYWORDS

Hydatid cyst;
Kidney;
Child

Hydatid cyst of the kidney in the child: Report of 8 cases**Abstract**

Objective: The aim of the study is to analyze the epidemiological, clinical, investigational features, the evolution, and the therapeutic procedures for the renal hydatid cyst in children.

Patients and methods: This is a retrospective study of 8 Children operated between 1995 and 2011, for renal hydatid cysts.

Results: The age of the patients was between 3 and 14 years (mean 8.5 years). There were 3 boys and 5 girls with a sex ratio of 0,6. Abdominal pain was the presenting symptom in 4 cases. The diagnosis was confirmed on the basis of radiologic data and hydatid serology. Open surgery was performed in 4 cases, laparoscopy in 3 cases and retroperitoneoscopy in one. Follow-up was uneventful for all cases.

Conclusion: The treatment of the renal hydatid cyst in children is essentially surgical and always conservative. It may be done through open surgery or video-assisted surgery which has the advantage of being minimally invasive.

© 2014 Pan African Urological Surgeons' Association. Production and hosting by Elsevier B.V.

Open access under [CC BY-NC-ND license](#).

Introduction

L'hydatidose pose un sérieux problème de santé publique dans les pays où elle sévit sous forme endémique. La localisation rénale occupe la 3^{ème} place après la localisation pulmonaire et hépatique chez l'enfant. Elle est rare et représente moins de 5% des formes viscérales. Cependant, elle menace le pronostic fonctionnel du rein et même le pronostic vital car elle expose au risque de rupture et de surinfection du kyste. Ceci met l'accent sur la nécessité d'un diagnostic précoce et d'une prise en charge adéquate [1].

Patients et méthodes

Ce travail se base sur une étude rétrospective de 8 observations de kyste hydatique de rein (KHR) chez des enfants traités au service de chirurgie pédiatrique du CHU de Monastir, au cours d'une période allant de 1995 à 2011.

Au cours de la même période d'étude, 575 cas de kyste hydatique de diverses localisations ont été traités.

L'objectif de cette étude est l'analyse des caractéristiques épidémiologiques, cliniques et para cliniques, des modalités évolutives, des procédures thérapeutiques, ainsi que des résultats de la prise en charge de cette affection.

Résultats

L'âge des patients variait de 3 à 14 ans avec un âge moyen de 8 ans ½. Le sex ratio était de 3 garçons/ 5 filles (0,6). L'origine rurale était commune à toutes nos observations et le contage hydatique a été observé dans 63% des cas.

La localisation rénale était estimée à 1,39% de l'ensemble des kystes hydatiques. Elle a été isolée dans 3cas/8 (37%). Pour les 5 autres observations, le KHR était associé à :

- Une hydatidose hépatique dans 3 cas.
- Une hydatidose hépatique et splénique dans 1 cas.
- Une hydatidose hépatique et pulmonaire dans 1 cas.

Chez 2 patients, l'hydatidose a été considérée disséminée car le nombre de kyste hydatique dépassait 10.

La symptomatologie clinique révélatrice était dominée par la douleur abdominale (4 cas/8), la découverte d'une masse abdominale (4 cas/8) et les signes urinaires (2 cas/8) à type de colique néphrétique ou d'hématurie. L'hydraturie, signe caractéristique témoin de l'ouverture du kyste dans les voies excrétrices, n'a pas été rapportée. La découverte de KHR a été fortuite dans 1 cas/8 lors du suivi d'une hydatidose hépatique.

La fièvre a été observée dans 5 cas/8 et s'expliquerait dans 2 cas par une ouverture du KHR dans les voies urinaires et dans 3cas par une complication des kystes hydatiques extra rénaux associés.

L'examen clinique a révélé une masse lombaire dans 4 cas/8.

L'échographie rénale pratiquée à 8 patients a montré, en se basant sur la classification de Gharbi, que le KHR était type I (25%), type II (12%), type III (38%), type IV (25%), type V (0%). Le KHR était unique et unilatéral dans 8 cas /8 et il siégeait le plus souvent à gauche (5 cas/8).

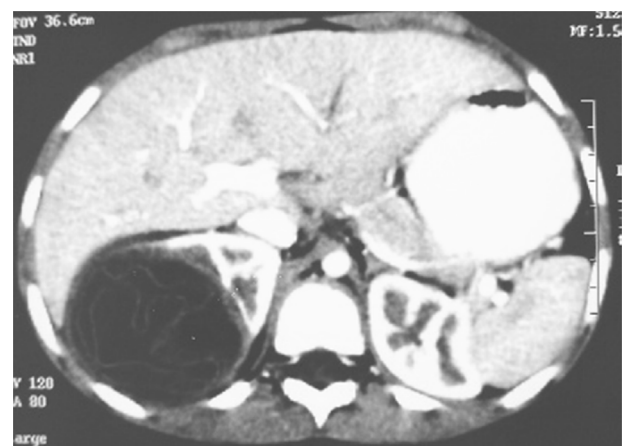

Figure 1 TDM abdominale en coupe axiale avec injection de PDC : masse kystique à paroi propre du pôle supérieur du rein droit avec enroulement de membrane en rapport avec un kyste hydatique type II.

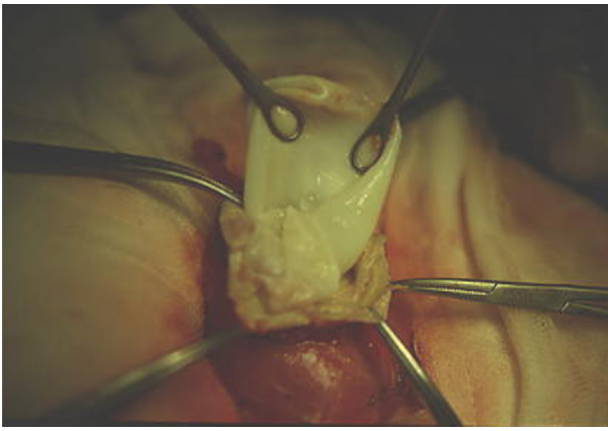


Figure 2 Extraction de la membrane prolifère après protection par des champs imbibés de sérum salé hypertonique. (intervention faite à ciel ouvert).

L'uroscanner a été pratiqué dans 6 cas essentiellement pour confirmer le diagnostic et rechercher des complications (figure 1). Il a objectivé une rupture du KHR dans les voies urinaires dans 2 cas.

La taille des kystes a varié de 30 à 85 mm.

La sérologie hydatique, combinant 2 techniques, était positive pour tous les cas.

Le traitement médical a été prescrit en préopératoire à 2 patients présentant une hydatidose disséminée. La durée de ce traitement préopératoire a été de 4 ans et d'un mois sans aucune modification de la taille du KHR chez les 2 patients.

Le traitement a été chirurgical et conservateur dans la totalité des cas. La chirurgie était à ciel ouvert dans 4 cas (figure 2) et vidéo-assistée dans 4 cas dont 3 laparoscopies et une rétropéritonéoscopie (figure 3). Le scolicide utilisé était du sérum salé hypertonique à 10%.

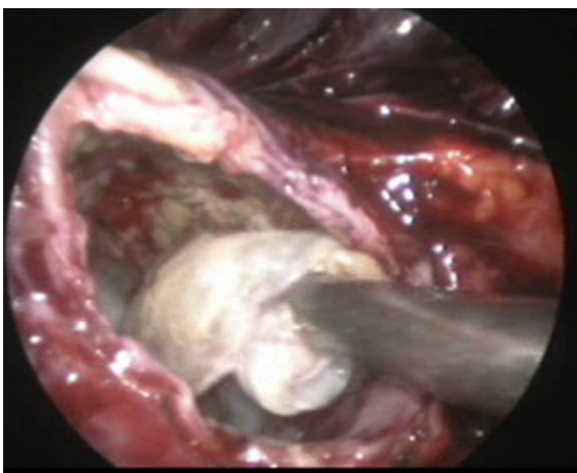


Figure 3 Extraction de la membrane prolifère par voie rétroperitoneoscopique.

L'exploration chirurgicale a montré que le KHR était polaire supérieur dans 4 cas, polaire inférieur dans 3 cas et médio-rénal dans 1 cas.

La ponction des kystes a ramené un liquide eau de roche dans 6 cas, trouble dans 1 cas et épais dans 1 cas. La membrane hydatique était saine dans 6 cas et altérée dans deux cas. Une large fistule évidente entre le kyste et les calices a été notée dans un seul cas et a nécessité une réparation par des sutures. Les suites post opératoires étaient simples dans tous les cas. Six patients continuent à être régulièrement suivis et ont eu des explorations récentes lors de la réalisation de ce travail. Cependant 2 patients n'ont été contrôlés en post opératoire que lors de la première année post opératoire et n'ont pas eu d'explorations récentes.

Le recul varie de 1 à 12 ½ ans.

L'évolution clinique a été favorable et aucun patient ne présente de gêne fonctionnelle. L'évolution échographique a montré une restitution ad-integrum dans 5 cas, une apparition de calcifications dans 2 cas et une persistance d'une cavité résiduelle dans 1 cas notée après une année de l'intervention. La sérologie hydatique s'est négativée dans 3 cas/8 après 1 à 2 ans post-opératoire.

Discussion

Le kyste hydatique est répandue de façon endémique en Afrique et dans le pourtour du bassin méditerranéen constituant un véritable problème de santé publique.

La localisation pulmonaire est la plus fréquente chez l'enfant. La deuxième localisation est hépatique et ces 2 localisations totalisent 90% des hydatidoses. Le KHR arrive en troisième position (2 à 5% de l'ensemble des localisations viscérales) et représente la localisation la plus fréquente du tractus urogénital [2].

Dans notre série le taux de KHR a été estimé à 1,39%.

Le KHR est une affection de l'adulte jeune. L'âge moyen rapporté dans les séries pédiatriques varie entre 5 et 9 ans [3] et il a été de 8 ans ½ dans notre série. Une prédominance masculine est rapportée dans la littérature [4]; cette notion n'est pas retrouvée dans notre étude puisque le sex ratio était de 0,6. La notion de contagé hydatique est un argument en faveur du diagnostic de présomption. Elle est rapportée dans plus de 80% dans la littérature et dans 63% de cas dans notre série.

Il est généralement primitif, presque toujours unique, de localisation corticale et préférentiellement polaire. Ces notions sont retrouvées dans notre série.

Dans 40% des cas, le KHR est associé à d'autres localisations, essentiellement hépatiques et pulmonaires. Cette association est estimée à 63% dans notre série. Le KHR peut survenir dans un contexte de dissémination hydatique chez l'enfant, ceci a été rapporté dans 2 cas de notre série. De croissance lente, le KHR peut rester asymptomatique pendant des années expliquant parfois la découverte de masses volumineuses avant les manifestations cliniques qui dépendent essentiellement de la rupture ou non du kyste [5]. L'expression clinique manque de spécificité dans la totalité des séries pédiatriques étudiées. L'hydaturie, seul signe pathognomonique [6], rapportée

parfois chez l'adulte, n'a pas été retrouvée dans notre série. Le diagnostic est révélé le plus souvent par un syndrome de masse abdominale ou un syndrome douloureux abdominal, parfois associé à des signes urinaires à type de lombalgies (60 à 80% des cas) ou d'hématurie (10 à 30%) des cas. Dans notre série, la symptomatologie était dominée par la douleur abdominale (1 cas/2), la découverte d'une masse abdominale (1 cas/2) et les signes urinaires (1 cas/4). La découverte du KHR peut être fortuite lors du bilan d'extension d'une hydatidose connue ; ceci a été rapporté dans un seul cas de notre série.

Actuellement, le diagnostic de l'hydatidose a largement profité de l'apport de l'imagerie. Son diagnostic doit être suspecté devant une masse kystique chez un patient originaire d'une zone endémique. L'échographie constitue l'examen clé de première intention, orientant le diagnostic de KHR dans 80% des cas: contenu liquidien du kyste, présence de calcifications périkystiques et parfois l'existence d'un décollement membranaire ou de vésicules filles [7].

L'échographie permet souvent de préciser le siège et l'état évolutif du kyste. La classification de Gharbi en 5 stades des kystes hydatiques hépatiques [8] s'applique aux kystes hydatiques rénaux.

Les aspects du type II et III sont très suggestifs du kyste hydatique. Le type I, le plus rencontré dans la majorité des séries pédiatriques publiées [9], a été trouvé dans 25% des cas de notre série.

Il peut être différencié d'un kyste séreux devant la présence d'une membrane propre épaisse. L'aspect pseudo-tumoral (type IV) soulève essentiellement le problème d'un cancer ou d'un abcès du rein. La notion de contage hydatique et l'absence de flux vasculaire en intra et péri-lésionnel à l'échodoppler sont en faveur de l'hydatidose. Le type V est suggestif d'un KH calcifié souvent stérile. L'uroscanner, pratiqué dans moins de 35% des cas selon les séries, apporte beaucoup de renseignements supplémentaires. Il s'avère nécessaire chaque fois que le diagnostic est incertain, surtout pour les kystes de type IV et I. Il permet de dresser un bilan topographique précis, de rechercher d'éventuelles localisations extrarénales et d'objectiver une éventuelle communication avec les voies excrétrices [10]. Dans notre série l'uroscanner a permis de visualiser une rupture du KHR dans 2 cas/6. L'imagerie par résonance magnétique n'est pas de pratique courante dans la maladie hydatique [11]. Elle trouverait sa justification quand l'imagerie en coupe ne permet pas d'établir un diagnostic certain. Le liquide vésiculaire est en hyposignal en T1 et en hypersignal en T2. Biologiquement, il existe une hyperéosinophilie dans 20 à 50% des cas [12]. La sérologie hydatique est utile, cependant sa positivité n'est rapportée que dans 60% des cas de KHR [13]. Dans notre série, en combinant 2 techniques, la sérologie était positive dans tous les cas.

Pour la grande majorité des auteurs, le traitement du KHR est chirurgical et conservateur dans plus de 80% des cas chez l'enfant.

Il doit préserver au mieux le tissu rénal fonctionnel. La chirurgie à ciel ouvert, notamment une lombotomie reste l'abord classiquement pratiqué. Elle permet de minimiser le risque d'essaimage.

De nouvelles techniques thérapeutiques moins invasives se basant sur la chirurgie vidéo-assistée et la chirurgie percutanée, ont fait leur apparition ces dernières années. La chirurgie vidéo-assistée, pratiquée dans 4 cas/8 des cas de notre série, a comporté 3 cas de laparoscopie et un cas de rétro-péritonéoscopie pour KHR isolé. Cette

chirurgie vidéo-assistée a l'avantage d'être moins délabrante, ne nécessite qu'un court séjour post opératoire et ne semble pas exposer à plus de complications d'essaimage que la chirurgie ouverte car elle comporte exactement les mêmes précautions d'usage [14].

Le traitement percutané (PAIR), reste un nouveau procédé controversé et son utilisation chez l'enfant pour les kystes de type I et II doit être validée par des études randomisées. Son risque d'essaimage ou de choc anaphylactique reste imprévisible.

La place du traitement médical est controversée. Les données sont plus en faveur d'un traitement médical associé au traitement chirurgical qu'un traitement médical curatif. Ses principales indications sont : l'hydatidose disséminée ou multiple et les KHR résiduels après chirurgie. Dans notre série, ce traitement à base d'Albendazole a été prescrit à 2 patients pour une hydatidose disséminée associée à une hydatidose rénale.

L'évolution post opératoire tardive est fréquemment favorable dans la littérature en dehors d'une récurrence estimée à moins de 5% des cas [15].

Tous non malades ont été suivis en consultation avec un recul qui varie d'un an à 12 ans et 1/2. La surveillance s'est basée sur des critères cliniques, échographiques et sérologiques. L'examen clinique était normal sans aucune gêne fonctionnelle pour tous les patients. Une échographie abdominale et une sérologie hydatique ont été demandées tous les six mois chez les patients régulièrement suivis. Le contrôle échographique a montré une restitution ad-integrum de la loge rénale dans 5 cas, l'apparition de calcifications dans 2 cas et la persistance d'une cavité résiduelle cicatricielle dans 1 cas après une année après le traitement chirurgical. La sérologie s'est négativée dans 3 cas/8.

La persistance de la positivité serait expliquée par la persistance de petits kystes résiduels d'une hydatidose disséminée dans 2 cas/8 et ne trouve pas d'explication pour 1 cas qui garde une sérologie positive bien qu'il a été exploré récemment par une radiographie de thorax et une échographie abdominale qui se sont avérées normales. Les 2 malades restant gardant une sérologie positive n'ont pas eu d'explorations récentes par une radiographie de thorax ou une échographie abdominale. Pour les 6 patients correctement suivis et explorés récemment, les résultats étaient satisfaisants et aucun cas de récurrence n'a été signalé dans notre série.

Le pronostic reste très bon en l'absence d'autres localisations selon plusieurs études et la prophylaxie demeure le meilleur traitement dans les zones d'endémie.

Conclusion

Le KHR chez l'enfant constitue une pathologie très rare. Le contexte épidémiologique, les données biologiques et l'aspect échographique ou scannographique permettent un diagnostic préopératoire de présomption dans les zones d'endémie. La complication majeure est la rupture du kyste dans les voies urinaires qui peut se manifester par une hydaturie qui expose au risque d'infection et de destruction rénale. Ceci met l'accent sur la nécessité d'un diagnostic précoce.

Le traitement est essentiellement chirurgical et en règle conservateur. Il peut être mené par chirurgie à ciel ouvert ou par chirurgie

vidéo-assistée qui a l'avantage d'être mini-invasive. Le pronostic est fréquemment favorable mais ceci ne doit pas faire oublier que le vrai traitement de l'hydatidose reste prophylactique.

Conflit d'intérêt

Aucun

Remerciement

Ce travail a été supporté par le ministère tunisien de recherche scientifique (laboratoire de recherche LR12SP13)

Références

- [1] Singh S, Yadav S, Ibrahim AL. Nephron-sparing surgery in case of giant renal hydatid cyst. *Urologia Internationalis* 2000;64: 169–72.
- [2] Margi M, Benjelloul T, Cherkaoui A. Le kyste hydatique du rein chez l'enfant: étude rétrospective de dix cas. *Progrès en urologie* 2009;20:144–7.
- [3] Amrani A, Zerhouni H, Benabdallah FF, Belkacem R, Outarahout O. Le kyste hydatique du rein chez l'enfant: à propos de 6 cas. *Annales d'urologie* 2003;37:8–12.
- [4] Oudni-MRad M, MRad S, Gorcii M. L'échinococcose hydatique de l'enfant en Tunisie: fertilité et localisation des kystes. *Bulletin de la Société de Pathologie Exotique* 2007;100:10–3.
- [5] Divarci E, Ulman I, avanoglu A. Retroperitoneoscopic laparoscopic treatment of renal hydatid cyst in a child. *Journal of Pediatric Surgery* 2010;45:262–4.
- [6] Benchekroun A, Lachkar A, Soumana A. Le kyste hydatique du rein: a propos de 45 cas. *Annales d' Urologie* 1999;33:19–24.
- [7] Kilinc M, Odev K, Gungor S. Sonographic diagnosis of the ruptured hydatid cyst of the kidney. *European Radiology* 1997;7:392–4.
- [8] Gharbi HA, Hassine W, Braumer MW, Dupuch K. Ultrasound examination of the hydatid liver. *Radiology* 1981;139(2):459–63.
- [9] Abi F, El Fares F, Khaiz D, Bouzidi A. Les localisations inhabituelles du kyste hydatique. A propos de 40 cas. *Journal de Chirurgie* 1989;126:307–12.
- [10] Ameer A, Lezrek M, Boumdin H. Le kyste hydatique du rein: traitement. à propos de 34 cas. *Progrès en Urologie* 2002;12:409–14.
- [11] Angulo JC, Sanchez-Chap Ado M, Diego A. Renal echinococcosis: clinical study of 34 cases. *Journal of Urology* 1997;157:787–94.
- [12] Zmerli S, Ayed M, Horchani A. Hydatid cyst of the kidney: diagnosis and treatment. *World Journal of Surgery* 2001;25:68–74.
- [13] Zmerli S, Ayed M, Arkam B. Kyste hydatique du rein. *Journal d'Urologie(Paris)* 1980;86(7):519–26.
- [14] Basiri A, Nadjafi-Semnani M, Nooralizadeh A. Laparoscopic partial nephrectomy for isolated renal hydatid disease. *Journal of Endourology* 2006;20:24–6.
- [15] Göüs C, Safak M, Baltaci S. Isolated renal hydatidosis: experience with 20 cases. *Journal of Urology* 2003;169:186–9.