



CASO CLÍNICO

Intususcepción gastroduodenal como presentación de un tumor del estroma gastrointestinal gástrico



Guillermo Castro^{a,*}, Domingo Montalvo^a, Cristian Moyano^a, Rodrigo Tapia^a y Renato Alarcon^b

^a Servicio de Cirugía, Hospital Juan Noé Crevani, Arica, Chile

^b Servicio de Radiología, Hospital Juan Noé Crevani, Arica, Chile

Recibido el 12 de septiembre de 2015; aceptado el 2 de noviembre de 2015

Disponible en Internet el 16 de abril de 2016

PALABRAS CLAVE

GIST;
Intususcepción
gastroduodenal

KEYWORDS

GIST;
Gastroduodenal
intususception

Resumen

Objetivo: Presentar un caso de GIST con presentación clínica poco usual.

Caso clínico: Presentamos una paciente de género femenino, de 70 años, con 5 días de dolor en hemiabdomen superior y vómitos; se le diagnóstica por TC de abdomen y pelvis con contraste una intususcepción gastroduodenal. Se ingresa a pabellón; confirmando diagnóstico, se realiza gastrectomía subtotal más Y de Roux. La biopsia diferida con inmunohistoquímica confirma un GIST gástrico con 2 mitosis cada 50 campos. Se decide manejo conservador y control anual con endoscopia digestiva alta. Buena evolución.

© 2016 Sociedad de Cirujanos de Chile. Publicado por Elsevier España, S.L.U. Este es un artículo Open Access bajo la CC BY-NC-ND licencia (<http://creativecommons.org/licencias/by-nc-nd/4.0/>).

Gastroduodenal intususception as a presentation of gastric gastrointestinal stromal tumor

Abstract

Aim: To present a case of GIST with unusual clinical presentation.

Case report: We present a 70-year old female patient with 5 days of upper abdominal pain and vomiting, being diagnosed with a gastroduodenal intususceptions by contrasted CT scan. She was admitted to the operating room, confirming the diagnosis and a subtotal gastrectomy with Roux-en-Y reconstruction was performed. A deferred biopsy with immunohistochemical confirmed GIST with 2 mitoses/50 high-powerfields. Conservative management was proposed and annual control with upper endoscopy decided. Satisfactory evolution.

© 2016 Sociedad de Cirujanos de Chile. Published by Elsevier España, S.L.U. This is an open access article under the CC BY-NC-ND license (<http://creativecommons.org/licenses/by-nc-nd/4.0/>).

* Autor para correspondencia.

Correo electrónico: memomed@gmail.com (G. Castro).

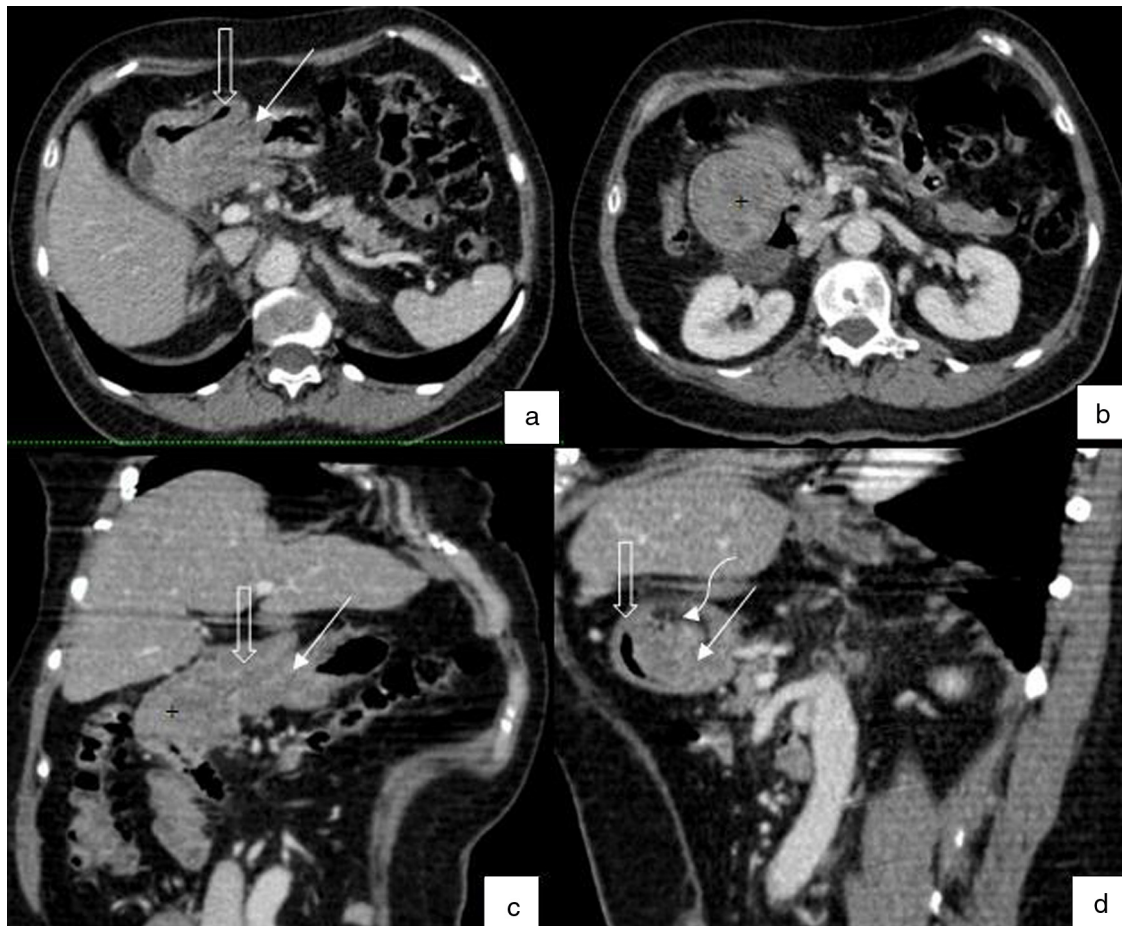

Figura 1 a, b) Cortes axiales de tomografía computada, en donde la pared gástrica (flecha sólida) se invagina dentro del duodeno (flecha vacía), con masa (+) como punto guía que es redondeada y presenta áreas centrales hipodensas que sugieren necrosis o áreas quísticas. c, d) Reformateos curvos de tomografía computada con masa gástrica dentro de luz duodenal (+) como punto guía para invaginación del estómago (flecha sólida) en el duodeno (flecha vacía), con anillo de tejido graso concéntrico (flecha curva) entre intususcepto e *intussusciens*.

Introducción

La intususcepción intestinal se define como la invaginación de una zona dentro de otra. Es una patología infrecuente en adultos, generalmente dada por neoplasias; representa el 1% de las causas de obstrucción intestinal en adultos, siendo más común en la edad pediátrica. Los tumores del estroma gastrointestinal (GIST) pueden ocurrir en cualquier sitio a lo largo del tracto gastrointestinal. El estómago es el sitio más común seguido del intestino delgado. La edad media de presentación es de 50-60 años, con un ligero predominio masculino¹.

Nuestro objetivo es dar a conocer un caso poco frecuente en la patología digestiva, mostrando su tratamiento y manejo junto con la revisión de la literatura.

Caso clínico

Se presenta el caso de una mujer de 70 años, con antecedentes de hipertensión arterial, que consulta por 5 días de dolor en hemiabdomen superior asociado a baja de peso de 6-8 kg en 6 semanas y a 2 días de vómitos posprandiales

La paciente es evaluada a las 24h por un cirujano; se palpa una masa sensible en hipocondrio derecho, se toma una tomografía computada (TC) de abdomen y pelvis con contraste (fig. 1), donde se informa una intususcepción gastroduodenal, estando intususceptado el antro, sin signos de sufrimiento de asa. No se realiza endoscopia digestiva alta por no contar con el recurso y se realiza una laparotomía exploradora de urgencia, donde se confirma el diagnóstico (fig. 2), estando el antro introducido en la 2.^a porción del duodeno; dentro se palpa una tumoración móvil, blanda, (fig. 3) que se logra movilizar hacia proximal, quedando el tumor en posición antral. Se realiza gastrectomía subtotal con reconstrucción en Y de Roux. La paciente es dada de alta en buenas condiciones, con buena tolerancia oral. La biopsia diferida muestra un tumor GIST de 5,5 cm con inmunohistoquímica compatible CD34 y CD117, 2 mitosis por 50 campos y bordes quirúrgicos libres de neoplasia. Se decide manejo conservador y control anual con endoscopia²⁻⁴.

Discusión

La intususcepción gastroduodenal es una patología de presentación infrecuente, anatómicamente explicada porque

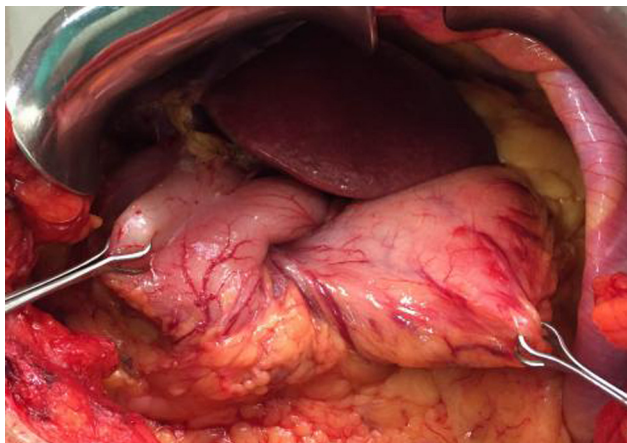


Figura 2 Se observa en visión por laparotomía media, mostrada por dos pinzas, una intususcepción del antro hasta primera porción del duodeno, con tracción de los vasos gastroepiploicos hacia el antro intususceptado.

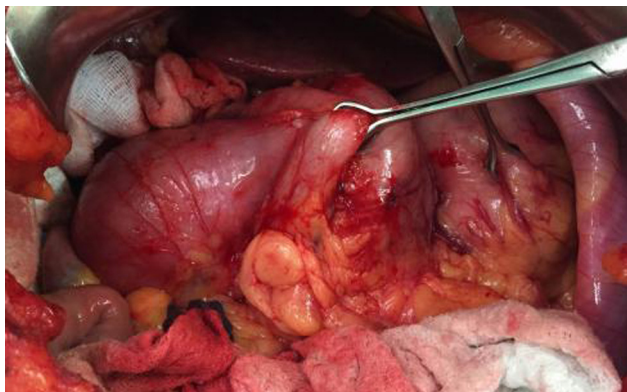


Figura 3 La pinza Babcock tracciona el píloro hacia la izquierda y se observa la cabeza de la intususcepción dentro del duodeno.

estas estructuras son más fijas que el resto del marco intestinal, siendo intestino delgado y colon los que tienen una mayor tasa de intususcepción. Esta patología ha sido presentada en diversas publicaciones internacionales como casos clínicos, con distintas etiologías; la del tipo gastroduodenal es la más infrecuente con menos del 10% de las intususcepciones del adulto²⁻⁴.

El manejo puede ser endoscópico realizando una poda del tumor hasta poder resolver la intususcepción y planificar una cirugía electiva con diagnóstico histológico ya realizado, o con reducción completa de la intususcepción vía endoscópica. Si estas no son posibles de realizar, la cirugía clásica es la mejor indicación¹. La mayoría de los diagnósticos se realizan con ecografía abdominal o TC con contraste intravenoso; aun así, exámenes más específicos como la PET CT con FDG pueden complementar, haciendo una diferenciación benigna o maligna del tejido.

Los resultados quirúrgicos en estos tipos de cirugía son variados, ya que las publicaciones que hay son con pocos

pacientes y todos en condiciones diferentes, aun comparándolos entre tumores histológicamente similares^{3,5-7}; sin embargo se establece que se deben mantener los principios quirúrgicos como cualquier tumor, con márgenes negativos. Varios casos documentados de diferentes estirpes histológicas existen en la literatura sobre intususcepciones gastroduodenales, carcinoide gástrico, GIST, Schwannomas y pólipos hiperplásticos gástricos, entre otros; estos últimos tienen la particularidad que pueden cursar con obstrucciones altas intermitentes por entrada y salida del pólipo pediculado a través del píloro, pero es raro que se presente una intususcepción propiamente como tal.

La cirugía, independiente que sea de urgencia o semi-electiva, debe ser con resección en *block* con márgenes quirúrgicos amplios macroscópicamente libres; dependiendo de la agresividad de la histología, en el caso de los GIST, la tasa de supervivida a 5 años es de 48-70%, esto independiente de si se indica quimioterapia en algún grado histológico que se considere necesario⁷. En Chile encontramos solo un caso presentado en el Hospital Salvador, donde el manejo pudo ser resuelto vía endoscópica en espera de su resolución quirúrgica definitiva¹. Nuestro caso pudo ser resuelto vía abierta con márgenes adecuados.

Conclusión

La intususcepción es una presentación rara en adultos; sus principales causas son tumorales; dentro de estas son los GIST los más frecuentes, debiendo hacerse siempre con resección en *block* con margen macroscópico libre R0.

Conflicto de intereses

Ninguno.

Bibliografía

1. Bascur G, Mordojovich E, Gómez A, Heine C, Jiménez J, Muñoz J, et al. Intususcepción gastroduodenal secundaria a pólipo gástrico. Revisión de un caso. En: Libro de resúmenes del Congreso. LXXXV Congreso Chileno de Cirugía. 2012. p. 83.
2. Chahla E, Kim M, Beal B, Alkaade S, Garret RW, Omram L. Gastroduodenal intususcepción, intermitente biliar obstrucción and biochemical pancreatitis due to a gastric hyperplastic polyp. *Case Rep Gastroenterol*. 2014;371-6.
3. Von Mehren M, Watson JC. Gastrointestinal stromal tumors. *Hematol Oncol Clin North Am*. 2005;19:547-64.
4. Marinis A, Yiallourou A, Samanides L, Dafnios N, Anastasopoulos G, Vassiliou I. Intususcepción of the bowels in adults. *World J Gastroenterol*. 2009;15:407-11.
5. Stout A, Santharam L, Mirza N. A rare case of jejunio-ileal intususcepción secondary to a gastrointestinal stromal tumour. *Journal of Surgical Case Reports*. 2015;2015:1-3.
6. Samamé J, Moreno J, Maraschio MA. Gastroduodenal intususcepción due to gastrointestinal stromal tumor. *Cir Esp*. 2007;82:131.
7. Boni L, Benevento A, Dionigi G, Rovera F, Dionigi R. Surgical resection for gastrointestinal stromal tumours (GIST): Experience on 25 patients. *World J Surg Oncol*. 2005;3:78.