



CIRUGIA Y CIRUJANOS
Órgano de difusión científica de la Academia Mexicana de Cirugía
Fundada en 1933

www.amc.org.mx www.elsevier.es/circir



CASO CLÍNICO

Hidrosadenitis axilar por *Leishmania*: presentación de un caso y revisión de la bibliografía



Ana Alberca-Páramo*, Esther Pilar García-Santos, Susana Sánchez-García, Francisco Javier Ruescas-García, José Luis Bertelli-Puche y Jesús Martín-Fernández

Servicio de Cirugía General y Aparato Digestivo, Hospital General Universitario, Ciudad Real, España

Recibido el 2 de octubre de 2014; aceptado el 12 de enero de 2015

Disponible en Internet el 7 de agosto de 2015

PALABRAS CLAVE

Leishmania cutánea;
Hidrosadenitis
supurativa;
Diagnóstico
histológico;
Tratamiento

Resumen

Antecedentes: La hidrosadenitis es la abscesificación tras la infección de las glándulas sudoríparas apocrinas. Se localiza frecuentemente en: axila, ingle, periné, región perineal y cuero cabelludo.

Caso clínico: Varón de 37 años de edad, sin antecedentes personales de interés. Acudió al servicio de Cirugía General derivado por su médico de Atención Primaria por hidrosadenitis axilar de años de evolución. En la exploración física presentaba signos de hidrosadenitis en ambas axilas, con una marcada hidrosadenitis supurativa en la axila derecha. Se procedió a la extirpación en bloque de la zona afectada con resultado anatomopatológico de leishmaniasis cutánea. Posteriormente, se le administró ácido fusídico de forma tópica con infiltraciones de un mililitro Glucantime®.

Discusión: La hidrosadenitis supurativa afecta a zonas intertriginosas y se presenta con nódulos inflamatorios subcutáneos recurrentes. La incidencia en el sexo femenino es 3 veces superior al masculino.

La hidrosadenitis aislada por *Leishmania* es poco frecuente, aparece en zonas endémicas y en pacientes inmunodeprimidos, como con VIH.

La clínica puede ser muy diversa. Histopatológicamente, se puede confirmar el diagnóstico con hematoxilina-eosina. El patrón predominante presenta un granuloma desorganizado y sin necrosis.

El tratamiento puede ser sistémico o local. Actualmente, destacan las inmunoterapias.

Conclusiones: La hidrosadenitis causada por *Leishmania* en paciente VIH negativo es una patología muy rara. De ahí la importancia de un buen diagnóstico histológico y tratamiento adecuado.

© 2015 Academia Mexicana de Cirugía A.C. Publicado por Masson Doyma México S.A. Este es un artículo Open Access bajo la CC BY-NC-ND licencia (<http://creativecommons.org/licencias/by-nc-nd/4.0/>).

* Autor para correspondencia. Cirugía General y Aparato Digestivo, C/ Santa Cruz de Mudela N°1 Bloque 8, 2° B 13005 Ciudad Real. España. Tel.: +926 278000 (extensión 79183).

Correo electrónico: alpaa2500@gmail.com (A. Alberca-Páramo).

KEYWORDS

Cutaneous leishmaniasis; Suppurative hidradenitis; Histological diagnosis; Treatment

Axillary hidrosadenitis due to *Leishmania*: Case report and literature review**Abstract**

Background: Hidradenitis is a disorder where abscesses appear after the infection of the apocrine sweat glands. It is located normally in the axillae, groin, perineal region, and the scalp.

Clinical case: A 37 year old male was referred by his GP to the General Surgery Department with axillary hidradenitis which had evolved over the years. The physical examination shows signs of hidradenitis in both axillae, with a noticeable suppurative hidradenitis in the right armpit. *En bloc* extirpation was performed to remove the whole affected area. The pathological examination revealed a cutaneous leishmaniasis. Subsequently, fucidin was administered topically, as well as local infiltrations of one millilitre of Glucantime™.

Discussion: Hidradenitis normally appears in intertriginous areas and its manifestation is accompanied by recurrent subcutaneous nodules. The incidence rate in females is three times higher than in males.

The isolated Hidradenitis caused by *Leishmania* is a rare condition presented only in endemic areas or in immunocompromised patients, such as HIV-infected patients.

Clinical manifestations can be different and the diagnosis can be confirmed through haematoxylin-eosin. The main pattern displays a disorganised granuloma without necrosis.

Systemic or topical treatment can be applied. Immunotherapy treatment is the most common. **Conclusions:** Hidradenitis caused by *Leishmania* in HIV-negative patients is a rare condition. Therefore it is important to perform a good histological diagnosis and to administer the right treatment.

© 2015 Academia Mexicana de Cirugía A.C. Published by Masson Doyma México S.A. This is an open access article under the CC BY-NC-ND license (<http://creativecommons.org/licenses/by-nc-nd/4.0/>).

Antecedentes

La hidrosadenitis se define como la abscesificación producida después de la infección de las glándulas sudoríparas apocrinas. Las localizaciones más frecuentes suele ser en: axila, ingle, periné, región perineal y cuero cabelludo¹.

Los factores predisponentes más comúnmente implicados son la obesidad, individuos con pieles seboreicas o sudoración excesiva².

Presentamos el caso de un varón que comienza con una hidrosadenitis supurativa producida por *Leishmania*.

Caso clínico

Paciente varón de 37 años de edad, sin antecedentes personales de interés. Acudió al servicio de Cirugía General derivado por su médico de Atención Primaria por hidrosadenitis axilar de años de evolución. No refería síndrome constitucional, fiebre ni otra sintomatología.

En la exploración física presentaba signos de hidrosadenitis en ambas axilas, con marcada hidrosadenitis supurativa en la axila derecha (fig. 1). No se palparon adenopatías ni se observaron otros signos de interés.

Se procedió a la extirpación en bloque de la zona afectada con cierre primario de la misma. El resultado anatomopatológico definitivo fue informado como reacción granulomatosa acompañada de inflamación crónica con microorganismos en el interior de los macrófagos compatibles con leishmaniasis cutánea (figs. 2 y 3). Se solicitó reacción en cadena de la polimerasa que fue positiva para *Leishmania del Viejo Mundo*. Fue solicitada una serología

para el virus de la inmunodeficiencia humana (VIH), que resultó negativa y un estudio de laboratorio sin alteraciones reseñables.

El paciente fue tratado con ácido fusídico de forma tópica e infiltraciones de un mililitro Glucantime® sobre la cicatriz.

Tras 4 meses de la primera intervención, el paciente volvió a presentar nuevos episodios de supuración e inflamación, por lo que se decidió nueva extirpación quirúrgica.

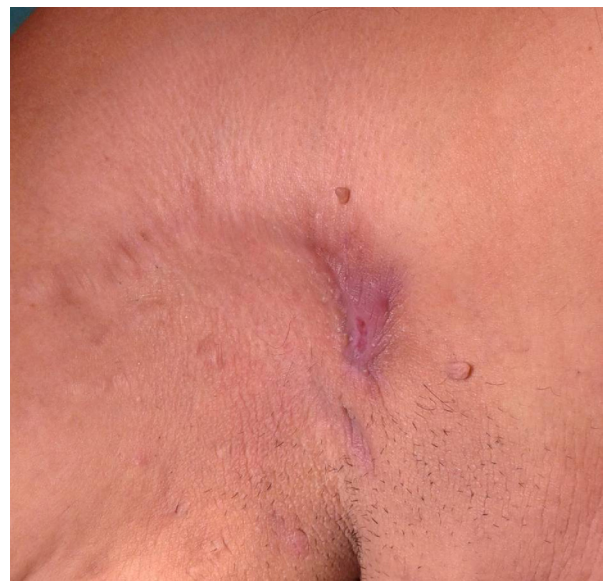

Figura 1 Hidrosadenitis supurativa en región axilar derecha.

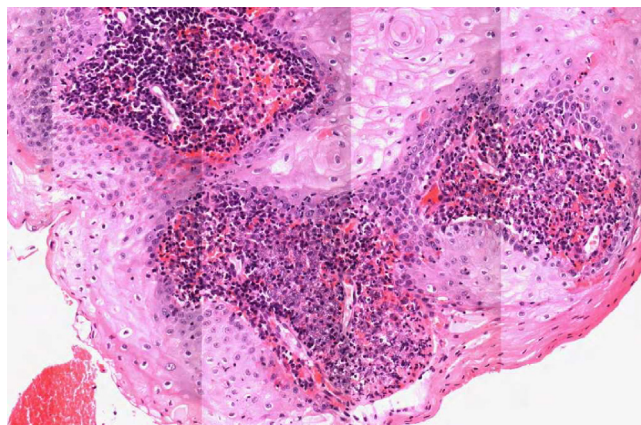


Figura 2 Tinción hematoxilina-eosina $\times 20$ (alta celularidad: reacción granulomatosa).

El estudio histológico informó dicha muestra como fibrosis e inflamación crónica con abundantes células plasmáticas. Tres meses después de la intervención el paciente se encuentra asintomático, con menor inflamación local, habiendo sido dado de alta por el servicio de Cirugía General y de Dermatología.

Discusión

La hidrosadenitis supurativa, también denominada acné inverso, enfermedad de Verneuil o apocrinitis, es una enfermedad crónica que afecta a zonas intertriginosas, y que se caracteriza por presentarse con nódulos inflamatorios subcutáneos recurrentes¹.

Es más frecuente en la segunda y la tercera décadas de la vida; después de la menopausia es rara² y los niños no suelen verse afectados, a menos que presenten una adrenarquia precoz³. La incidencia en el sexo femenino es 3 veces superior al masculino⁴.

La hidrosadenitis aislada por *Leishmania* se considera una forma poco frecuente de leishmaniasis cutánea⁵. Aparece en zonas endémicas y en la actualidad afecta con mayor frecuencia a pacientes inmunodeprimidos, como pueden ser los enfermos infectados por VIH⁶.

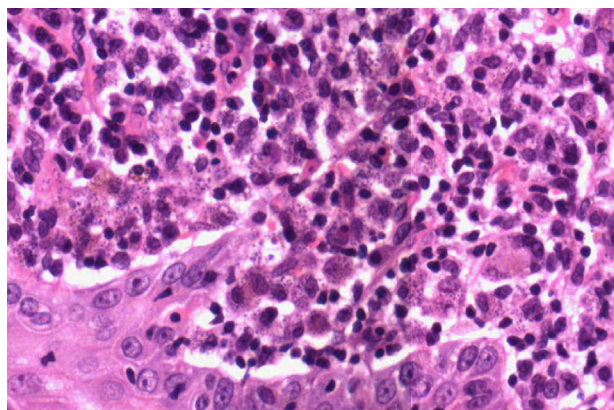


Figura 3 Tinción hematoxilina-eosina $\times 60$ (zonas violáceas intra y extracelulares: *Leishmania*).

Los pacientes con adenopatías e hidrosadenitis se estudian por probable infección por infección por *Staphylococcus*, *Streptococcus*⁷.

La *leishmaniasis* es una enfermedad infecciosa que se debe a un protozoo intracelular transmitido por la picadura del mosquito, que inocula el parásito a través de la piel del sujeto⁸. Existen 3 formas de presentación clínica: cutánea, mucocutánea y visceral. En pacientes inmunocomprometidos, fundamentalmente por VIH, la más común es la forma visceral generalizada⁶.

Los vectores responsables de la transmisión son las hembras de los flebotomos. En el Viejo Mundo los principales vectores pertenecían al género *Phlebotomus* (en España *P. perniciosus*)⁵.

Anualmente, se producen aproximadamente de 1 a 1.5 millones de casos, principalmente en áreas endémicas⁹, aunque también puede afectar a viajeros^{10,11}. En España se desconoce la incidencia, ya que no es una enfermedad de declaración obligatoria en la actualidad¹².

Las manifestaciones clínicas pueden ser muy diversas, desde estar asintomático a presentar formas viscerales graves. Cuando se presenta como cuadro cutáneo, pueden aparecer lesiones únicas que crecen lentamente, o bien lesiones múltiples que maduran más rápidamente.

Histopatológicamente, si teñimos con hematoxilina-eosina los tejidos infectados, se puede confirmar el diagnóstico de la enfermedad en la mayoría de los casos. Aunque existe variabilidad, el patrón predominante se caracteriza por la presencia de granuloma desorganizado y sin necrosis. La *Leishmania* aparece normalmente de color azul intenso con Giemsa y los cuerpos de *Leishman-Donovan*, que son redondos u ovalados, son vistos generalmente dentro de los macrófagos, pero también pueden estar visibles en zonas extracelulares. Un estudio prospectivo realizado en Arabia Saudita en 2005 describió 4 grupos distintos: *tipo A*, con macrófagos altamente parasitados y vacuolizados con algunos linfocitos; *tipos B y C*, que presentan una respuesta inflamatoria mixta, con o sin necrosis (en este caso se encuentra la leishmaniasis del viejo mundo). Por último, el *tipo D*, que presenta un granuloma tuberculoide con ausencia o baja carga de parásitos, y se asocia a formas crónicas tales como la *leishmaniasis lupoides* o la etapa final de la curación espontánea¹³.

El diagnóstico diferencial de la forma de presentación cutánea debe realizarse con la visualización de granulomas por cuerpo extraño, infecciones por micobacterias como la tuberculosis cutánea o las micobacterias atípicas, infecciones fúngicas como paracoccidioidomycosis e histoplasmosis en viajeros a zonas endémicas, lepra, sarcoidosis, sífilis, tumores cutáneos, esporotricosis y úlceras traumáticas^{14,15}.

En lo que respecta al tratamiento, podemos encontrar un tratamiento sistémico o local.

El tratamiento sistémico se basa en el uso de derivados antimoniales pentavalentes (Glucantime®)¹⁶ y el estibogluconato de sodio (Pentostam®)¹³, la pentamidina, el metronidazol, la anfotericina B o los azoles.

El tratamiento local administrado en inyecciones intralesionales de derivados antimoniales pentavalentes (se recomienda una inyección de 1-3 ml debajo de los bordes de la lesión). También la crioterapia se ha considerado útil ya que la *Leishmania* es sensible a bajas temperaturas. Se usa sobre todo para lesiones pequeñas. Otros tratamientos

incluyen: el uso de aminosida, que es un antibiótico de la familia de los aminoglucósicos, el imiquimod, la termoterapia, el CO₂ láser, la fototerapia dinámica o la electroterapia¹³.

Por último, las inmunoterapias han protagonizado un papel importante; se basan en considerar a *Leishmania* productora de una infección que generalmente induce memoria y protección contra nuevas infecciones inmunológicas de por vida. Esta infección requiere la generación de Th1 respuesta representada por la producción de interferón gamma en ausencia de respuesta de Th 2, la cual está asociada a IL-4 y IL-10¹³.

Conclusión

La hidrosadenitis causada por *Leishmania* en paciente VIH negativo es una patología muy rara, que puede llevarnos a diagnósticos y tratamientos erróneos. De ahí la importancia de un buen diagnóstico mediante histología y de esta forma poder tratar adecuadamente. Es por ello, la necesidad de dar a conocer dicho caso clínico.

Conflicto de intereses

Los autores declaran no tener ningún conflicto de intereses.

Agradecimientos

A la doctora Aurora Gil Rendo, porque fue la que me proporcionó datos del caso, y a la doctora Esther Pilar García Santos, por su ayuda en todo el proceso de búsqueda de datos, elaboración y apoyo. No me puedo olvidar de la gran ayuda prestada por Laura Flores Perez, sin la cual esto no hubiese sido posible.

Bibliografía

- Herane MI, Alarcón R. Hidrosadenitis supurativa y procesos afines. *Más Dermatol.* 2012;16:4–12 [consultado 15 Dic 2013]. Disponible en: <http://www.masdermatologia.com/PDF/0098.pdf>
- Fitzsimmons JS, Guilbert PR. A family study of hidradenitis suppurativa. *J Med Genet.* 1985;22(5):367–73.
- Lewis F, Messenger AG, Wales JKH. Hidradenitis suppurativa as a presenting feature of premature adrenarche. *Br J Dermatol.* 1993;129(4):447–8.
- Pedraz J, Daudén E. Manejo práctico de la hidrosadenitis supurativa. *Actas Dermo-Sifiliogr.* 2008;99(2):101–10.
- García-Rodríguez JA, Picazo JJ. Microbiología médica. Vol. 1. Madrid: Harcourt Brace, 1998. p. 719-724.
- Vicandi B, Jiménez-Heffernan JA, López-Ferrer P, Viguer JM. Cytologic diagnosis of leishmaniasis in HIV infection. A report of eight cases. *Acta Cytol.* 2000;44(5):835–9.
- Charúa-Guindic L, Maldonado-Barrón R, Avendaño-Espinosa O, Navarrete-Cruces T, Osorio-Hernández RM, Jiménez-Bobadilla B. Hidradenitis suppurativa. *Cir Ciruj.* 2006;74(4):249–55.
- Gimeno Aránguez M, Aramendi T, Rivera Sanchez T, Casado Fariñas I, Tortoledo Bruni A. Linfadenitis cervical aislada por leishmaniasis con patrón «Piringer-Kuchinka-like» en un paciente inmunocompetente. *Rev Esp Patol.* 2012;45(1):35–9, <http://dx.doi.org/10.1016/j.patol.2011.06.003>.
- Desjeux P. Leishmaniasis. *Nat Rev Microbiol.* 2004;2:692–3.
- Lawn SD, Whetham J, Chiodini PL, Kanagalingam J, Watson J, Behrens RH, et al. New world mucosal and cutaneous leishmaniasis: An emerging health problem among British travellers. *QJM.* 2004;97(12):781–8.
- Scope A, Trau H, Anders G, Barzilai A, Confino Y, Schwartz E. Experience with New World cutaneous leishmaniasis in travellers. *J Am Acad Dermatol.* 2003;49(4):672–8.
- García Almagro D. Leishmaniasis cutánea. *Actas Dermosifiliogr.* 2005;96:1–24.
- Masmoudi A, Hariz W, Marrekchi S, Amouri M, Turki H. Old World cutaneous leishmaniasis: diagnosis and treatment. *J Dermatol Case Rep.* 2013;7(2):31–41 [consultado 15 Dic 2013]. Disponible en: <http://www.ncbi.nlm.nih.gov/pmc/articles/PMC3710675/>
- David CV, Craft N. Cutaneous and mucocutaneous leishmaniasis. *Dermatol Ther.* 2009;22(6):491–502.
- Reithinger R, Dujardin JC, Louzir H, Pirmez C, Alexander B, Brooker S. Cutaneous leishmaniasis. *Lancet Infect Dis.* 2007;7(9):581–96.
- Firdous R, Yasinzi M, Ranja K. Eficacia de glucantime en el tratamiento de la leishmaniasis cutánea del Viejo Mundo. *Int J Dermatol.* 2009;48(7):758–62.