




GACETA MEXICANA DE ONCOLOGÍA

www.elsevier.es



ARTÍCULO ORIGINAL

Cirugía conservadora de laringe en pacientes candidatos a tratamiento combinado con quimio-radiación por cáncer laríngeo[☆]



José Francisco Gallegos Hernández^{a,*}, José Alberto Abrego^a,
Alma Lilia Ortiz Maldonado^a, Gerardo Gabriel Minauro Muñoz^a,
Héctor Arias Ceballos^a, Pablo Pichardo Romero^b y Alejandra Mantilla Morales^c

^a Departamento de Tumores de Cabeza y Cuello, Hospital de Oncología, Centro Médico Nacional Siglo XXI, Instituto Mexicano del Seguro Social, México, D.F., México

^b Departamento de Medicina Nuclear, Hospital de Oncología, Centro Médico Nacional Siglo XXI, Instituto Mexicano del Seguro Social, México, D.F., México

^c Departamento de Patología, Hospital de Oncología, Centro Médico Nacional Siglo XXI, Instituto Mexicano del Seguro Social, México, D.F., México

Recibido el 3 de noviembre de 2014; aceptado el 6 de marzo de 2015

Disponible en Internet el 16 de julio de 2015

PALABRAS CLAVE

Cáncer de laringe;
Cirugía conservadora;
Laringectomía conservadora;
Laringectomía parcial

Resumen

Antecedentes: El tratamiento de referencia de tipo conservador no quirúrgico para el cáncer de laringe en etapa avanzada es combinado (quimio-radioterapia). Sin embargo, las complicaciones que se presentan con dicho tratamiento no son pocas, principalmente en lo que se refiere a la deglución. La cirugía conservadora de laringe sigue siendo una alternativa eficaz para el control oncológico sin las complicaciones asociadas a la quimio-radioterapia.

Material y métodos: Estudio retrospectivo que incluyó a pacientes con cáncer laríngeo cT3, cN0 con infiltración paraglótica, fijación cordal, pero movilidad aritenoidea normal y sin infiltración subglótica que fueron tratados con laringectomía subtotal supracricoidea. Se evaluaron complicaciones, secuelas del tratamiento y recurrencia. La aspiración bronquial fue estudiada con gammagrafía de tránsito esofágico.

Resultados: Fueron intervenidos 25 pacientes; los márgenes de sección fueron negativos en 22; en uno, los márgenes mostraron contacto con el tumor, y en dos resultaron positivos. Dos pacientes recibieron radioterapia posoperatoria. La media del tiempo hasta la decanulación fue de 15 días, en tanto que para el retiro de la sonda nasogástrica fue de 25 días. La media del seguimiento fue de 26 meses. Ninguno de los pacientes ha presentado recurrencia tumoral,

[☆] Trabajo presentado en el 46^{ème} Congrès de la Société Française de Carcinologie Cervico-Faciale, Lieja, Bélgica, Noviembre de 2013.

* Autor para correspondencia. Departamento de Tumores de Cabeza y Cuello, Hospital de Oncología, Centro Médico Nacional Siglo XXI, Instituto Mexicano del Seguro Social, Avenida Cuauhtémoc 330. Colonia Doctores, 6725, México. D.F. México.

Correo electrónico: gal61@prodigy.net.mx (J.F. Gallegos Hernández).

ni conversión a laringectomía total. Todos los pacientes presentan deglución normal y ninguno ha requerido traqueotomía permanente, en tanto que la voz es considerada inteligible en todos ellos. Los estudios de gammagrafía del tránsito esofágico mostraron aspiración en 15/25 pacientes, ninguno con repercusión clínica. Cinco pacientes experimentaron complicaciones posoperatorias, cuatro requirieron re-intervención, pero ninguno requirió conversión a laringectomía total.

Conclusión: La cirugía conservadora es una alternativa eficaz a la asociación quimio-radioterapéutica, que ofrece un control oncológico con complicaciones aceptables y secuelas mínimas. Aunque la mayoría de los pacientes experimenta aspiración, ésta no repercute en el estado funcional.

© 2015 Sociedad Mexicana de Oncología. Publicado por Masson Doyma México S.A. Este es un artículo Open Access bajo la licencia CC BY-NC-ND (<http://creativecommons.org/licenses/by-nc-nd/4.0/>).

KEYWORDS

Laryngeal cancer;
Conservative surgery;
Conservative laryngectomy;
Partial laryngectomy

Conservative laryngeal surgery in larynx cancer patients who are candidates for combined treatment with chemo-radiotherapy

Abstract

Background: The non-surgical organ-preserving standard of care for advanced-stage laryngeal cancer is combined treatment (chemo-radiotherapy). However, complications occurring with this treatment are not few, and mainly with regards to swallowing. Conservative laryngeal surgery remains an effective alternative for cancer control without the complications associated with chemo-radiotherapy.

Material and methods: Retrospective study that included patients with cT3, cN0 laryngeal cancer with paraglottic infiltration, vocal cord fixation, but with normal arytenoid mobility, and without subglottic infiltration, who were treated with supracricoid subtotal laryngectomy. Complications, treatment sequels, and recurrence were assessed. Bronchial aspiration was studied with swallowing scintigraphy.

Results: Twenty-five patients underwent the intervention. Surgical margins were negative in 22, and in one, they were in contact with the tumour, and in 2 they were positive. Two patients received post-operative radiotherapy. Mean time to de-cannulation was 15 days, and 25 days to nasogastric tube removal. Mean follow-up was 26 months. None of the patients has had tumour recurrence or has required conversion to total laryngectomy. In all patients, swallowing has been normal and no one has required permanent tracheotomy. The voice is considered to be intelligible in all patients. Swallowing scintigraphy showed aspiration in 15/25 patients, which was not clinically relevant. Five patients had post-operative complications, with 4 patients requiring re-intervention, but no one required conversion to total laryngectomy.

Conclusion: Conservative surgery is an effective alternative to chemo-radiotherapy that offers cancer control with acceptable complications and minimal sequels. Although most patients experience aspiration, this does not affect the functional status.

© 2015 Sociedad Mexicana de Oncología. Published by Masson Doyma México S.A. This is an open access article under the CC BY-NC-ND license (<http://creativecommons.org/licenses/by-nc-nd/4.0/>).

Introducción

El tratamiento de referencia con intento de preservación orgánica no quirúrgica de los pacientes con carcinoma epidermoide de laringe en etapa locorregionalmente avanzada pero que mantienen una laringe funcional es la asociación de quimioterapia con radioterapia¹. Esta terapéutica permite obtener control oncológico en más del 50% de los pacientes y preservación de la función laríngea hasta en un 93%². Sin embargo, la toxicidad no es despreciable, además de que el edema laríngeo, la fijación laríngea y la estenosis faringo-laríngea pueden condicionar una imposibilidad para deglutir, aspiración traqueo-bronquial o la

conservación de un órgano no funcional, puesto que el paciente requiere alimentación artificial (gastrostomía) y traqueotomía para evitar la aspiración y la consecuente neumonía.

El objetivo en la conservación laríngea consiste en lograr el control oncológico con un resultado funcional adecuado; es decir, que el paciente pueda respirar y deglutir normalmente. Desafortunadamente no siempre se logra esta meta en pacientes sometidos a tratamiento concomitante^{2,3}.

La laringectomía subtotal permite conservar las funciones básicas de la laringe obteniendo un control oncológico satisfactorio en pacientes que de otra manera serían candidatos a laringectomía total o tratamiento combinado,

evitando la necesidad de exponerlos a los riesgos que el tratamiento combinado implica.

Antes del tratamiento, es fundamental decidir cuáles son los pacientes candidatos a tratamiento combinado y cuáles podrían beneficiarse de una cirugía conservadora de laringe.

Las opciones de conservación laríngea no se limitan al tratamiento con quimioterapia de inducción seguida por radioterapia o quimio-radioterapia ni al tratamiento combinado de inicio, sino que la conservación laríngea también puede ser quirúrgica, preservando las funciones de deglución y ventilación por la vía natural. El estado del paciente, el tamaño del tumor, la funcionalidad laríngea y el subsitio del tumor, son los factores determinantes para decidir cuál es la mejor alternativa terapéutica⁴.

La cirugía conservadora ha sido recomendada en numerosas ocasiones como tratamiento de rescate tras la falla de la radioterapia utilizada en el tratamiento de tumores en etapa inicial, momento en que la posibilidad de complicaciones y fracasos también es mayor. No obstante, la radioterapia desempeña un papel importante en el tratamiento inicial de los pacientes con tumores localmente avanzados y en aquellos en quienes sea previsible una tasa elevada de complicaciones al asociar quimioterapia a la radiación⁵.

En los pacientes con función laríngea adecuada y, con base en el volumen tumoral, la extensión tumoral y el estado general, una alternativa a la laringectomía total y al tratamiento concomitante es la conservación quirúrgica.

Aún no existe un nivel de evidencia suficiente que nos permita decidir qué paciente es candidato a conservación quirúrgica y cuál a conservación no quirúrgica. Es probable que la evaluación del estado funcional de la laringe al momento del diagnóstico sea el método más adecuado para tomar la decisión terapéutica: en los pacientes con función adecuada pero con tumores extensos, es probable que la conservación quirúrgica esté más indicada que la asociación quimioterapia-radioterapia.

El objetivo del presente estudio consistió en conocer los resultados oncológicos y funcionales de la laringectomía subtotal con cricohioidoepiglotopexia en pacientes con carcinoma epidermoide de laringe que mantenían una función laríngea adecuada, caracterizada por la adecuada movilidad aritenoides bilateral, y que eran considerados candidatos a tratamiento combinado con quimioterapia y radioterapia concomitante.

Material y métodos

Análisis retrospectivo de pacientes sometidos consecutivamente a laringectomía subtotal supracricoidea y a reconstrucción con cricohioidoepiglotopexia en un centro oncológico de tercer nivel entre 2010 y 2011.

Se incluyeron pacientes con carcinoma epidermoide de laringe cT3 (AJCC 2010)⁶ que presentaban infiltración del espacio paraglótico, fijación cordal y ausencia de tumor masivo en el espacio pre-epiglótico en la tomografía, así como ausencia de infiltración tumoral subglótica y movilidad aritenoides bilateral conservada.

Los participantes fueron evaluados clínicamente antes de la cirugía con endoscopia fibro-óptica, tomografía computada de laringe, así como con pruebas de las funciones respiratoria y cardiovascular.

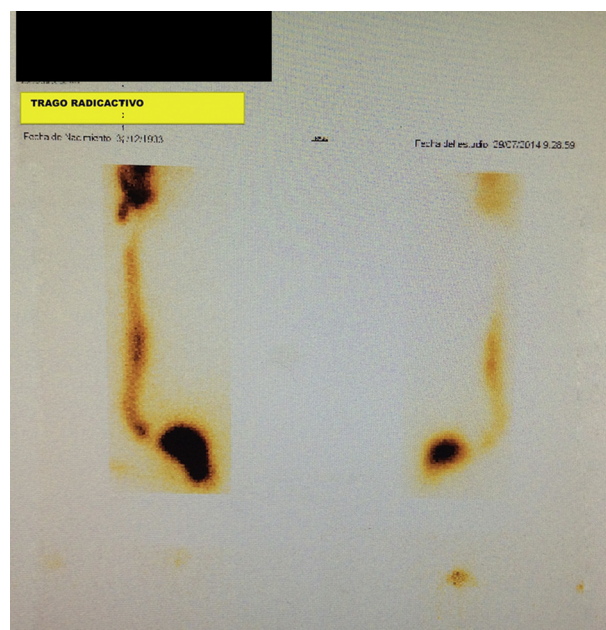


Figura 1 Gammagrafía de tránsito esofágico posoperatorio. Registro gammagráfico del tránsito de un bolo oral radiomarcado con Tc-99 efectuado en el posoperatorio mediato (día 40), el cual muestra la ausencia de aspiración al árbol bronquial. El radiocoloide transita adecuadamente por el tubo digestivo sin presencia de radiactividad invadiendo el árbol bronquial.

Todos los pacientes presentaron pruebas funcionales respiratorias y valoración cardiovascular indicando que el procedimiento podía realizarse con seguridad; el estado funcional, evaluado preoperatoriamente en todos, fue ECOG 0.

La media de seguimiento del grupo de pacientes fue de 26 meses.

A todos los pacientes se les realizó una laringectomía subtotal supracricoidea y reconstrucción laríngea con cricohioidoepiglotopexia tipo Piquet⁷. En los casos con infiltración supraglótica (ventrículo de Morgagni y/o banda ventricular) se efectuó una disección radical modificada de cuello del lado afectado, niveles II a IV (lateral).

Los márgenes de sección quirúrgica fueron considerados en contacto cuando el tumor llegaba al borde de sección sin franca infiltración, positivos cuando el tumor infiltraba el límite de sección, y cercanos cuando se ubicaron a 1 mm o menos pero sin alcanzar el borde quirúrgico.

Tras la decanulación y el retiro de la sonda nasogástrica, todos los pacientes fueron evaluados mediante el registro gammagráfico del tránsito de un bolo radiomarcado con Tc99 e ingerido en una sola deglución a fin de detectar la presencia de aspiración bronquial durante la deglución, así como su eventual magnitud (fig. 1).

Se calcularon las tasas de control local, de recurrencia tumoral y de conservación de la funcionalidad laríngea.

Resultados

Se incluyeron 25 pacientes clasificados como cT3, cN0 glóticos, de los cuales 23 eran hombres y 2 mujeres, con un rango de edad de 47 a 82 años y una media de 62.9 años. Todos

Tabla 1 Complicaciones posoperatorias

Complicación	Pacientes n (%)	Re-intervención quirúrgica (%)
Sangrado	4 (16)	4 (16)
Hematoma	2 (8)	2 (8)
Enfisema subcutáneo	1 (4)	-
Infección de herida quirúrgica	3 (12)	-

Complicaciones posoperatorias en pacientes sometidos a crico-hioidoepiglotopexia tipo Piquet. Cinco pacientes presentaron complicaciones posoperatorias. La más frecuente fue el sangrado posoperatorio que se presentó en cuatro pacientes, de los cuales dos desarrollaron hematomas; los cuatro tuvieron que ser reintervenidos. Cuatro pacientes experimentaron dos o más complicaciones.

La infección de la herida quirúrgica y el enfisema subcutáneo se resolvieron en forma conservadora. Ningún paciente ameritó conversión a laringectomía total.

los pacientes presentaban movilidad aritenoidea bilateral, evaluada con fibra óptica al momento del diagnóstico.

En 22 pacientes, los márgenes de sección reportados en el estudio anatomopatológico final resultaron negativos; en dos, los márgenes fueron positivos y en uno los márgenes mostraron contacto con el tumor. En ningún paciente se encontró infiltración cartilaginosa ni tumor extra-laríngeo, confirmándose así la etapa pT3 en todos.

Seis pacientes presentaban tumores supraglóticos (banda ventricular) y fueron sometidos a disección lateral de cuello. De dichos pacientes, sólo dos (33%) presentaron metástasis ganglionares; ambos fueron clasificados como pN1 sin factores pronósticos adversos (metástasis aislada sin ruptura capsular ni invasión a tejidos blandos). Ambas metástasis se encontraban localizadas en el nivel III (yugular medio); la media de ganglios disecados fue de 25.

Dos pacientes recibieron radioterapia posoperatoria; ambos habían presentado márgenes de sección positivos.

Cinco pacientes (20%) experimentaron complicaciones posoperatorias, de las cuales la más frecuente fue el sangrado. Dos de estos pacientes desarrollaron hematomas; cuatro debieron ser reintervenidos a fin de inducir la hemostasia y/o evacuar el hematoma. Tres de los pacientes que experimentaron sangrado presentaron infección en la herida quirúrgica en el posoperatorio mediato y recibieron tratamiento antibiótico sistémico. Un paciente presentó enfisema subcutáneo en cuello y tercio superior del tórax que se resolvió con medidas conservadoras. En ninguno de los pacientes fue necesario deshacer la crico-hioidoepiglotopexia por las complicaciones ni modificar el procedimiento a laringectomía total. En la [tabla 1](#) se desglosan las complicaciones.

La media del tiempo hasta el retiro de la cánula de traqueotomía fue de 15 días, en tanto que en el caso de la de la sonda de gastrostomía fue de 25 días. La voz fue evaluada clínicamente un mes después del retiro de la cánula de traqueotomía.

La gammagrafía con deglución de bolo radiomarcado demostró aspiración bronquial en 15 de los 25 pacientes (60%). Ninguno de ellos experimentó repercusiones clínicas ni presentó áreas de neumonía en la telerradiografía de tórax.

Ninguno de los pacientes ha requerido conversión a laringectomía total y todos mantienen funciones normales de deglución y respiración; ninguno ha requerido traqueotomía definitiva y en todos los pacientes se ha considerado que la voz es inteligible.

Ninguno de los pacientes ha presentado recurrencia tumoral local o regional.

La dieta fue similar a la que consumían antes del tratamiento en todos los pacientes; ninguno requirió reinsertión de la sonda nasogástrica ni gastrostomía temporal o definitiva.

Discusión

La conservación de la laringe es sin duda un avance en el tratamiento del carcinoma epidermoide laríngeo. Aproximadamente un 50% de los pacientes que son candidatos a laringectomía total pueden conservar el órgano con un tratamiento no quirúrgico que incluye la administración concomitante de quimioterapia y radioterapia o bien de quimioterapia de inducción seguida por radioterapia sola o de quimio-radiación, aunque el esquema ideal aún está por definirse⁸.

Sin embargo, el tratamiento combinado no está exento de complicaciones y secuelas que pueden condicionar un deterioro de la calidad de vida. Algunos pacientes conservan la laringe pero requieren de alimentación por gastrostomía o traqueotomía definitiva, lo cual implica un órgano disfuncional. Aproximadamente el 33% de los pacientes experimenta problemas severos de deglución, el 33% presenta aspiración bronquial grave y el 26% requiere gastrostomía en algún momento del tratamiento combinado, de los cuales el 5% la requiere en forma permanente.

Diversos factores influyen en la evolución de estos pacientes⁸⁻¹⁰. La extensión tumoral, el estado general del enfermo y la funcionalidad laríngea al momento del diagnóstico son quizá los más importantes.

El tratamiento quirúrgico conservador de la laringe ha surgido como una alternativa para los pacientes con tumores localmente avanzados en quienes el tratamiento concomitante no se considera ideal.

En esta serie presentamos 25 pacientes con enfermedad en etapas localmente avanzadas pero que mantenían la funcionalidad laríngea conservada y que fueron tratados con laringectomía conservadora, utilizando la técnica descrita por Piquet⁷. Todos estos pacientes eran candidatos a preservación no quirúrgica con tratamiento combinado y la selección se basó en la movilidad normal de ambos cartílagos aritenoides, un hallazgo que indica una ausencia de infiltración masiva del espacio paraglótico.

La media del tiempo hasta el retiro del tubo de alimentación y de la cánula de traqueotomía fue de 15 y 25 días, respectivamente. La gammagrafía con bolo radiomarcado oral demostró aspiración bronquial de diversos grados en el 60% de los pacientes, aunque en ninguno de ellos tuvo consecuencias clínicas ni fue motivo para modificar el procedimiento a laringectomía total.

La función laríngea resultó adecuada en los 25 pacientes y ninguno requirió de métodos alternos de nutrición ni traqueotomía definitiva. La voz fue considerada normal en todos y ninguno requirió conversión y, si bien el seguimiento aún es corto, no se registraron recaídas tumorales.

La conservación orgánica en los pacientes con carcinoma epidermoide de laringe localmente avanzado puede ser no quirúrgica asociando quimioterapia a radiación. Pero en pacientes selectos, en quienes sea previsible una mala respuesta a dicho tratamiento o peligro de altos niveles de toxicidad, la conservación quirúrgica con laringectomía subtotal es una alternativa adecuada debido a que permite un balance adecuado entre el control oncológico y la preservación de la calidad de vida^{11,12}.

Los parámetros que predicen la toxicidad al tratamiento aún requieren de estudios que los evalúen para poderlos conocer más ampliamente⁹.

Las características que deben presentar los pacientes candidatos a laringectomía subtotal supracricoidea con cricohioideoepiglotopexia, además de las indicaciones precisas de la técnica y el análisis histopatológico de la lesión¹³⁻¹⁵, incluyen una movilidad aritenoides adecuada, un estado funcional ECOG aceptable y pruebas de la función ventilatoria que indiquen que es posible llevar a cabo el procedimiento con seguridad.

Conclusiones

La laringectomía subtotal supracricoidea y la formación de una «neo-laringe» con cricohioideoepiglotopexia es una alternativa adecuada para la conservación orgánica en pacientes con carcinoma epidermoide de laringe localmente avanzado. El procedimiento permite obtener un control oncológico adecuado y un órgano funcional; es decir, ausencia de traqueotomía, deglución por la vía normal sin aspiración que se traduzca en complicaciones ventilatorias y habla inteligible. Dicha intervención debe ser considerada como posibilidad terapéutica en pacientes que por alguna razón no sean idóneos para el tratamiento de quimiorradiación concomitante.

Conflicto de intereses

Los autores declaran no tener conflicto de intereses.

Bibliografía

1. Alterio D, Ansarin M, Jwreckzek-Fossa BA, et al. What is the price of functional surgical organ preservation in

- locally-regionally advanced supraglottic cancer? Long-term outcome for partial laryngectomy followed by radiotherapy in 32 patients. *Tumori*. 2013;99:667-75.
2. Eschwège F, Bourhis J, Luboinski B, et al. Organ preservation in ORL oncology: myth or reality. The case for laryngeal preservation. *Cancer Radiother*. 1998;2(5):437-45.
3. Denaro N, Russi EG, Lefebvre JL, et al. A systematic review of current and emerging approaches in the field of larynx preservation. *Radiother Oncol*. 2014;110(1):16-24.
4. Chung EJ, Lee JJ, Kim HS, et al. Alternative treatment option for hypopharyngeal cancer: clinical outcomes after conservative laryngeal surgery with partial pharyngectomy. *Acta Otolaryngol*. 2013;133(8):866-73.
5. Santoro R, Meccariello G, Mannelli G, et al. Surgical options in radiotherapy-failed early glottic cancer. *Eur Arch Otorhinolaryngol*. 2014;271(4):777-85.
6. Edge S, Byrd DR, Compton CC, et al., editores. *AJCC Cancer staging manual*. 7th ed. New York: Springer; 2010.
7. Piquet JJ, Chevalier D. Subtotal laryngectomy with crico-hioideo-epiglotto-pexy for the treatment of extended glottic carcinomas. *Am J Surg*. 1991;162:357-61.
8. Lefebvre JL. Larynx preservation. *Curr Opin Oncol*. 2012;24:218-22.
9. Van der Molen L, van Rossum MA, Burkhead LM, et al. Functional outcomes and rehabilitation strategies in patients treated with chemoradiotherapy for advanced head and neck cancer: a systematic review. *Eur Arch Otorhinolaryngol*. 2009;266:889-900.
10. Rudolph E, Dyckhoff G, Becher H, et al. Effects of tumor stage, comorbidity and therapy on survival of laryngeal cancer patients: a systematic review and meta-analysis. *Eur Arch Otorhinolaryngol*. 2011;268(2):165-79.
11. Márquez Moyano JA, Sánchez Gutiérrez J, Roldán Noguera P, et al. Assessment of quality of life in patients treated by supracricoid partial laryngectomy (chep). *Acta Otorrinolaringol Esp*. 2004;55:409-14.
12. Rodrigo JP, Coca-Peláez A, Suárez C. The current role of partial surgery as a strategy for functional preservation in laryngeal carcinoma. *Acta Otorrinolaringol Esp*. 2011;62:231-8.
13. Gallegos-Hernández JF. Cirugía parcial de laringe. Técnicas y resultados. *Cir Cir*. 2010;78(5):449-53, 78(3).
14. Lefebvre JL, Mallet Y. Faringectomías y faringolaringectomías. *EMC-Cirugía Otorrinolaringológica y Cervicofacial*. 2006;7:1-12.
15. García-Sánchez M, Romero-Durán E, Mantilla-Morales A, et al. Laringectomía subtotal supracricoidea, la importancia del análisis histopatológico. *GMM*. 2014. Submitted.