



## RESEÑA HISTÓRICO-RADIOLÓGICA

# Artrografía: aspectos históricos y aplicaciones actuales en ortopedia y traumatología infantil



## Arthrography: historical aspects and current applications in children's orthopaedics and traumatology

S. Iturre, D. Tourn y J. Masquijo\*

*Departamento de Ortopedia y Traumatología Infantil, Sanatorio Allende, Córdoba, Argentina*

Recibido el 20 de abril de 2015; aceptado el 24 de abril de 2016  
Disponible en Internet el 16 de junio de 2016

### Introducción

La artrografía es un método de imágenes que utiliza un medio de contraste para evaluar las articulaciones. En este procedimiento, el material se inyecta directamente dentro de la articulación, permitiendo una mejor evaluación de las estructuras intraarticulares, como el cartílago, el labrum o la epífisis no osificada en pacientes de corta edad. Para la visualización se puede utilizar la radiografía, la fluoroscopia, la tomografía computada (TC) o la resonancia magnética (RM)<sup>1</sup>. Esta técnica se utiliza para el diagnóstico preoperatorio o como una herramienta intraoperatoria para guiar la toma de decisiones.

### Historia

La primera artrografía fue hecha en 1905 por Robinson y Werndorff en la articulación de una rodilla<sup>2</sup>. Veinte años después, se comunicó su uso en la articulación del tobillo y posteriormente, en 1933, Oberholzer la utilizó para evaluar patologías del hombro<sup>3,4</sup>. En 1939 se llevó a cabo la primera artrografía en la cadera de un niño con displasia del desarrollo, mientras que su aplicación en el codo fue descrita por

Lindblom en 1952 y en la muñeca por Kessler en 1961 en un paciente con traumatismo agudo<sup>5-7</sup>.

El estudio con ayuda del gas como medio de contraste negativo ha sido usado por varias décadas<sup>8</sup>. En los sesenta se popularizó el uso de la fluoroscopia para una mejor evaluación de diversas patologías<sup>9</sup>. Esta técnica, a diferencia de cuando es utilizada con radiografía, TC o RM, permite el examen dinámico de las articulaciones.

Sin embargo, ya en los años setenta se produjeron algunos cambios tanto en los medios de contraste como en el método. Se desarrolló el uso de agentes yodados y medios de baja osmolaridad (con mejor tolerancia y menos efectos adversos), así como la técnica del doble contraste, muy aplicada en un tiempo para el estudio de las lesiones intraarticulares<sup>10-14</sup>.

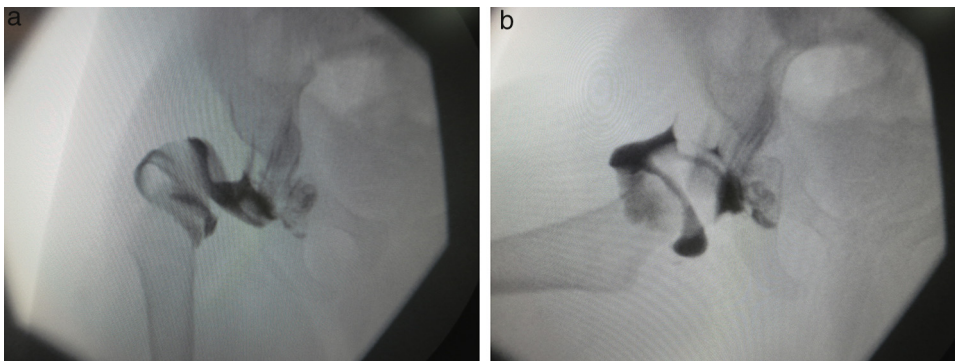
Con el advenimiento de la TC y la RM, las indicaciones de artrografía disminuyeron sensiblemente, pero a partir de los años ochenta y hasta la actualidad, se observó un resurgimiento, al ser utilizada junto con la tomografía y la resonancia para mejorar el diagnóstico de la patología intraarticular<sup>15</sup>.

### Aplicaciones en ortopedia y traumatología infantil

La artrografía es una herramienta útil en la ortopedia y traumatología infantil, ya que ayuda a visualizar estructuras

\* Autor para correspondencia.

Correo electrónico: [jmasquijo@gmail.com](mailto:jmasquijo@gmail.com) (J. Masquijo).



**Figura 1** Paciente de 11 meses de edad con enfermedad luxante de cadera derecha. (a) La artrografía intraoperatoria muestra una luxación de la cabeza del fémur. (b) Imagen de la artrografía intraoperatoria después de la reducción.

intraarticulares que, por su naturaleza, no pueden ser identificadas con radiografía simple (p. ej. cartílago articular, labrum, cápsula, etc.). Se utiliza habitualmente como una técnica intraoperatoria asociada a la fluoroscopia y permite establecer un correcto diagnóstico y definir el tratamiento adecuado de múltiples patologías<sup>16</sup>. Además, es un estudio accesible y seguro, aunque se encuentra contraindicado en pacientes con alergia demostrada a medios de contraste e insuficiencia renal.

Si bien el uso de material de contraste en altas dosis es nefrotóxico, el riesgo de reacciones adversas es mínimo por la baja dosis utilizada. Al respecto, se han reportado algunas complicaciones locales, como urticaria y tromboflebitis por extravasación de líquido, pero también otras más serias, como la embolia gaseosa durante una artrografía de cadera y rodilla<sup>17-19</sup>. Esta última sucede generalmente por la introducción de aire dentro de la articulación para confirmar la localización de la aguja. En pacientes pediátricos, un pequeño volumen de gas intravascular puede ser catastrófico, por lo que no se recomienda esta maniobra durante el procedimiento.

Los medios de contraste más utilizados son el iopamidol y el iohexol, a una dosis máxima de 2 mg/kg. Dado que son espesos, se aconseja diluirlos en un 50% con solución salina estéril<sup>20,21</sup>.

El empleo de la artrografía es útil para evaluar diferentes patologías de la cadera en los casos pediátricos (p. ej. displasia de cadera, enfermedad de Perthes o epifisiolisis), en tanto permite estudiar la cabeza femoral y el acetábulo.

En lo que respecta a la displasia de cadera, esta tiene una incidencia de 1 a 1,5 cada 1.000 nacimientos, y algunos de estos pacientes, además, presentan subluxación o luxación asociada a displasia acetabular. En estos casos, el principal objetivo terapéutico es obtener y mantener una reducción concéntrica que permita el desarrollo del acetábulo. La evaluación intraoperatoria de la reducción en pacientes menores de un año suele ser dificultosa porque la radiografía simple no objetiva el componente cartilaginoso de la cabeza femoral, ni la parte del acetábulo, ni los tejidos blandos (fig. 1). En esta patología, la artrografía evalúa con precisión la relación entre la cabeza femoral y el acetábulo, permitiendo determinar la necesidad de reducción abierta<sup>5,22</sup>.

La enfermedad de Perthes, de etiología aún desconocida, produce una alteración de la irrigación de la epífisis femoral

superior generando la deformidad. En este caso, la artrografía analiza detalladamente la porción cartilaginosa de la cabeza femoral y el acetábulo, así como evalúa la congruencia articular<sup>23</sup> (fig. 2). Cuando se requiere osteotomía para contener la cabeza femoral, además, permite descartar la presencia de una cadera en bisagra (esto es, aquella que por la deformidad de la cabeza femoral no se introduce correctamente dentro del acetábulo, haciendo tope en el margen lateral del cotilo y limitando severamente la movilidad)<sup>24</sup>.

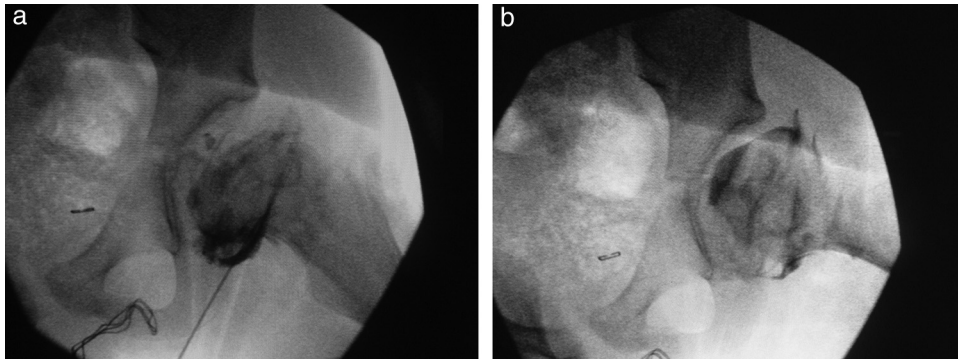
En cuanto a la epifisiolisis, es la patología de cadera más frecuente en adolescentes. Se caracteriza por el desplazamiento posterior de la epífisis femoral superior respecto de la metáfisis a través del cartílago de crecimiento<sup>25,26</sup>. La artrografía ayuda a la fijación y evalúa la posición del tornillo para que no ingrese en la articulación y produzca una condrolisis como complicación<sup>27</sup>.

En la cirugía del trauma pediátrico se utiliza principalmente en algunas fracturas del codo y del tobillo. De todas las fracturas que ocurren alrededor del codo en los niños, las del cóndilo lateral del húmero representan entre el 10 y el 20%. Dado que este puede tener una larga superficie cartilaginosa, la evaluación radiológica es limitada, por lo que la artrografía ayuda a definir el compromiso de la superficie articular y el grado de desplazamiento<sup>16</sup>.

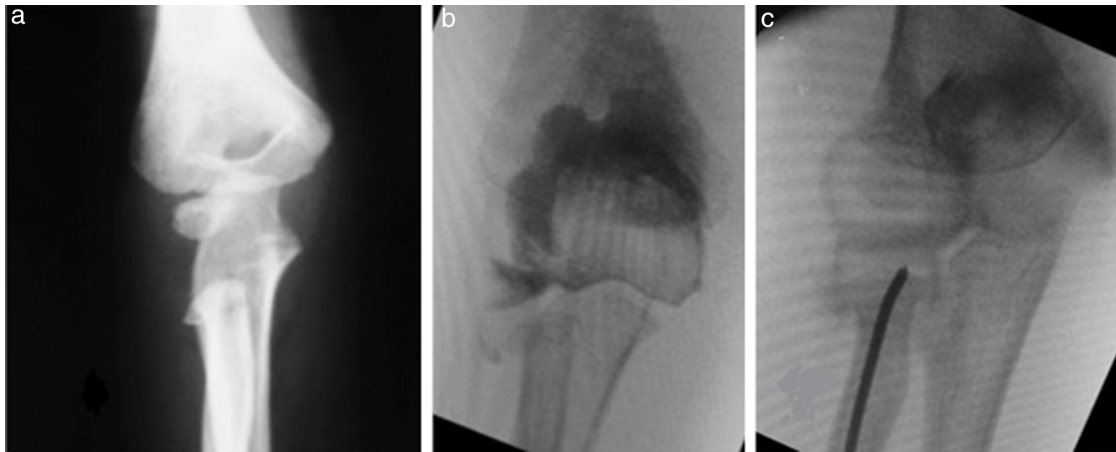
Si bien las fracturas supraintercondíleas son infrecuentes, representan un gran desafío para el cirujano. A pesar de que suelen presentarse en pacientes adolescentes cuando el desarrollo óseo es casi completo, la artrografía intraoperatoria colabora en la definición del patrón intraarticular de la fractura y constata si existe un fragmento intraarticular y si la reducción cerrada fue satisfactoria<sup>28,29</sup>.

En cuanto a la fractura-luxación de Monteggia, esta se basa en la asociación de una fractura del cúbito en su porción proximal o media con una luxación de la cabeza del radio. Cuando la lesión no es reconocida a tiempo, provoca dolor, limitación de la función, inestabilidad y deformidad<sup>30</sup>.

Las fracturas del radio proximal son inhabituales en niños (5-10% de sus lesiones en el codo y el 1% de todas las fracturas pediátricas). Sin embargo, en los pacientes con fracturas de Monteggia o del cuello del radio en los que su extremo proximal se encuentra todavía sin osificar (menores de 5 años), el grado de angulación y desplazamiento no es fácil de evaluar, por lo que la toma de decisiones se ve dificultada. La artrografía, en este sentido, evidencia la posición



**Figura 2** Paciente de 8 años con enfermedad de Perthes. (a) La visión radioscópica intraoperatoria (a) de frente y (b) perfil objetiva una deformidad de la cabeza femoral con ausencia de la cadera en bisagra (bloqueo).

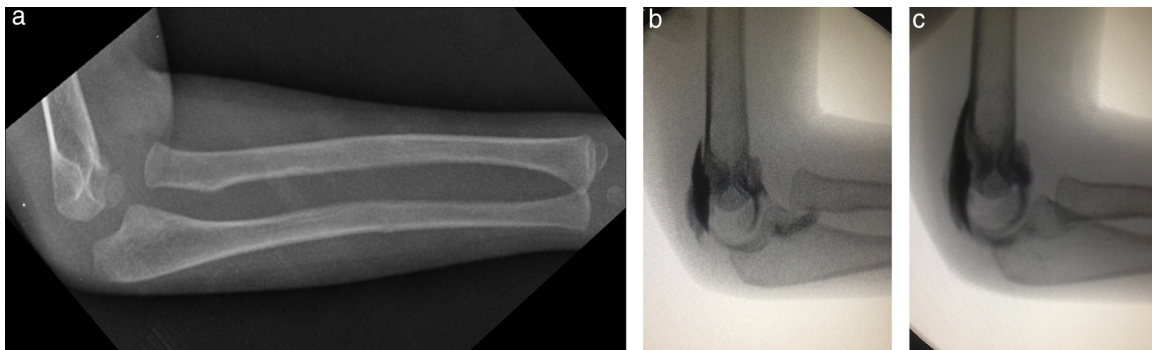


**Figura 3** Paciente de 4 años de edad con dolor y limitación de la pronosupinación luego de una caída desde su propia altura con el brazo en extensión. (a) La radiografía del codo de frente muestra una fractura del cuello de radio a nivel metafisario, donde la cabeza del radio no se encuentra osificada, por lo que es difícil determinar la angulación/traslación a nivel de la fractura. (b) La artrografía intraoperatoria evidencia una angulación de  $35^\circ$  y una traslación  $> 2$  mm. (c) Se observa la reducción y fijación con el método de Metaizeau.

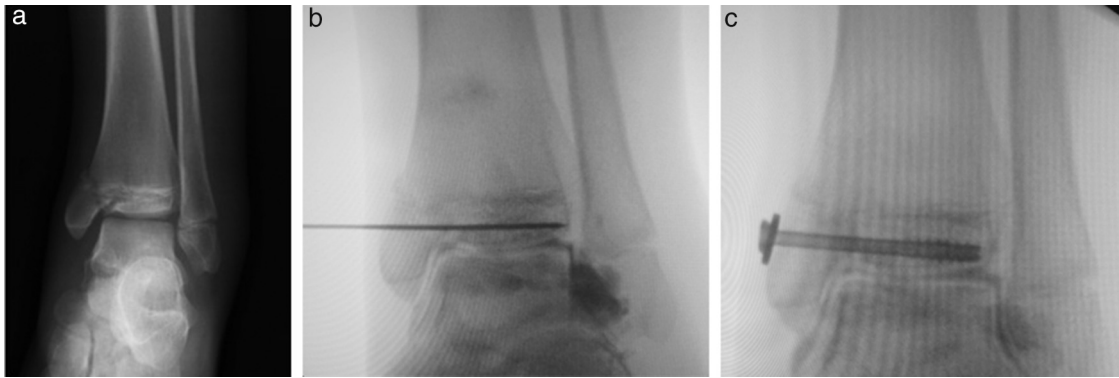
de la cabeza del radio durante la reducción y determina su estabilidad<sup>31,32</sup> (figs. 3 y 4).

En las fracturas de tobillo intraarticulares (Mc Farland, Tillaux y triplanares), la técnica se utiliza intraoperatoriamente para definir la diástasis de los fragmentos

y/o la presencia de un escalón intraarticular, evaluar la calidad de la reducción articular y, en ocasiones, evitar una reducción abierta<sup>33</sup>. Habitualmente el medio de contraste se administra al inicio de la cirugía y luego se realiza la reducción. Esta se mantiene temporariamente con clavijas



**Figura 4** Paciente de 4 años de edad con dolor y limitación de la movilidad de codo. (a) La radiografía del antebrazo de perfil revela una fractura diafisaria del cúbito y la luxación anterior de la cabeza del radio (fractura de Monteggia tipo Bado I). (b) La artrografía intraoperatoria identifica la luxación de la cabeza del radio. (c) La artrografía intraoperatoria luego de la reducción.



**Figura 5** Paciente de 12 años de edad con dolor en el tobillo izquierdo tras una caída de un caballo. (a) La radiografía de frente identifica una fractura Salter-Harris tipo IV de la tibia distal y Salter-Harris tipo I del peroné (fractura de Mc Farland) con desplazamiento superior a 2 mm. (b) Se muestra la artrografía intraoperatoria luego de la reducción y (c) la fijación transitoria.

y, tras comprobar la imagen, se fija definitivamente con tornillos canulados (fig. 5).

## Conclusión

La artrografía fue descrita a principios de siglo, pero su uso se expandió entre las décadas de los sesenta y los setenta. Con la llegada de la TC y la RM (ambos métodos incruentos) y con mejor evaluación articular mediante cortes seccionales), sus indicaciones disminuyeron significativamente. Sin embargo, en 1980 la técnica resurgió combinada con la TC y la RM.

En la actualidad representa una herramienta de gran utilidad para el tratamiento de fracturas y diversas patologías ortopédicas en pediatría. Su uso intraoperatorio en pacientes esqueléticamente inmaduros permite identificar estructuras cartilaginosas y definir el abordaje terapéutico con un mínimo riesgo de complicaciones.

## Confidencialidad de los datos

Los autores declaran que han seguido los protocolos de su centro de trabajo sobre la publicación de datos de pacientes y que todos los pacientes incluidos en el estudio han recibido información suficiente y han dado su consentimiento informado por escrito.

## Conflicto de intereses

Los autores declaran no tener ningún conflicto de intereses.

## Bibliografía

- Berquist TH. Imaging of articular pathology. MRI, CT, arthrography. *Clin Anat*. 1997;10:1-13.
- Werndorff KR, Robinson I. Über intraarticulare und intersielle sauerstoff insufflation zu radiologischen, diagnostischen, und therapeutischen zwaken. *Kongr Verh Dtsch Ges Orthop*. 1905:1905.
- Borak J, Goldhamer K. Eperimentelle Beitrage zur rontgenanatomie und pathologie der gelenke. *Rofo Fortschr Geb Rontgenstr Neuen Bildgeb Verfahr*. 1925;33:341-58.
- Oberholzer J. Die arthropneumonradiographie bei habitueller schulterluxation. *Rontgenpraxis*. 1933;5:589-90.
- Severin E. Arthrography in congenital dislocation of the hip. *J Bone Joint Surg Am*. 1939;21:304-13.
- Lindblom K. Arthrography. *J Fac Radiol*. 1952;3:151-63.
- Kessler I, Silberman Z. An experimental study of the radiocarpal joint by arthrography. *Surg Gynecol Obstet*. 1961;112:33-40.
- Andren L, Wehlin L. Double-contrast arthrography of knee with horizontal roentgen ray beam. *Acta Orthop Scand*. 1960;29:307-14.
- Butt WP, McIntyre JL. Double-contrast arthrography of the knee. *Radiology*. 1969;92:487-99.
- Ghelman B, Goldman AB. The double-contrast shoulder arthrogram: evaluation of rotary cuff tears. *Radiology*. 1977;24:251-4.
- Goldman AB, Ghelman B. The double-contrast shoulder arthrogram. A review of 158 studies. *Radiology*. 1978;127:655-63.
- Mink JH, Richardson A, Grant TT. Evaluation of glenoid labrum by double-contrast shoulder arthrography. *AJR Am J Roentgenol*. 1979;133:883-7.
- Hall FM, Goldberg RP, Wyshak G, Kilcoyne RF. Shoulder arthrography: comparison of morbidity after use of various contrast media. *Radiology*. 1985;154:339-41.
- Lasser EC, Berry CC. Nonionic vs ionic contrast media: what do the data tell us. *AJR Am J Roentgenol*. 1989;152:945-6.
- Peterson JJ, Bancroft LW. History of arthrography. *Radiol Clin North Am*. 2009;47:373-86.
- Marzo JM, D'Amato C, Strong M, Gillespie R. Usefulness and accuracy of arthrography in management of lateral humeral condyle fractures in children. *J Pediatr Orthop*. 1990;10:317-21.
- Nowicki PD, Duhn R. The use of arthrography in pediatric orthopaedic surgery. *J Am Acad Orthop Surg*. 2014;22:472-81.
- Lamdan R, Sadun A, Shamir MY. Near-fatal air embolus during arthrography of the hip in a baby aged four months. *J Bone Joint Surg Br*. 2007;89:240-1.
- McCauley RG, Wunderlich BK, Zimble S. Air embolism as a complication of hip arthrography. *Skeletal Radiol*. 1981;6:11-3.
- Sorantin E, Weissensteiner S, Hasenburger G, Riccabona M. CT in children: dose protection and general considerations when planning a CT in a child. *Eur J Radiol*. 2013;82:1043-9.
- Kotnis R, Spiteri V, Little C, Theologis T, Wainwright A, Benson MK. Hip arthrography in the assessment of children with developmental dysplasia of the hip and Perthes' disease. *J Pediatr Orthop B*. 2008;17:114-9.
- Drummond DS, O'Donnell J, Breed A, Albert MJ, Robertson WW. Arthrography in the evaluation of congenital dislocation of the hip. *Clin Orthop Relat Res*. 1989;243:148-56.

23. Milani C, Dobashi ET. Arthrogram in Legg-Calvé-Perthes disease. *J Pediatr Orthop*. 2011;31:S156–62.
24. Kamegaya M, Saisu T, Takazawa M, Nakamura J. Arthrographic indicators for decision making about femoral varus osteotomy in Legg-Calvé-Perthes disease. *J Child Orthop*. 2008;2:261–7.
25. Schein AJ. Acute severe slipped capital femoral epiphysis. *Clin Orthop Relat Res*. 1967;51:151–66.
26. Weiner D. Pathogenesis of slipped capital femoral epiphysis: current concepts. *J Pediatr Orthop Br*. 1996;5:67–73.
27. Burke JG, Sher JL. Intra-operative arthrography facilitates accurate screw fixation of a slipped capital femoral epiphysis. *J Bone Joint Surg Br*. 2004;86:1197–8.
28. Hansen PE, Barnes DA, Tullos HS. 1; Arthrographic diagnosis of an injury pattern in the distal humerus of an infant. *J Pediatr Orthop*. 1982;2:56972.
29. Ruiz AL, Kealey WD, Cowie HG. Percutaneous pin fixation of intercondylar fractures in young children. *J Pediatr Orthop B*. 2001;10:211–3.
30. Gleeson AP, Beattie TF. Monteggia fracture-dislocation in children. *J Accid Emerg Med*. 1994;11:192–4.
31. Lee DH, Han SB, Park JH, Park SY, Jeong WK, Lee SH. Elbow arthrography in children with an ulnar fracture and occult subluxation of the radial head. *J Pediatr Orthop B*. 2011;20:257–63.
32. Javed A, Guichet JM. Arthrography for reduction of a fracture of the radial neck in a child with a non-ossified radial epiphysis. *J Bone Joint Surg Br*. 2001;83:542–3.
33. Fordyce AJ, Horn CV. Arthrography in recent injuries of the ligaments of the ankle. *J Bone Joint Surg Br*. 1972;54:116–21.