



Pan African Urological Surgeons' Association

African Journal of Urology

[www.ees.elsevier.com/afju](http://www.ees.elsevier.com/afju)  
[www.sciencedirect.com](http://www.sciencedirect.com)



Original article

## Existe-t-il une corrélation entre la taille tumorale au scanner et les caractéristiques anatomopathologiques du cancer du rein?



Y. Kharbach<sup>a,\*</sup>, D. Amiroune<sup>a</sup>, M. Ahsaini<sup>a</sup>, A.E. Majdoub<sup>a</sup>,  
A.A. Bouchikhi<sup>a</sup>, Y. Ahallal<sup>a</sup>, S. Mellas<sup>a,b</sup>, J.E.E. Ammari<sup>a</sup>,  
M.F. Tazi<sup>a</sup>, A. Khallouk<sup>a</sup>, M.J.E. Fassi<sup>a</sup>, M.H. Farih<sup>a</sup>

<sup>a</sup> Service d'Urologie, CHU Hassan II, Fès, Maroc

<sup>b</sup> Laboratoire d'anatomie, faculté de médecine et de pharmacie, université Sidi Mohammed Ben Abdellah, Fès, Maroc

Reçu le 29 novembre 2013; reçu sous la forme révisée le 24 mai 2014; accepté le 18 novembre 2014

### MOTS-CLÉS

cancer;  
rein;  
tomodensitométrie;  
anatomie pathologique;  
imagerie

### Résumé

**Introduction:** Le stade tumoral, le grade nucléaire et le type histologique sont considérés comme les facteurs pronostiques les plus importants dans le carcinome à cellules rénales de sorte qu'il est devenu de plus en plus important d'obtenir les caractéristiques histopathologiques de la tumeur avant l'acte chirurgical.

**Objectif:** L'intérêt de notre étude est de savoir jusqu'à quel point on peut se fier au scanner pour préciser la taille tumorale et l'intérêt de cette dernière pour prédire les caractéristiques anatomopathologiques du cancer du rein.

**Patients et méthodes:** Nous avons réalisé une étude rétrospective au service hospitalier d'urologie du CHU Hassan II de Fès durant la période 2010-2012 de 35 dossiers de malades atteints du cancer du rein et ayant bénéficié d'une néphrectomie totale élargie ou d'une néphrectomie partielle.

\* Auteur correspondant. Service d'Urologie, CHU Hassan II, Fès, Maroc. Apt 5, Res Aicha, Rue Sidi Kacem, Avenue Almadina Almonawarra, Rte de Sefrou, Hay Amal, Fes, Maroc. Tel.: +212 6 62 19 89 00.

Adresses e-mail : [youssef.kharbach@outlook.com](mailto:youssef.kharbach@outlook.com), [dr.kharbach@gmail.com](mailto:dr.kharbach@gmail.com) (Y. Kharbach), [damiroune@gmail.com](mailto:damiroune@gmail.com) (D. Amiroune), [drahsaini@gmail.com](mailto:drahsaini@gmail.com) (M. Ahsaini), [aziz.elmajdoub@yahoo.fr](mailto:aziz.elmajdoub@yahoo.fr) (A.E. Majdoub), [drbouchikhi@gmail.com](mailto:drbouchikhi@gmail.com) (A.A. Bouchikhi), [hameurtesse@yahoo.fr](mailto:hameurtesse@yahoo.fr) (Y. Ahallal), [drsmellas@yahoo.fr](mailto:drsmellas@yahoo.fr) (S. Mellas), [jeelammari@yahoo.fr](mailto:jeelammari@yahoo.fr) (J.E.E. Ammari), [mfadltazi@gmail.com](mailto:mfadltazi@gmail.com) (M.F. Tazi), [drakhlouk@yahoo.fr](mailto:drakhlouk@yahoo.fr) (A. Khallouk), [mjelfassi@hotmail.fr](mailto:mjelfassi@hotmail.fr) (M.J.E. Fassi), [mhfarah@hotmail.fr](mailto:mhfarah@hotmail.fr) (M.H. Farih).

Peer review under responsibility of Pan African Urological Surgeons' Association.

**Résultats:** L'âge moyen de nos malades était 56 ans avec prédominance masculine (sex-ratio de 1,9/1). L'analyse anatomopathologique a montré que le carcinome à cellules claires était le type histologique le plus fréquent.

La TDM a sous-estimé la taille tumorale sans que ce ne soit significatif ( $p=0,368$ ). Elle avait tendance à surestimer la taille tumorale de façon significative ( $p=0,012$ ) pour les tumeurs de moins de 4 cm. Dans les tumeurs de taille supérieure à 4 cm, la TDM sous-estimait ou surestimait la taille tumorale sans facteur déterminant et sans être significative. Notre étude a montré que tant que la taille des tumeurs augmente, il y avait une probabilité significativement plus importante que celles-ci soient des carcinomes à cellules claires ( $p<0,0001$ ). Aussi, il y avait une relation significative entre la taille tumorale et le grade nucléaire; les plus grandes tumeurs avaient un grade nucléaire élevé et étaient potentiellement plus agressives.

**Conclusion:** La présente étude réaffirme la précision de la TDM pour prédire la taille des tumeurs rénales mesurée à l'anatomopathologie, d'établir le renal score afin de mieux orienter le choix thérapeutique et de prédire les caractéristiques anatomopathologiques du carcinome à cellules rénales.

© 2015 Pan African Urological Surgeons' Association. Production and hosting by Elsevier B.V. All rights reserved.

#### KEYWORDS

cancer;  
kidney;  
computed tomography;  
pathology;  
radiology

### Is there a correlation between tumor size on CT scan and pathological characteristics of kidney cancer?

#### Abstract

**Introduction:** Renal cell carcinoma (RCC) may vary in prognosis according to staging, histological subtype, and Fuhrman grade. Hence, accurate evaluation of the renal masses before surgery is essential to ensure an appropriate case management.

**Purpose:** To evaluate the value of CT-scan in providing relatively sufficient information about pathologic characteristics of a renal mass and to determine the degree of correlation between radiographic size and true gross pathologic size.

**Patients and methods:** We retrospectively reviewed the records of 35 patients who underwent radical or partial nephrectomy for RCC at the department of urology, University Hospital Hassan II, Fez, between 2012 and 2013. Preoperative imaging was performed using CT-scan.

**Results:** The mean patient age was 56 years with a male ascendancy, that is a sex ratio of 1.9: 1. The most common histopathological type was the clear-cell Renal Cell Carcinoma. Our study shows that in most instances, imaging by CT insignificantly underestimates true gross pathologic size of RCC ( $p=0.368$ ). For tumours less than 4 cm, the CT-scan significantly overestimate the tumor size ( $p=0.012$ ). Furthermore, for tumors greater than 4 cm, it insignificantly underestimated or overestimated the tumor size without any determining factor. In addition, as tumor size increased, there was a significant increase in the incidence of clear cell renal cell carcinoma ( $p<0.0001$ ). Large tumor size was significantly associated with histological grading and high Fuhrman grade.

**Conclusion:** The value of CT scan as a preoperative imaging in RCC is considered to be good for predicting the size of renal tumors to establish renal score and providing pathologic characteristics to direct the planning of the surgical approach and strategy.

© 2015 Pan African Urological Surgeons' Association. Production and hosting by Elsevier B.V. All rights reserved.

#### Introduction

Le cancer du rein représente une entité pathologique hétérogène regroupant des tumeurs de caractéristiques cliniques, génétiques et histopathologiques distinctes.

Actuellement, le stade tumoral, le grade nucléaire et le type histologique sont considérés comme les facteurs pronostiques les plus importants, de sorte qu'il est devenu de plus en plus important d'obtenir les caractéristiques histopathologiques de la tumeur avant l'acte chirurgical.

Dans environ 60% des cas, la découverte du cancer du rein se fait plus précocement et de manière fortuite grâce à l'utilisation de

plus en plus répandue de l'échographie et de la tomодensitométrie (TDM) abdominales. A ce stade, la tumeur est souvent moins évoluée, de meilleur pronostic et une chirurgie conservatrice et/ou laparoscopique peut être envisagée. L'intérêt de notre travail est de savoir jusqu'à quel point on peut se fier à la TDM pour prédire la taille tumorale et l'intérêt de cette dernière pour prédire les caractéristiques anatomopathologiques du cancer du rein.

#### Patients et Methodes

– Nous avons réalisé une étude rétrospective au service hospitalier d'urologie du CHU Hassan II de Fès durant la période 2010-2012 de 35 dossiers de malades atteints du cancer du rein et ayant

bénéficié d'une néphrectomie totale élargie ou d'une néphrectomie partielle.

- Tous les patients ont bénéficié d'une TDM multibarrettes (16 et 64 barrettes en fonction de la disponibilité: Light Speed Plus, General Electric Medical Systems, Milwaukee, Wisconsin).

Le scanner avait été pratiqué selon le protocole recommandé par la SFR (Société Française de Radiologie) [1].

- Les acquisitions scannographiques ont été analysées par un radiologue aveuglé par rapport au type histologique des tumeurs dans le même poste de travail (Advantage Windows4.1, GE Medical Systems), et la taille a été précisée selon le plus grand diamètre.
- L'intégralité du matériel histologique a été revue dans le laboratoire d'anatomie pathologique du CHU Hassan II par la même équipe de pathologistes.
- Pendant l'étude anatomopathologique, s'il y a avait plus d'un grade histologique, c'est le grade le plus élevé qui a été assigné à la tumeur. Les types histologiques ont été évalués selon la classification de l'OMS 2004. Le grade histologique a été apprécié selon Fuhrman. La classification TNM a été établie selon la classification TNM 2009 de l'American Joint Committee on Cancer (AJCC).
- Toutes les données ont été incluses dans le tableur Excel 2010, l'étude comparative des données quantitatives a été faite par le test-t de Student apparié et l'analyse de la régression linéaire en considérant la taille tumorale comme variable continue afin de déterminer si la taille tumorale pouvait prédire le type histologique. Les Odds Ratios ont été calculés afin d'estimer la probabilité d'avoir différents types histologiques en fonction du diamètre. Les variables qualitatives ont été comparées par le test du chi2. Toutes les analyses statistiques ont été faites par le logiciel: StatView 5.0, les résultats ont été considérés comme statistiquement significatifs pour un  $p < 0,05$ .

## Resultats

- L'âge moyen de découverte du cancer du rein chez nos malades était 56 ans et la médiane 59 ans, avec des extrêmes de 40 et 80 ans. Nous avons enregistré une prédominance masculine avec un sex-ratio de 1,9/1.
- Le délai diagnostique moyen entre l'apparition des symptômes et le diagnostic de cancer du rein était de 6mois, tout en sachant que chez 03 de nos malades (8,57%) le cancer du rein a été découvert de façon fortuite.
- Parmi les malades symptomatiques, la douleur, l'hématurie et l'AEG étaient les symptômes les plus fréquemment rencontrés (Tableau 1).

## Imagerie

- L'échographie a été réalisée chez tous nos malades et avait mis en évidence la tumeur rénale dans 100% des cas.
- Une TDM a été réalisée chez tous nos malades. L'injection du produit de contraste n'a pas pu être réalisée chez 2 de nos malades à cause d'une insuffisance rénale; créatininémie à 18 et 22 respectivement. Cependant, la TDM a permis de confirmer le diagnostic dans tous les cas.

**Tableau 1** Données démographiques et cliniques.

	Nombre	Pourcentage
Sexe		
Homme	23	66%
Femme	12	34%
Délai diagnostique		
<1mois	2	5%
Entre 1 et 6 mois	21	60%
Plus de 6 mois	9	26%
Découverte fortuite	3	9%
Tableau clinique		
Lombalgie	21	60%
Hématurie	16	45%
Masse palpable	10	28%
Altération de l'état général	14	40%
Fièvre	5	14%
HTA	6	17%
Anémie	9	26%

## L'analyse anatomopathologique:

- L'analyse anatomopathologique a montré que le carcinome à cellules claires était le type histologique le plus fréquent, cependant, d'autres types ont été trouvés telle la tumeur myofibroblastique (Tableau 2).

## Corrélation entre la TDM et l'examen anatomopathologique concernant la taille tumorale:

- La TDM a sous-estimé la taille tumorale (Tableau 3) sans que ce ne soit significatif ( $p = 0,368$ ).
- Lorsque les tumeurs ont été subdivisées en fonction de plages de tailles: <4 cm, entre 4 et 7 cm, entre 7 et 10 cm, et >10 cm, on a trouvé que: (Tableau 4)
  - A une taille inférieure à 4 cm: la TDM a surestimé la taille tumorale de façon significative ( $p = 0,012$ ).
  - A une taille supérieure à 4 cm: la TDM sous-estimait ou surestimait la taille tumorale sans que ce ne soit significatif.
- L'analyse de la régression linéaire de la taille tumorale au scanner par rapport à l'anatomopathologie montre que la TDM prédit de façon significative la taille de la tumeur ( $r^2 = 0,984$ ,  $p < 0,0001$ ) (Figure 1)

**Tableau 2** Données anatomopathologiques.

	Nombre	Pourcentage
Type histologique:		
Carcinome à cellules claires	22	63%
Carcinome papillaire	4	11%
Carcinome chromophile	3	9%
Carcinome des canaux collecteurs	2	6%
Autres	4	11%
Grade de Fuhrman		
Fuhrman 1 et 2	3	8,57
Fuhrman 3	15	42,85
Fuhrman 4	17	48,57

**Tableau 3** Comparaison entre la taille tumorale au scanner et à l'examen anatomopathologique.

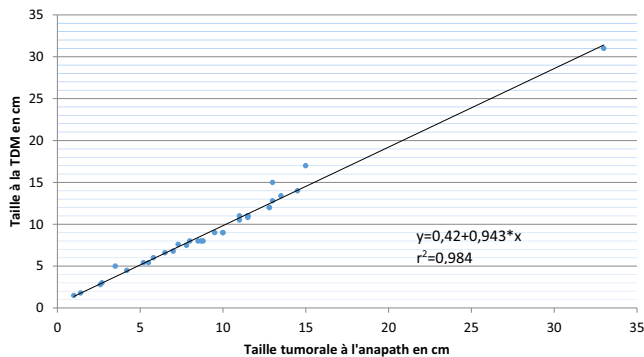
N	Taille moyenne au scanner (cm)	Taille moyenne à l'anapath (cm)	Ecart moyen	Pourcentage de la différence (%)	t	P
35	9,31	9,42	-0,11	-1,16	-0,911	0,368

**Tableau 4** Distribution de la taille tumorale.

Taille	N	Moyenne de la taille à la TDM	Moyenne de la taille à l'anapath	Ecart moyen (cm)	Pourcentage de la différence	t	P
<4 cm	4	2,27	1,92	0,35	18,2	5,422	0,012
Entre 4 et 7 cm	7	5,60	5,44	0,16	2,94	1,934	0,101
Entre 7 et 10 cm	9	8,23	8,55	-0,32	-3,74	-1,965	0,085
>10 cm	15	13,56	13,80	-0,24	-1,73	-0,915	0,375

**Tableau 5** Types histologiques l'anatomopathologie.

	C. à cellules claires	C. chromophile	C. papillaire	C. des canaux collecteurs	Autres
Nombre	22	3	4	2	4
Moyenne de la taille	11,02	6,30	4,77	9,2	7,7

**Figure 1** Diagramme de dispersion de la taille tumorale au scanner par rapport à l'anatomopathologie

Valeur prédictive de la taille tumorale par rapport aux caractéristiques anathomopathologiques de la tumeur:

La compilation de toutes les données recueillies nous a permis d'approfondir l'étude et d'essayer d'évaluer la valeur prédictive de la taille tumorale par rapport aux caractéristiques anathomopathologiques.

Par rapport au type histologique:

Nous avons calculé la taille moyenne des tumeurs en fonction de leur type histologique (Tableau 5), ainsi, on a trouvé que le carcinome à cellules claires était fréquemment de plus grande taille par rapport aux autres types histologiques:

Afin de préciser si cette observation est significative ou pas on a classé les tumeurs selon deux catégories: <7 cm et  $\geq 7$  cm en s'inspirant de la classification TNM (Tableau 6).

- Dans les tumeurs de grande taille ( $\geq 7$  cm) le carcinome à cellules claires était le type histologique le plus fréquent (86,36%).
- Dans les tumeurs de petite taille le carcinome à cellules claires était moins fréquent (23,07%), par contre on a constaté une prédominance des autres types histologiques.

Ces constatations ont été testé par le test de Chi-2, et cette analyse a prédit que la possibilité d'avoir un carcinome à cellules claires augmentait significativement avec l'augmentation de la taille tumorale ( $p < 0,0001$ , coefficient de contingence = 0,754), et elle diminuait avec la diminution de celle-ci. Alors que pour les autres types histologiques la possibilité de les avoir était inversement proportionnelle à la taille tumorale.

Par rapport au grade nucléaire

On a répartis les tumeurs en deux catégories <7 cm et  $\geq 7$  cm tout en précisant le grade nucléaire (Tableau 7):

La répartition du nombre des tumeurs classées Fühman 1 et 2 avait une tendance à la baisse avec l'augmentation de la taille de la tumeur, tandis que la distribution des tumeurs classées Fühman 4 montre une tendance inverse, et les changements entre les différents groupes étaient significative ( $p < 0,0001$ ).

**Tableau 6** Distribution des types histologiques en fonction de la taille tumorale.

	Carcinome à cellules claires	Carcinome papillaire	Carcinome chromophile	Carcinome des canaux collecteurs	Autres
<7 cm	3	4	2	2	2
$\geq 7$ cm	19	0	1	0	2
Total	22	4	3	2	4

**Tableau 7** Distribution des grades nucléaires en fonction de la taille tumorale.

	Führman 1 et 2	Führman 3	Führman 4
<7 cm	2	6	1
≥7 cm	1	9	16

## Discussion

Les objectifs principaux des techniques d'imagerie résident dans la possibilité de bien différencier entre tumeur maligne et bénigne, mener un diagnostic précoce, et étaler un bilan d'extension.

L'exactitude de ces données concernant le stade anatomopathologique et les caractéristiques des tumeurs du rein est un élément primordial dans la prise en charge de cette entité nosologique. Actuellement, il est admis que la taille tumorale est un élément de prédiction indépendant du grade histopathologique et de la survie [2].

Le RENAL score même s'il n'inclut pas toutes les caractéristiques de la tumeur, permet par contre, en se basant sur l'imagerie, d'évaluer les caractéristiques suivantes: diamètre maximal, caractère exo ou endo-phytique, proximité du système collecteur ou sinus et la localisation antérieure ou postérieure, la situation par rapport aux lignes polaires supérieure et inférieure et enfin l'atteinte de l'artère ou la veine principale. C'est un score reproductible qui permet d'orienter le choix thérapeutique [3]. Le but de notre étude était de bien définir la place de la TDM dans l'évaluation préopératoire des caractéristiques anatomopathologiques du cancer du rein en comparant ses données aux données anatomopathologiques ce qui peut influencer le choix thérapeutique dans la mesure où les différents types du carcinome à cellules rénales diffèrent du point de vue pronostic.

### Corrélations TDM-anatomopathologie:

L'examen tomodynamométrique reste l'examen de référence pour la détection d'une masse rénale.

### Type histologique:

Il semble évident qu'aucune des modalités d'imagerie actuellement disponibles ne peut prédire avec précision l'histologie d'une tumeur rénale. Cependant, certaines lésions ont des caractéristiques morphologiques évocatrices sur la TDM qui pourrait orienter vers un diagnostic précis et donc orienter le choix thérapeutique [4].

La TDM est considérée à l'heure actuelle comme le gold-standard pour une évaluation précise du cancer du rein, bien que ce dernier peut paraître comme iso-, hyper- ou hypodense sur les coupes sans injection de produit de contraste, il montre un rehaussement significatif après injection d'environ  $115 \pm 48$  UH dans la phase corticomédullaire, et de  $62 \pm 25$  UH dans la phase excrétrice [5]. Un niveau de rehaussement supérieur ou égal à 84 UH à la phase artérielle caractérise le carcinome à cellules claires avec une spécificité de 100% et une sensibilité de 76% [5]. Certains éléments très caractéristiques mais inconstants peuvent également être associés: la présence de calcifications intratumorales et l'envahissement de la veine rénale et de la VCI.

Z. SHEIR et al. a publié une série dans laquelle il a essayé de déterminer le type histologique des tumeurs rénales en se basant sur les données du scanner multibarrettes en comparant les données des 3 types histologiques les plus fréquents: carcinome à cellules claires, le carcinome papillaire, et le carcinome chromophile [4]; il a trouvé que le degré de rehaussement était significativement différent entre les 3 types à la phase corticomédullaire et la phase excrétrice ( $p=0,001$ ), un rehaussement plus élevé a été noté dans 48,6% des carcinomes à cellules claires, contre 15,4% dans le carcinome papillaire et 4,2% dans le carcinome chromophile ( $p=0,001$ ).

### Taille tumorale:

Vue le grand intérêt de la mesure de la taille tumorale dans la classification du cancer du rein ainsi que dans le choix thérapeutique. Notre étude a essayé d'évaluer la capacité prédictive de la TDM pour estimer la taille de la tumeur par rapport aux caractères anatomopathologiques.

Le scanner détecte une lésion sur deux parmi les masses rénales inférieures ou égales à 5 mm, et 75% des masses de moins de 15 mm, les meilleurs résultats sont obtenus en scanner spiralé en associant les acquisitions obtenues après contraste à la phase artérielle et excrétrice [6].

La taille moyenne de découverte du cancer rénal a été de 9,42 cm. 11,02 cm pour le carcinome à cellules claires, 4,77 cm pour le papillaire et 6,30 cm pour le chromophile. Si ces résultats peuvent être considérés comparables aux résultats trouvés par CHEVILLE [6] en ce qui est de la taille moyenne de découverte; la taille moyenne de découverte du carcinome à cellules claires reste néanmoins supérieure par rapport à la littérature, ce qui peut être expliqué par le retard diagnostique dans notre population.

Dans notre série on a trouvé que la TDM a sous-estimé la taille tumorale moyenne par rapport à l'anatomopathologie sans néanmoins que ce soit significatif ( $p=0,368$ ). Ces résultats rejoignent les données de la littérature occidentale; plusieurs auteurs ont fait les mêmes constatations où la TDM a sous-estimé la taille tumorale (-0,01 cm) sans que cette différence ne soit significative [2,7].

En subdivisant la taille tumorale en plages, tout en s'inspirant de la classification TNM, nous avons remarqué que la TDM avait tendance à surestimer la taille tumorale de façon significative ( $p=0,012$ ) avec un écart moyen de 0,35 cm et des extrêmes entre 0,12 et 0,51 cm chez les malades ayant une tumeur inférieure à 4 cm. Mucksavage et al. avait trouvé des résultats pareils où la TDM a surestimé la taille tumorale de 0,17 à 0,44 cm pour les tumeurs de moins de 4 cm [2], Kurta et al. [8] a trouvé que la TDM surestime la taille pour les tumeurs de moins de 5 cm et que c'était plus significatif pour les tumeurs de moins de 2 cm

Dans les tumeurs de taille supérieure à 4 cm, la TDM sous-estimait ou surestimait la taille tumorale sans facteur déterminant et sans être significative. Mucksavage a trouvé les mêmes résultats, et donc la TDM peut être considérée comme un moyen fiable dans la détermination précise de la taille tumorale [2].

Les résultats de notre étude ont montré que tant que la taille des tumeurs augmente, il y avait une probabilité significativement plus importante que celles-ci soient des carcinomes à cellules claires ( $p<0,0001$ ), ceci a été confirmé par plusieurs études publiées.

Zhang et al. [9] a trouvé les mêmes résultats en ce qui concerne la valeur prédictive de la taille vis-à-vis du type histologique, il a également noté que certaines caractéristiques tumorales révélées par la TDM pouvaient orienter vers le type histologique, ainsi la présence d'hémorragie ou nécrose intratumorales orientait plutôt vers le carcinome chromophile ( $p < 0,05$ ). Aussi, l'absence de dégénérescence kystique augmentait la probabilité de trouver un carcinome papillaire ou chromophile ( $p < 0,05$ ).

Le grade nucléaire de Fühman a permis principalement de déterminer parmi les patients présentant une tumeur localisée, ceux dont l'évolution à moyen terme risque d'être péjorative. Ce grade est directement corrélé avec la survie sans, cependant, de différence entre le grade 1 et 2. Lors de notre travail, on a trouvé que les tumeurs ayant une taille  $\geq 7$  cm avaient significativement un grade nucléaire plus élevé ( $p < 0,0001$ ). Frank et al. [10] a trouvé que le risque d'avoir un haut grade nucléaire augmentait de 32% et 12% pour chaque augmentation de 1 cm de la taille tumorale pour le carcinome à cellules rénales et le carcinome papillaire respectivement, et ceci d'autant plus que la taille tumorale est supérieure à 4 cm.

Notre étude a montré qu'il y avait une relation significative entre la taille tumorale et le grade nucléaire, les plus grandes tumeurs avaient un grade nucléaire élevé et étaient potentiellement plus agressives. Ceci rejoint les résultats de Remzi et al. qui a montré que le potentiel agressif des petits carcinomes à cellules rénales augmente de façon importante lorsque la taille dépasse 3 cm [11].

A noter qu'il y avait plusieurs limites dans cette étude qui méritent d'être mentionnées. A savoir que nos données représentent une revue rétrospective des résultats d'un seul centre. Par conséquent, nos résultats sont soumis aux biais inhérents d'une étude rétrospective. Plus important encore, nos données représentent un groupe de patients de faible nombre de cas traités chirurgicalement, par conséquent, bon nombre de malades n'ont pas été intégrés dans l'étude, à savoir, les cas avec métastases généralisées, et les tumeurs non résecables.

## Conclusion

La surveillance active, la cryoablation et la radiofréquence se sont révélées être des options thérapeutiques efficaces, surtout pour les tumeurs de petite taille.

La présente étude réaffirme la précision de la TDM pour prédire la taille des tumeurs rénales mesurée à l'anatomopathologie, d'établir le RENAL score afin de mieux orienter le choix thérapeutique et de prédire les caractéristiques anatomopathologiques du carcinome à cellules rénales. Elle prouve qu'il existe une corrélation significative entre la taille tumorale d'une part et le type histologique, le grade et le stade des tumeurs rénales d'une autre part. La probabilité de détection de certains sous-types histologiques varie avec l'augmentation de la taille de la tumeur. Avec une augmentation de la taille de la tumeur, la probabilité que celle-ci soit un carcinome à cellules claires est plus élevée.

## Références

- [1] Société Française de Radiologie. Guide des procédures radiologiques. <http://eassa.cordo.pagesperso-orange.fr/SFROPRI/index.htm>
- [2] Mucksavage P, Ramchandani P, Malkowicz SB, Guzzo TJ. Is ultrasound imaging inferior to computed tomography or magnetic resonance imaging in evaluating renal mass size. *J Urol* 2012;79(1):28–31.
- [3] Kutikov A, Uzzo RG. The R.E.N.A.L. nephrometry score: a comprehensive standardized system for quantitating renal tumor size, location and depth. *J Urol* 2009 Sep;182(3):844–53.
- [4] Sheir KZ, El-Azab M, Mosbah A, El-Baz M, Shaaban AA. Differentiation of renal cell carcinoma subtypes by multislice computerized tomography. *The journal of urology* 2005;174:451–5.
- [5] Kim JK, Kim TK, Ahn HJ, et al. Differentiation of subtypes of renal cell carcinomas on helical CT scans. *AJR* 2002;178:1499–506.
- [6] Cheville JC, Lhose CM, Zincke H, Weaver AL, Blute ML. Comparisons of outcome and prognostic features among histologic subtypes of renal cell carcinoma. *Am J Surg Pathol* 2003;27:612–24.
- [7] Lee SE, Lee WK, Kim DS, Doo SH, Park HZ, Yoon CY, et al. Comparison of radiographic and pathologic sizes of renal tumors. *World J Urol* 2010;28:263–7.
- [8] Kurta JM, Thompson RH, Kundu S, Kaag M, Manion MT, Herr HW, et al. Contemporary imaging of patients with a renal mass: does size on computed tomography equal pathological size. *BJU Int* 2009;103:24–7.
- [9] Zhang C, Li X, Hao H, Yu W, He Z, Zhou L. The correlation between size of renal cell carcinoma and its histopathological characteristics: a single center study of 1867 renal cell carcinoma cases. *BJU Int* 2012 Dec;110(11 Pt B):E481–5.
- [10] Frank I, Blute ML, Cheville JC, Lohse CM, Weaver AL, Zincke H. Solid renal tumors: an analysis of pathological features related to tumor size. *J Urol* 2003;170:2217.
- [11] Remzi M, Ozsoy M, Klingler HC, Susani M, Waldert M, Seitz C, et al. Are small renal tumors harmless? Analysis of histopathological features according to tumors 4 cm or less in diameter. *J Urol* 2006;176:896–9.