

ROL DEL PET/CT EN EPILEPSIA

THE ROLE OF PET/CT IN EPILEPSY

DR. DAVID LADRÓN DE GUEVARA (1)

1. Departamento de Diagnóstico por Imágenes. Clínica Las Condes.

Email: dladro@clinicalascondes.cl

RESUMEN

El PET (Positron Emission Tomography) con F18-Fluorodeoxiglucosa (FDG) es un examen ampliamente utilizado en el estudio de epilepsia refractaria, constituyendo en la actualidad un pilar fundamental en la evaluación quirúrgica. El PET proporciona una traducción funcional de la lesión morfológica y puede pesquisar otras áreas epileptógenas temporales y extratemporales no visibles con los métodos tradicionales. Su alta sensibilidad y positividad aún con Resonancia Magnética (RM) negativa, hace posible optar a la resección quirúrgica en pacientes que de otra manera no podrían operarse, obteniendo sujetos libres de crisis en hasta el 80% de las epilepsias temporales. El PET es realizado eminentemente en fase interictal y posee una sensibilidad de 90% en focos temporales y 50 a 70% en focos extratemporales. El PET "ictal" y el uso de radiofármacos distintos del F18-FDG son alternativas válidas en ciertos casos de epilepsia, especialmente extratemporal. Es posible que el uso del PET en epilepsia siga aumentando debido a la cada vez mayor disponibilidad del método y su consiguiente menor costo.

Palabras clave: PET, FDG, cerebro, epilepsia, neuroimagen.

SUMMARY

F18-FDG PET (Positron Emission Tomography) has been widely used in refractory epilepsy, and today represents a main issue for surgical evaluation. PET provides a functional translation for a morphological lesion, and can inquire for others temporal an extra-temporal epileptogenic focus,

which can be not evident with traditional image methods. Its high sensibility even having negative MRI, allows considering surgical resection in another wise no surgical patients, getting free seizure subjects in until 80% temporal epilepsy cases. PET scan is doing normally in interictal condition, and shows sensibility of 90% for temporal and 50-70% for extratemporal epilepsy. The "ictal" PET or a PET using other radiotracer different to F18-FDG are valid alternatives in some cases, especially in extratemporal epilepsy. It is possible that utilization of PET in epilepsy remains increasing owing to its progressive higher availability and consequently lower cost.

Key words: PET, FDG, brain, epilepsy, neuroimaging.

INTRODUCCIÓN

El PET (Positron Emission Tomography) cerebral con F18-Fluorodeoxiglucosa (FDG) ha sido utilizado en el estudio de cuadros neurológicos como la epilepsia y demencia, que se caracterizan por presentar una anomalía funcional de la corteza cerebral, a veces sin alteraciones morfológicas detectables con los métodos tradicionales de neuroimagen, como la tomografía computada (TC) y resonancia magnética (RM).

En el caso de la epilepsia, el área de la corteza que produce las descargas eléctricas patológicas suele presentar al PET una disminución de la captación de glucosa respecto a la corteza cerebral normal, que normalmente consume elevadas cantidades de azúcar (1).

El PET es el método más sensible en la detección de focos epileptógenos, permitiendo lateralizar y ubicar focos no visibles con otros métodos,

con una excelente correlación con el EEG y un elevado valor predictivo de resolución de crisis post cirugía (2). El estudio metabólico es particularmente útil en localizaciones extratemporales, donde la RM muestra una menor sensibilidad. Estos casos suelen presentar malformaciones corticales con grados menores de alteración histológica o bien microdisgenesia o mínimas alteraciones de la arbolización neuronal (2, 3), lo que los hace invisibles a los métodos de imagen morfológicos.

El objetivo de este artículo es revisar y actualizar conocimientos acerca de la utilidad del PET F18-FDG en epilepsia refractaria.

INICIOS DEL PET CEREBRAL

La glucosa marcada con Flúor-18 se utiliza desde hace varias décadas para estudiar el metabolismo cerebral de pacientes con epilepsia. La baja calidad de las primeras imágenes obtenidas con gammacámaras acondicionadas ha evolucionado rápidamente gracias a los avances tecnológicos de los equipos PET. La fabricación de detectores más eficientes y la posibilidad de adquisición 3D actual permite disminuir las dosis administradas, obteniendo imágenes de alta resolución espacial (3-4mm) en corto tiempo de adquisición. El advenimiento de la técnica híbrida PET/CT a comienzos del siglo XXI trajo consigo una rápida masificación del PET principalmente propulsado por su gran utilidad en oncología. En los estudios cerebrales, la adquisición híbrida permitió un examen más rápido, de menor irradiación y con posibilidad de realizar fusión del PET con otras imágenes morfológicas como la RM basado en puntos o coordenadas anatómicas de la TC. Esto último representa una alternativa a los métodos de fusión mediante corrección de dos técnicas técnicamente distintas como son el PET y la RM. Por último, los equipos híbridos PET/RM actualmente disponibles permiten una adquisición simultánea de ambos estudios, bajo similares condiciones electroclínicas, y sin necesidad de procesamientos para fusión.

PREPARACIÓN DEL PACIENTE

Para realizar el examen se requiere ayuna de al menos cuatro horas, y restricción de alimentos con cafeína y tabaco desde el día previo. Debido al carácter interictal del estudio, no es necesario modificar la terapia antiepiléptica habitual del paciente. Actualmente se recomienda realizar monitoreo EEG antes, durante y después de la inyección del F18-FDG, y correlacionar esta información con los hallazgos metabólicos. Durante la fase de captación cerebral, el paciente debe descansar en una habitación silenciosa y sin mucha luz, lo más tranquilo posible. Entre 30 a 45 minutos después de la inyección, se lleva al paciente al PET para la adquisición de imágenes. Al adquirir el PET es necesario que el paciente esté inmóvil durante aproximadamente 15-20 minutos, por lo que puede ser necesaria sedación anestésica en caso de niños pequeños. La única contraindicación absoluta del examen es el embarazo.

CAPTACIÓN DE F18-FDG EN EL ENCÉFALO NORMAL Y ANORMAL

La corteza cerebral y los núcleos de la base normales presentan característicamente alta captación de azúcar marcada, de carácter si-

métrico. El cerebelo suele mostrar una captación menor, que puede estar aún más disminuida en pacientes usuarios de medicamentos antiepilépticos. La sustancia blanca y tronco generalmente tienen un metabolismo glucídico bajo, y un área hipercaptante en esta ubicación es siempre patológica.

La corteza cerebral disfuncional presentará menor consumo de glucosa que aquella normal, y en este hecho se basa la utilidad del PET. El foco epileptógeno se verá como un área cortical hipocaptante, con una extensión igual o mayor a la lesión visible en RM, como se ve en la Figura 1. La menor captación de F18-FDG en territorio epileptógeno es un fenómeno dinámico, que puede variar de acuerdo a distintos factores, pudiéndose revertir con adecuado tratamiento o incluso invertir en caso de PET ictales donde la misma lesión hipocaptante interictal puede tornarse hipercaptante (4). Algunos autores han observado un empeoramiento de la alteración metabólica en epilepsias de larga data, con acentuación del hipometabolismo en el área afectada y una mayor positividad del examen en epilepsias crónicas (5).

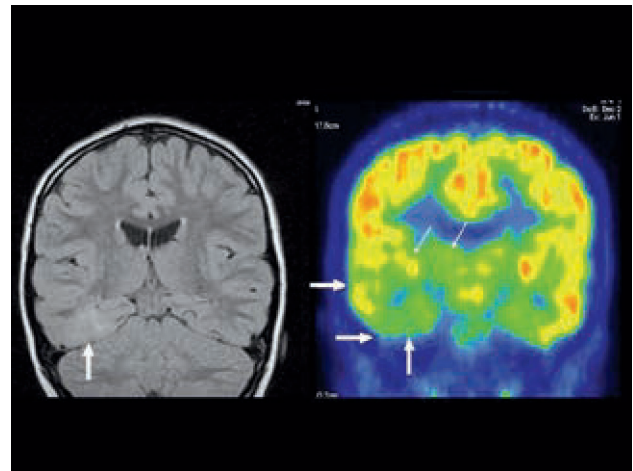


Figura 1. A la izquierda: RM secuencia FLAIR con alteración de la señal de la corteza en la base del lóbulo temporal derecho. A la derecha: PET F18-FDG en el mismo corte con hipometabolismo temporal mesial, basal y lateral, de mayor extensión que en la RM. También se observa menor contraste del tálamo y núcleos de la base derechos (flecha delgada).

Se ha descrito que el PET con F18-FDG puede sobreestimar el tamaño del foco epileptógeno real, mostrando áreas hipometabólicas corticales más allá de la alteración histológica. Esto debe ser considerado cuidadosamente al momento de planear una cirugía resectiva, especialmente en lesiones ubicadas en o cercanas a corteza elocuente. Por otro lado, la resección quirúrgica de estas áreas metabólicamente alteradas que exceden la lesión anatómica, aparentemente parecen determinar un mejor pronóstico post quirúrgico, con mayor cantidad de pacientes libres de crisis (6).

Además de la alteración metabólica cortical, el PET puede mostrar compromiso funcional del tálamo y núcleos de la base ipsilaterales,

como se muestra en las Figura 1. El cerebelo también puede presentar disfunción contralateral al foco cerebral, fácilmente demostrable con PET (Figura 2).

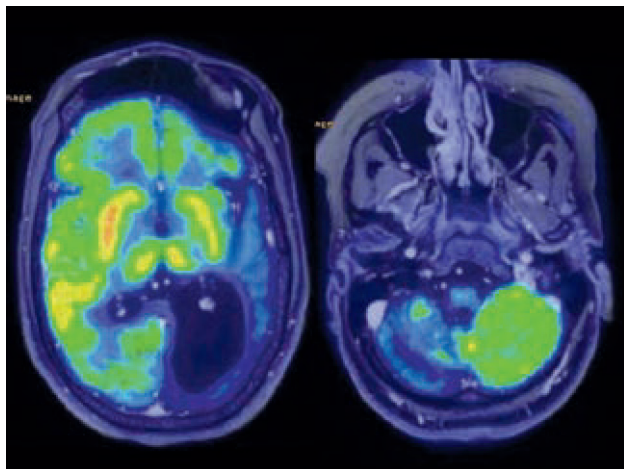


Figura 2. Imágenes de fusión de PET y RM en paciente con epilepsia. A la izquierda: marcada alteración metabólica de hemisferio cerebral izquierdo en correspondencia con atrofia y dilatación ventricular. A la derecha: hipometabolismo severo de hemisferio cerebeloso contralateral.

PET VS SPECT

El estudio funcional con SPECT (*Single Photon Emission Computed Tomography*) cerebral ha sido ampliamente utilizado en la evaluación preoperatoria de epilepsia refractaria a tratamiento. El SPECT cerebral detecta cambios en la perfusión cerebral, encontrando menor o mayor flujo sanguíneo según se trate de un estudio interictal o ictal, respectivamente. Aunque el SPECT es una técnica de mayor disponibilidad, estudios comparativos interictales han demostrado una clara superioridad del PET en la localización del foco (7). El SPECT interictal por sí solo es poco efectivo en focalizar la alteración (8) y claramente inferior al PET interictal, y sólo debiera ser utilizado para comparación y sustracción con el SPECT ictal (9). Por otro lado, el SPECT realizado en fase ictal sí ha demostrado alto rendimiento en la detección del área epileptógena (10), teniendo como inconveniente principalmente su dificultad técnica de llevar a cabo la inyección del radiofármaco en el momento justo de la crisis. Una tabla comparativa de las distintas técnicas de imagen se muestra en la Tabla 1.

La ventaja del PET sobre el SPECT radica en su elevada resolución espacial y de contraste, la mayor exactitud en la cuantificación de la captación, y su dependencia de factores metabólicos en vez de variaciones en el flujo tisular (11). El PET no depende de la ocurrencia de crisis, y puede ser realizado en pacientes sin actividad ictal. Diversos autores recomiendan el uso del PET en caso que esté disponible (1).

Por otro lado, el SPECT es un examen de amplia trayectoria en el estudio de epilepsia, que en ausencia de PET representa una alternativa válida. Su mayor disponibilidad y menor costo permiten un uso más amplio. Sin embargo, debido a la frecuente necesidad de realizar dos estudios SPECT, uno ictal y otro interictal, para una adecuada cuantificación y sustracción de imágenes, su costo real se acerca bastante al del PET.

EPILEPSIA TEMPORAL VS EXTRATEMPORAL

En la epilepsia temporal el rendimiento de las técnicas de imagen es elevado, con una sensibilidad alta para la RM, PET y SPECT. Particularmente en esclerosis hipocampal la RM presenta una sensibilidad sobre 90%. La concordancia en la ubicación del foco entre PET y RM en epilepsia temporal es alta, y garantiza buenos resultados post quirúrgicos, con un 74-80% de los pacientes libre de crisis (2, 3). Aun cuando la RM suele detectar gran parte de los focos, el PET puede pesquisar un foco temporal contralateral no sospechado. El análisis cuantitativo y semi-cuantitativo de las imágenes del PET, que incluya una comparación con base de datos normales, puede ayudar a diferenciar hipometabolismo bilateral real de variantes normales. Por otro lado, el PET es un gran aporte en caso de RM negativa, ya que permite lateralizar y ubicar el foco en número importante de casos, y con resultados post operatorios similares a aquellos pacientes con RM positiva. Carne et al (3) describió excelentes resultados postquirúrgicos en paciente con PET positivo y RM negativa, con 80% de los pacientes libres de crisis.

En epilepsias extratemporales, la positividad de todos los métodos de imagen disminuye significativamente, especialmente en el caso de la RM. La sensibilidad del PET varía entre 50 a 70% dependiendo de la ubicación cortical (12). Muchas veces el PET es el único método de

TABLA 1. SENSIBILIDAD Y CONCORDANCIA HISTOPATOLÓGICA DE LOS MÉTODOS DE IMAGEN EN EPILEPSIA FOCAL (2)

	LATERALIZACIÓN DEL FOCO (%)			CONCORDANCIA HISTOPATOLÓGICA (%)
	TEMPORAL	EXTRATEMPORAL	TOTAL	
SPECT ictal	83	62	78	73
RM	85	41	77	72
PET	90	64	86	85

imagen positivo, y una concordancia clínica y electroencefalográfica sería suficiente para evaluar la opción quirúrgica (Figura 3). Los resultados postquirúrgicos en estos pacientes con focos extratemporales suelen ser más pobres, lográndose hasta 54% de pacientes libres de crisis (2).

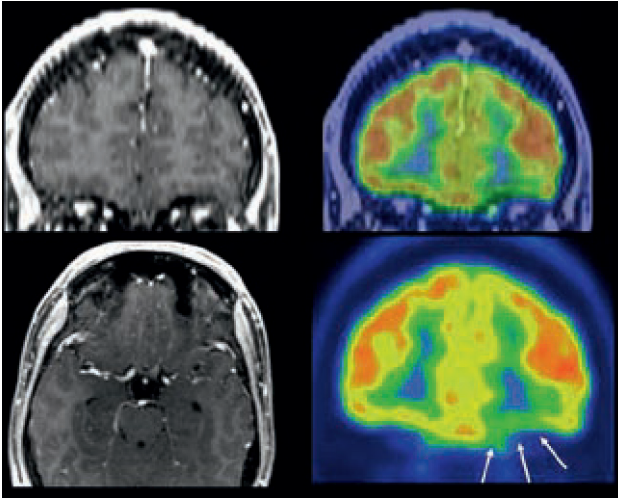


Figura 3. A la izquierda: RM normal (secuencia T1 con gadolinio). A la derecha: Hipometabolismo frontal basal izquierdo (flechas). Una concordancia clínico-eléctrica apoya la cirugía aún con RM normal.

PET "ICTAL"

Por motivos prácticos, el uso del PET en epilepsia se ha restringido a la fase interictal, debido a la dificultosa implementación de estudios ictales en pacientes con crisis poco frecuentes, debido a la corta vida media del F18-FDG. Sin embargo, en pacientes con crisis frecuentes o en estatus epiléptico, el PET ictal sí es posible (7, 10).

La ocurrencia de crisis epiléptica durante la realización de un PET cerebral utilizando F18-FDG ha sido reportada por algunos autores, resultando en un área de mayor metabolismo glucídico que el resto del cerebro, que en la mayoría de los casos coincide parcial o totalmente con el foco clínico-eléctrico (13, 14, 15) (Figura 4). La correlación histopatológica de estos focos hipermetabólicos, que corresponden generalmente a displasias corticales, y los excelentes resultados postquirúrgicos apoyan la utilidad clínica del PET ictal, especialmente en localización extratemporal (14).

Debido a que la profunda alteración metabólica cerebral ocasionada por una crisis se puede extender hasta 24 horas después de finalizada ésta la opción de inyección oportuna de F18-FDG mostraría márgenes más laxos que para medir los cambios de perfusión visibles con el SPECT (16). Sin embargo, es posible que la positividad del PET aumente significativamente en casos en que la crisis ocurra durante la fase de captación temprana de F18-FDG, es decir durante los 15 primeros minutos post inyección.

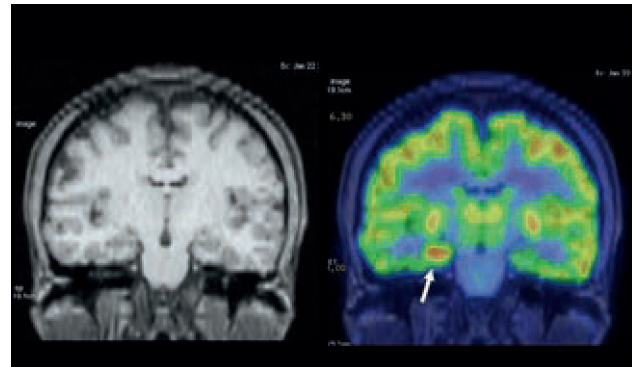


Figura 4. A la izquierda: RM en secuencia T1 con leve alteración de señal en hipocampo derecho. A la derecha: PET "ictal" realizado en paciente con frecuentes crisis epilépticas que muestra foco hipermetabólico en hipocampo derecho, que fue resecado con resultado de displasia cortical tipo IIB. Sin crisis a los 3 años de seguimiento.

PET CON OTROS RADIOFÁRMACOS:

Existen numerosos radiofármacos para PET distintos al F18-FDG que han sido investigados y que podrían tener utilidad en epilepsia, aunque sólo la glucosa marcada parece utilizarse regularmente en el ámbito clínico. Estudios dirigidos a los receptores de benzodiazepinas utilizando C11-flumazenil, han demostrado un promedio de 30% de disminución de receptores activos en el foco epileptógeno temporal en pacientes con RM normal, con un área afectada coincidente aunque más circunscrita que la detectada con F18-FDG (17). De manera similar se ha probado significativa menor unión a receptores de serotonina en epilepsia temporal utilizando PET con 5-HT1A (S), lo que puede ser debido a menor densidad de receptores y/o disminución de su afinidad en el área epileptógena. La discordancia entre los estudios específicos de receptores con PET y la anatomía patológica respecto a la severidad y extensión del daño tisular, sugieren que la explicación de la alteración metabólica o fisiológica va mucho más allá de la simple pérdida neuronal (17, 18).

Otro radiofármaco interesante parece ser el alpha[11C]methyl-L tryptophano, con elevada especificidad en la detección de malformaciones del desarrollo cortical, aunque de modesta sensibilidad (19). En esclerosis tuberosa es útil en la detección de la lesión cortico-subcortical epileptógena, la que suele presentar mayor captación que las no epileptógenas.

CONCLUSIÓN

El PET F18-FDG es de gran utilidad en el estudio de epilepsia focal, y forma parte del estudio habitual que se debería realizar en estos pacientes, aumentando la sensibilidad en la detección de focos epileptógenos temporales y especialmente extratemporales. Un PET positivo concordante con los hallazgos electro-clínicos hacen posible la opción quirúrgica, aún con RM negativa. Es posible que el uso del PET en epilepsia siga aumentando debido a la cada vez mayor disponibilidad del método y su consiguiente menor costo.

REFERENCIAS BIBLIOGRÁFICAS

1. Otsuki T. Neuroimaging and presurgical evaluation of symptomatic epilepsies. *Psychiatry and Clinical Neurosciences* 2004;58:513–515.
2. Won HJ, Chang K-H, Cheon J-E, Kim HD, Lee DS, Han MH et al. Comparison of MR Imaging with PET and Ictal SPECT in 118 Patients with Intractable Epilepsy. *Am J Neuroradiol* 1999;20:593–599.
3. Carne RP, O'Brien TJ, Kilpatrick CJ, MacGregor LR, Hicks RJ, Murphy MA et al. MRI-negative PET-positive temporal lobe epilepsy: a distinct surgically remediable syndrome. *Brain* 2004;127:2276–2285.
4. Baumgartner C and Lehner-Baumgartner E. The functional deficit zone: general principles. In: *Textbook of Epilepsy surgery*. Luders HO, editor. London, UK: Informa Healthcare, 2008:781-791.
5. Gaillard WD, Weinstein S, Conry J, Peral PL, Fazilat S, Fazilat S. Prognosis of children with partial epilepsy: MRI and serial 18FDG-PET. *Neurology* 2007;68:655–65.
6. Vinton AB, Carne R, Hicks RJ, Desmond PM, Kilpatrick C, Kaye AH et al. The extent of resection of FDG-PET hypometabolism relates to outcome of temporal lobectomy. *Brain* 2007;130:548–560.
7. Newberg AB, Alavi A. PET in seizure disorders. *Radiol Clin N Am* 2005;43:79-92.
8. Lee DS, Lee SK, Chung J-K, Kim HJ, Lee MC, Koh C-S. Predictive values of F-18-FDG PET and ictal SPECT to find epileptogenic zones in cryptogenic neocortical epilepsies. *J Nucl Med* 1997; 38: 272.
9. Goffin K, Dedeurwaerdere S, Van Laere K, Van Paesschen W. Neuronuclear Assessment of Patients With Epilepsy. *Seminars in Nuclear Medicine* 2008;38: 227-239.
10. Elson L. Role of Neuroimaging in the Management of Seizure Disorders. *Mayo Clin Proc* 2002;77:1251-1264.
11. Kuhl D, Engel J, Phelps M, Selin C. Epileptic patterns of local cerebral metabolism and perfusion in humans determined by emission computed tomography of 18FDG and 13NH3. *Ann Neurol* 1980;8:348-60.
12. O'Brien TJ, Hicks RJ, Ware R, Binns DS, Murphy M, Cook MJ. The utility of a 3-dimensional, large-field-of-view, sodium iodide crystal-based PET scanner in the presurgical evaluation of partial epilepsy. *J Nucl Med* 2001;42:1158-65.
13. Meltzer CC, Adelson PD, Brenner RP, Crumrine PK, Cott AV, Schiff DP et al. Planned Ictal FDG PET Imaging for Localization of Extratemporal Epileptic Foci. *Epilepsia* 2000;41:193-200.
14. Ladrón de Guevara D, Marca S, Kuester G, Rios L, Solari F, Galvez M et al. "Ictal" PET F18-FDG in refractory focal epilepsy: report of 6 cases with surgically removed cortical hypermetabolic lesions, with histopathological correlation and follow-up. *European Journal of Neurology* 2012;19 (Suppl. 1): 239.
15. Kuester G, Marca S, Ladrón de Guevara D, Rios L, Solari F, Gejman R et al. Ictal PET findings in patients with refractory focal epilepsy. *Epilepsia* 2012; 53 (Suppl. 5):62-63.
16. Leiderman DB, Albert P, Balish M, Bromfield E, Theodore WH. The Dynamics of Metabolic Change Following Seizures as Measured by Positron Emission Tomography With Fludeoxyglucose F-18. *Arch Neurol*. 1994;51(9):932-936.
17. Ryvlin P, Bouvard S, La Bars D, De Lamérie G, Grégoire MC, Kahane P et al. Clinical utility of flumazenil-PET versus (F18)fluorodeoxyglucose-PET and MRI in refractory partial epilepsy. A prospective study in 100 patients. *Brain* 1998;121:2067-2081.
18. Toczek MT, Carson RE, Lang L, Ma Y, Spanaki MV, Der MG et al. PET imaging of 5-HT1A receptor binding in patients with temporal lobe epilepsy. *Neurology* 2003;60:749-756.
19. Wakamoto H, Chugani DC, Juhász C, Muzik O, Kupsky WJ, Chugani HT. Alpha-Methyl-L-Tryptophan Positron Emission Tomography in Epilepsy With Cortical Developmental Malformations. *Pediatr Neurol* 2008;39:181-188.

El autor declara no tener conflictos de interés, con relación a este artículo.