

REOSTEOTOMÍA DE WEIL CON OSTEOSÍNTESIS NO EXTRAÍBLE EN EL MANEJO DE LA METATARSALGIA RECIDIVADA. A PROPÓSITO DE UN CASO CLÍNICO

Rodrigo Melo Grollmus, Pablo Fernández de Retana, Fernando Álvarez Goenaga, Alberto Ruiz Nasarre

Unidad de Pie y Tobillo. Departamento de Cirugía Ortopédica. Hospital San Rafael. Barcelona

La metatarsalgia central es una de las causas más frecuentes de dolor en el antepié. La persistencia o reaparición posterior a un procedimiento quirúrgico que intentó tratarla es un problema de difícil solución y poco considerado en la literatura. Presentamos un caso clínico de una paciente que presentaba una metatarsalgia recidivada de 3.^{er} rocker, que requirió una nueva triple osteotomía de Weil y que quedó con parte de la osteosíntesis previa (tornillo) no extraíble. Se realizó la reosteotomía con los cortes a través del tornillo logrando una adecuada alineación metatarsal tridimensional y la ausencia de metatarsalgia. A partir de este caso, presentamos nuestras recomendaciones terapéuticas frente a casos complejos de metatarsalgia recidivada y las consideraciones a tener en cuenta en cada una de ellas.

PALABRAS CLAVES: *Metatarsalgia. Recidiva. Osteosíntesis no extraíble. Reosteotomía de Weil. Corte de tornillo.*

WEIL RE-OSTEOTOMY WITH OSTEOSYNTHESIS NONREMOVABLE IN THE MANAGEMENT OF RECURRENT METATARSALGIA. IN RELATION TO A CLINICAL CASE

Central metatarsalgia is one of the most common causes of fore-foot pain. Its persistence or recurrence after a surgical procedure is a challenging and not treated in the literature. We report a case of a patient who had a recurrence of 3rd rocker metatarsalgia, which required a new triple Weil osteotomy, but some part of the previous fixation (screw) was not removable. We performed re-osteotomy cuts through screw, achieving proper tridimensional metatarsal alignment and the absence metatarsalgia. From this case, we present our therapeutic recommendations against recurrent metatarsalgia complex cases and considerations to be taken into account in each.

KEY WORDS: *Metatarsalgia. Recurrence. Osteosynthesis nonremovable. Weil re-osteotomy. Screw cutting.*

INTRODUCCIÓN

La recidiva de la metatarsalgia es un problema de difícil manejo, especialmente cuando no existe respuesta al tratamiento conservador y debe realizarse algún tratamiento quirúrgico. La cirugía de revisión tendrá como objetivo principal lograr una correcta alineación metatarsiana en todos los planos, para lo cual será necesario un correcto diagnóstico del problema, una correcta planificación preoperatoria y una cuidadosa técnica quirúrgica⁽¹⁾.

Especialmente complejo es cuando se planifica una nueva osteotomía de realineamiento y durante el procedimiento

quirúrgico existe una falla en la extracción del material de osteosíntesis (por fractura del mismo, fallo de la cabeza, etc.) quedando restos de metal, habitualmente ubicados en la zona donde se debe realizar la nueva osteotomía. En nuestro conocimiento, no existen referencias en la literatura sobre el manejo de esta problemática, por lo que en relación con nuestra experiencia en un caso clínico, exponemos nuestro análisis y propuesta de recomendaciones terapéuticas.

CASO CLÍNICO

Recientemente realizamos una triple osteotomía de Weil en una paciente previamente operada (**Figura 1**) pero, al extraer la osteosíntesis del metatarsiano, el tornillo de tipo *twist-off* se rompió a nivel de la cabeza, quedando el resto *in situ*, siendo imposible su remoción sin utilizar una trefina especial y perder gran stock óseo.

Debido a la absoluta necesidad de la osteotomía, decidimos realizar una triple osteotomía de Weil incorporando un trozo

Correspondencia:

Dr. Rodrigo Melo Grollmus
Hospital San Rafael.
Departamento de Cirugía Ortopédica.
Passeig Vall d'Hebron, 107-117.
08035 Barcelona
Correo electrónico: rodrigomelog@hotmail.com
Fecha de recepción: 15/03/2013

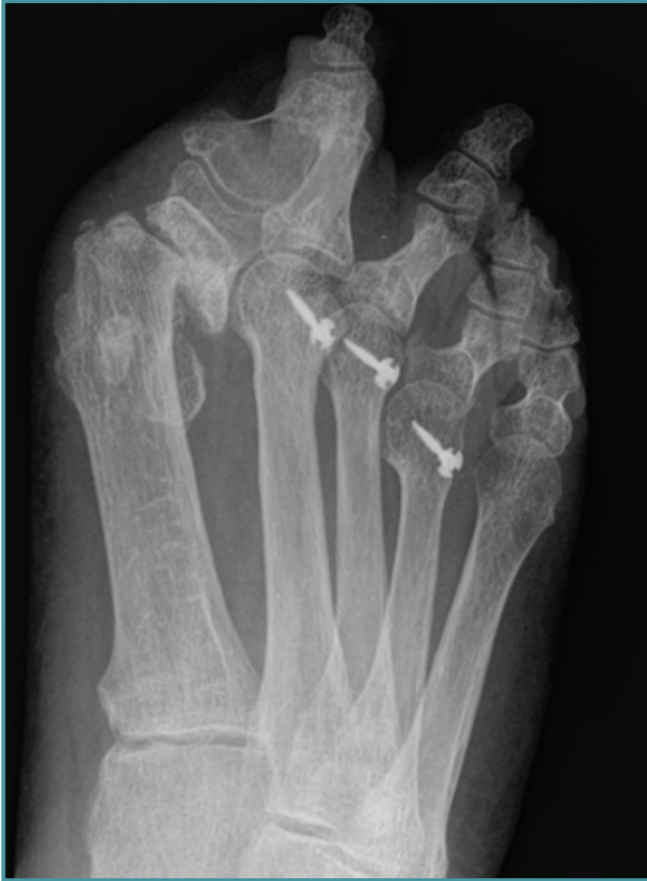

Figura 1. Radiografía anteroposterior preoperatoria.
Figure 1. Anteroposterior preoperative radiograph.

del tornillo en el hueso a remover. Este tipo técnico es especialmente útil en casos en los que es necesario realizar una triple osteotomía de Weil en un paciente con una recidiva de metatarsalgia de 3.^{er} rocker con material de osteosíntesis o restos del mismo (p. ej., pérdida de la cabeza del tornillo o rotura de la cabeza), sin indicación de alineamiento metatarsal.

Técnica quirúrgica

El paciente es colocado en la mesa quirúrgica bajo anestesia regional de la misma forma que un paciente de cirugía primaria. El abordaje se realiza sobre la cicatriz de la cirugía previa (longitudinal o transversa), exponiendo la cabeza y el cuello del metatarsiano.

Se debe evitar la extracción de hueso alrededor del tornillo, y lo ideal sería retirar la cabeza del tornillo para obtener una mayor área de hueso cortical en el que trabajar. Usando la sierra oscilante habitual, se inicia la realización de la triple osteotomía de Weil. El primer corte se inicia justo al final del cartílago articular de la cabeza, generalmente alrededor

de 3 a 5 mm distal a la entrada del tornillo no extraíble, en el plano paralelo a la superficie plantar del pie en el plano frontal y angulado oblicuamente en el plano sagital, a través del tornillo (**Figura 2**).

Al llegar a la zona del tornillo no extraído, la fricción entre la sierra y el metal produce calor y debris, por lo que se utiliza abundante solución salina durante el proceso de corte. Al terminar el primer corte, la cabeza con el fragmento plantar del tornillo está completamente suelta, tal como en la osteotomía de Weil clásica.

Se decidió intraoperatoriamente no realizar el segundo corte que se describe en la técnica clásica del triple Weil e hicimos directamente el tercer corte en el nivel deseado de acortamiento del metatarsiano, en este caso, comenzando inmediatamente proximal a la entrada del tornillo no extraído, evitando así un segundo corte a través del metal (**Figura 2, alternativa A**).

Este corte se hace igual que en una osteotomía de Weil triple convencional, paralelo al primer corte, incorporando un trozo de tornillo en el bloque de hueso a eliminar (**Figura 3**).

Otra alternativa que proponemos para realizar la osteotomía es que, en caso de tener que hacer un mayor acortamiento del metatarsiano, podemos realizar el segundo corte del triple Weil clásico, que se practica en el plano frontal en la zona donde necesitamos hacer el acortamiento, que se encuentra proximal al fragmento dorsal donde se encuentra el trozo de tornillo. Entonces, sin necesidad de cortar metal, el fragmento de hueso con el trozo dorsal del tornillo se retira (**Figura 2, alternativa B**).

Si bien el proceso de realización de la osteotomía es más lento por el corte de metal, lo pudimos realizar sin problemas. También es importante mencionar que dispusimos de una segunda hoja de sierra debido al desgaste que se produjo en el proceso, siendo necesario desecharla una vez finalizada la osteotomía a través del metal, y así usar la sierra nueva en las otras osteotomías que requería la paciente.

Después de la osteotomía, la cabeza se colocó en la posición deseada y se fijó temporalmente con una aguja de Kirschner de dorsal a plantar, evitando el contacto con el tornillo perdido. La posición deseada se comprobó en la fluoroscopia intraoperatoria (**Figura 4**) y se fijó con un nuevo tornillo de dorsal a plantar usando el mismo agujero de la aguja de Kirschner (**Figura 5A y B**). Esto facilita la entrada del tornillo y reduce el riesgo de rotura de los tornillos y el movimiento de la cabeza durante la instalación de la osteosíntesis definitiva.

DISCUSIÓN

La metatarsalgia central es una causa común de dolor en el antepié, la cual puede ser de causa mecánica (de segundo o tercer rocker), iatrogénica o inflamatoria⁽²⁾. Cuando falla al tratamiento conservador, deberemos indicar el tratamiento

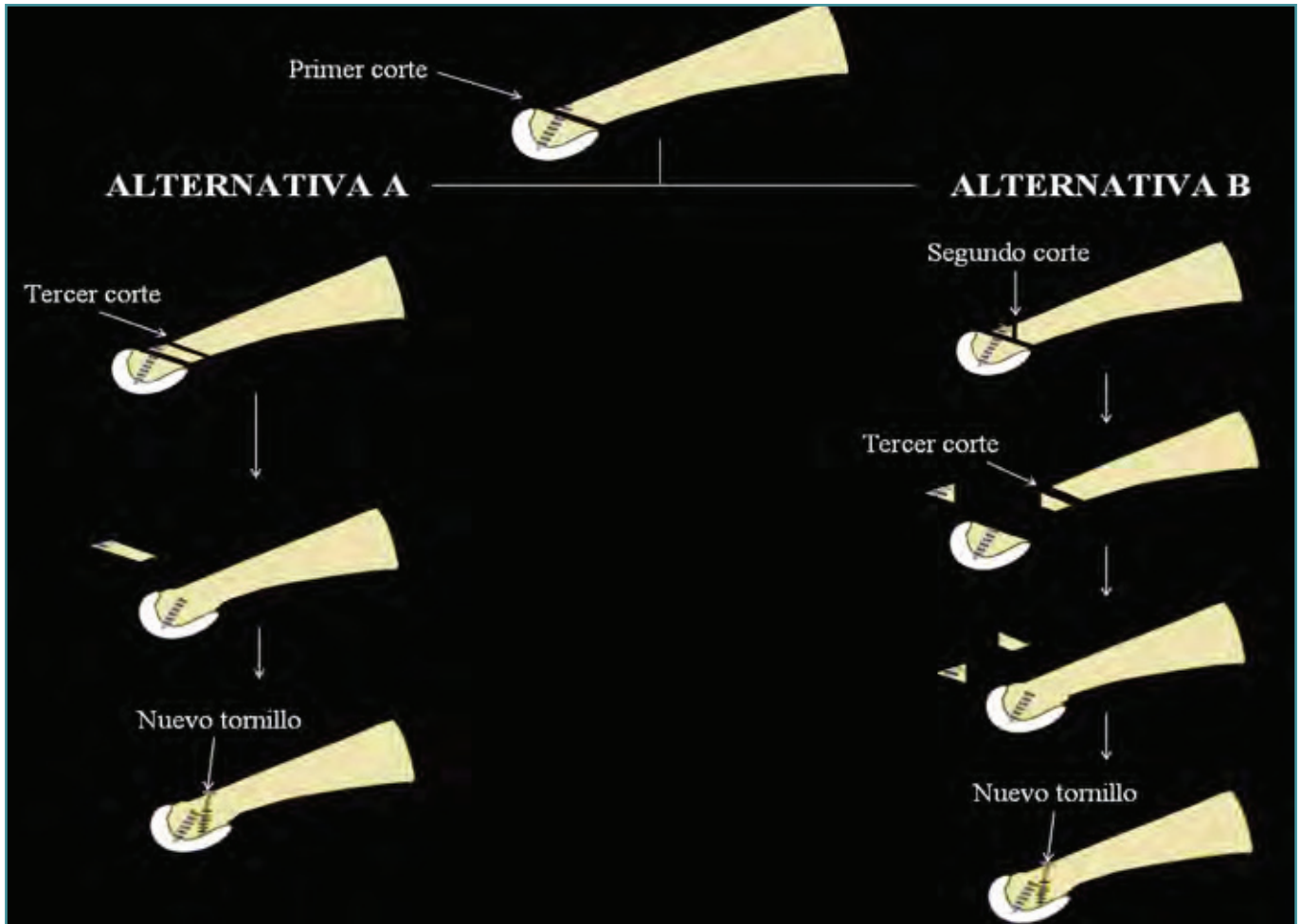


Figura 2. Diagrama de las dos alternativas propuestas para realizar los cortes en la reosteotomía triple de Weil con tornillo no extraíble: **Alternativa A:** realiza el primer corte (a través del tornillo) y el tercer corte. **Alternativa B:** realiza los tres cortes clásicos del triple Weil: el primer corte a través del tornillo, el segundo corte incluyendo en el fragmento dorsal parte del tornillo, y el tercer corte, paralelo al primer corte, removiendo un fragmento de hueso.

Figure 2. Diagram of the two proposals for cutting the triple Weil reosteotomy with nonremovable screw: **Alternative A:** Make the first cut (through the screw) and the third cut. **Alternative B:** make the three classic cuts of the triple Weil: the first cut through the screw, the second cut including in the dorsal fragment part of the screw, and the third cut, parallel to the first one, removing a piece of the bone.

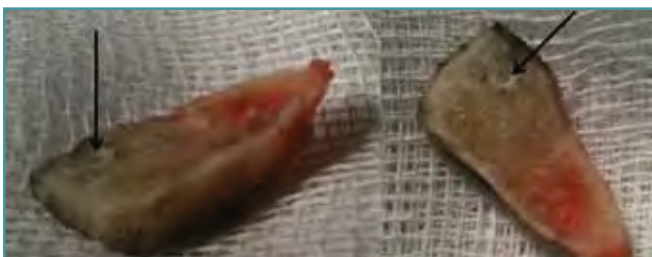

Figura 3. Dos imágenes del bloque óseo removido con el trozo de tornillo en él (marcado con flecha).

Figure 3. Two images of the removed bone block with the piece of screw in it (marked with an arrow).

quirúrgico, pudiéndose realizar diferentes tipos de osteotomías del metatarsiano (en cuello, diáfisis o de la base) o una artroplastia de resección^(3,4).

La osteotomía de Weil es una osteotomía distal oblicua de los metatarsianos, siendo hoy en día una de las más utilizadas para el tratamiento de la metatarsalgia de 3.^{er} rocker^(3,5); sin embargo, se asocia a una alta tasa de complicaciones: rigidez metatarsofalángica (70%), dedo flotante (36%) y recidiva de la metatarsalgia (15%)^(1,6).

La recidiva de la metatarsalgia es una complicación de difícil tratamiento, pero afortunadamente la gran mayoría de los pacientes responde al tratamiento conservador, el cual

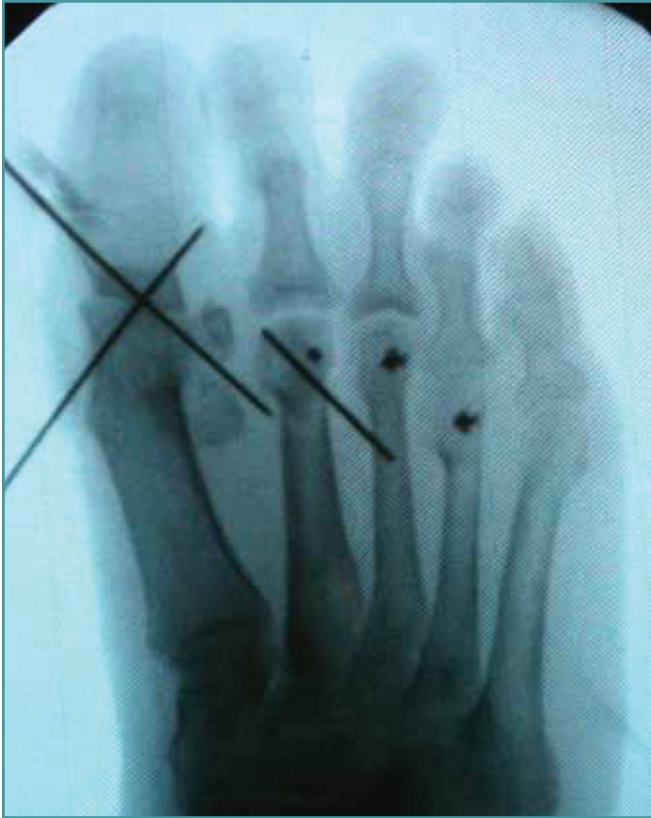

Figura 4. Radioscopia intraoperatoria con la fijación temporal con aguja de Kirschner.

Figure 4. Intraoperative fluoroscopy with the temporary fixation with Kirschner wire.

puede incluir: terapia de rehabilitación, modificación del zapato, uso de plantillas u ortesis o limpieza de las callosidades⁽³⁾. Sin embargo, ante la ineffectividad del tratamiento conservador, deberemos realizar una cirugía de revisión que debe buscar una correcta alineación metatarsiana en todos los planos (tridimensional). Para esto es necesario un correcto diagnóstico del problema, una correcta planificación preoperatoria y una cuidadosa técnica quirúrgica⁽¹⁾. Está indicado realizar osteotomías metatarsianas de elevación o elongación de gastrocnemios en caso de metatarsalgia de segundo rocker, u osteotomías de acortamiento metatarsal en caso de metatarsalgias de tercer rocker. En este último caso destaca la triple osteotomía de Weil con el objetivo de evitar las complicaciones más habituales de la osteotomía de Weil clásica, al recrear de forma más anatómica el metatarsiano distal y sus relaciones con los músculos interóseos, especialmente cuando se requiere un acortamiento mayor o igual a 3 mm^(7,8).

En múltiples ocasiones, y debido a que corresponden a cirugías de revisión, nos enfrentamos a la dificultad

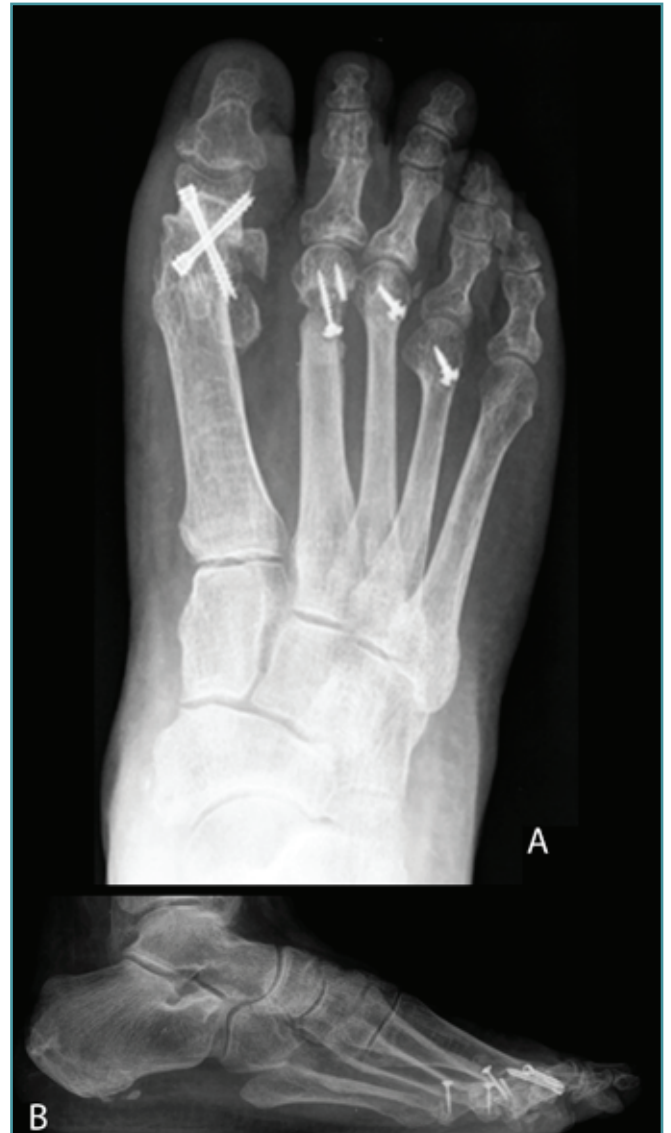

Figura 5. Radiografías posquirúrgicas: A: anteroposterior; B: lateral.

Figure 5. Postoperative radiographs: A: anteroposterior; B: lateral.

en la extracción del o de los elementos de osteosíntesis, habitualmente porque ha pasado un tiempo prolongado desde la cirugía primaria y ha habido formación de hueso abundante alrededor del tornillo. Por ello, unido a que usualmente son tornillos de diámetro pequeño (p. ej., 2,0 mm), éstos pueden romperse al manipularse para su extracción. Así, el material metálico que queda dentro del cuello metatarsal (*in situ*) genera un gran problema: si se intenta extraer (p. ej., con trefinas especiales) generará un defecto óseo importante en una zona de escaso volumen

óseo con riesgo de fractura y, por otra parte, si no se extrae, dificulta la posibilidad de realizar la osteotomía en el cuello.

En nuestro conocimiento, no existe referencia en la literatura de qué hacer en caso de absoluta necesidad de realizar una osteotomía distal metatarsal con presencia de material de osteosíntesis no extraíble. Exponemos a continuación las alternativas que se pueden plantear para solucionar esta problemática.

Extracción de material con trefinas especiales

No la aconsejamos porque generará un defecto óseo importante en una zona de escaso volumen óseo, asociado en un alto porcentaje de los casos a osteoporosis por tratarse de mujeres posmenopáusicas.

Osteotomía metatarsiana distal percutánea en zona inmediatamente proximal a la ubicación del tornillo

Puede ser útil en casos en que el acortamiento requerido del metatarsiano sea < 3 mm. Sin embargo, requiere del material especial para cirugía percutánea (motor, fresas, etc.) y de experiencia del cirujano en esta técnica. En nuestro caso, no tenemos experiencia con la técnica y además el caso requería un acortamiento > 3 mm, por lo que igualmente era necesaria una triple osteotomía de Weil abierta.

Artroplastia de resección (alineación metatarsal)

Es una alternativa descrita por múltiples autores^(3,4) para el manejo de la metatarsalgia recidivada, pero creemos que debe reservarse para casos especiales (p. ej., severo daño articular, enfermedades reumatológicas, etc.) o como última alternativa en recidiva de pacientes con metatarsalgia mecánica.

Osteotomía de Weil incluyendo el material de osteosíntesis no extraíble

No existe descripción de osteotomías metatarsianas cortando metal, pero basándonos en que en nuestro caso fuimos capaces de realizarlo sin mayor complicación usando el material habitual de quirófano (motor, sierra oscilante convencional, etc.) consideramos que puede ser una alternativa factible de realizar para solucionar este complejo problema. Sin embargo, creemos que hay varias características del elemento de osteosíntesis que debemos considerar en el momento de evaluar esta alternativa.

Metal de fabricación

Dependiendo del metal con que esté fabricado el tornillo, tendremos más o menos dificultades para realizar el procedimiento de corte del mismo. Hoy en día los principales metales con que se fabrican elementos de osteosíntesis son:

- Acero inoxidable quirúrgico: Son aleaciones cuyo principal elemento es el hierro. Son biocompatibles, rígidas, de alta dureza y resistencia; estas características dependen específicamente del tipo de aleación. En general, poseen una baja tasa de corrosión, pero con liberación de iones de níquel que pueden tener efectos nocivos en los tejidos⁽⁹⁾.
- Aleación de cromo-cobalto: Son aleaciones biocompatibles de menor resistencia y dureza, pero mejor resistencia a la corrosión que las de acero^(9,10).
- Titanio: Es un metal con menor rigidez y dureza que las aleaciones de acero y cromo-cobalto, pero más liviano y de mayor biocompatibilidad que las aleaciones anteriores^(9,10).

De estos metales el que más se utiliza actualmente en la fabricación de elementos metálicos para la osteosíntesis del antepié es el titanio y, con menor frecuencia, la aleación de acero quirúrgico. Como se comentó anteriormente, el titanio presenta una dureza menor, por lo que el proceso de corte en éstos será más fácil que en los de aleación de acero quirúrgico.

Otra alternativa para realizar el corte de metal de forma más fácil, especialmente en casos de materiales de mayor dureza, es la utilización de sistemas diseñados para el corte de metal como es el Midas Rex® System MR7 (Medtronic, Inc.), el que corresponde a un motor neumático para operar herramientas de corte giratorias de alta velocidad y que puede ser usado para corte de metal a través del uso de fresas especiales.

Generación de partículas durante el proceso de corte del metal

Se describe que durante el proceso de corte se generarán partículas de metal, las cuales deberán ser correctamente eliminadas mediante el uso de aseo con suero fisiológico abundante y aspiración, durante y al terminar el proceso de corte. De éstas, teóricamente son más tóxicas la derivadas de las aleaciones de acero quirúrgico con mayor contenido de níquel, las que podrían generar procesos inflamatorios y/o granulomatosos crónicos⁽¹¹⁾. Sin embargo, también se ha descrito respuesta celular por macrófagos con el debris de titanio⁽¹²⁾.

Características del tipo de tornillo

Otros punto a considerar al definir el corte de metal y su probable dificultad serán las características propias del tornillo: diámetro (a mayor diámetro, mayor dificultad) y si éste es macizo o canulado (a mayor densidad de metal, mayor dificultad).

Elevación de la temperatura al realizar el corte

Cualquier proceso que involucre fricción entre dos superficies de distinta dureza, y especialmente si se busca el corte de una de ellas, generará calor. Estudios de registros de temperatura al cortar hueso con sierras han demostrado una elevación de entre 34 y 450° Celsius, siendo los 44-47° Celsius la temperatura crítica que induce necrosis ósea⁽¹³⁾.

La gravedad del daño de los tejidos depende del nivel de temperatura y el tiempo de duración del proceso de corte, y esto, a su vez, depende sustancialmente de la geometría de la sierra, del material a cortar, los parámetros de corte, el uso de enfriamiento y el desgaste de la hoja de sierra. El tiempo de corte se puede minimizar mediante el aumento de las revoluciones y de la fuerza del motor, elementos que disminuirán la temperatura que actúa sobre el hueso^(14,15). Así, para disminuir el riesgo de los tejidos blandos y del hueso debido a esta alza local de temperatura se sugiere, entre otras cosas, la irrigación de abundante suero durante el proceso de corte⁽¹⁶⁾.

CONCLUSIÓN

El tratamiento quirúrgico de la metatarsalgia recidivada es un procedimiento complejo de planificar y de realizar. Su objetivo es lograr la ausencia de metatarsalgia y la alineación tridimensional del antepié. Especialmente difícil es si existe un elemento de osteosíntesis o un fragmento del mismo no extraíble en el o los metatarsianos involucrados. No hemos encontrado en la literatura información que nos diera pautas o guías de cómo proceder. A través de este caso clínico hemos propuesto recomendaciones que se pueden realizar cuando nos enfrentamos a una metatarsalgia de recidiva con osteosíntesis no extraíble: alineación metatarsal, osteotomía metatarsiana distal percutánea en una zona inmediatamente proximal a la de la ubicación del tornillo y triple osteotomía de Weil incluyendo el material de osteosíntesis no extraíble. Con respecto a esta última alternativa, creemos que es un procedimiento realizable con los elementos habituales de que disponemos en quirófano y de forma segura, si tomamos las consideraciones correspondientes.

BIBLIOGRAFÍA

- Martín A, Díez E, Larraínzar R. Dolor posquirúrgico del antepié: metatarsianos menores. *Rev Pie y Tobillo* 2012; 4: 55-68.
- O'Kane C, Kilmartin TE. The surgical management of central metatarsalgia. *Foot Ankle Int* 2002; 23: 415-9.
- Espinosa N, Brodsky J, Maceira E. Metatarsalgia. *J Am Acad Orthop Surg* 2010; 18: 474-85.
- Migues A, Slullitel G, Bilbao F, Carrasco M, Solari G. Floating-toe deformity as a complication of the Weil osteotomy. *Foot Ankle Int* 2004; 25: 609-13.
- Barouk LS. Weil metatarsal osteotomy in the treatment of metatarsalgia. *Orthopade* 1996; 25: 338-44.
- Pérez-Muñoz I, Escobar-Antón D, Sanz-Gómez TA. The role of Weil and triple Weil osteotomies in the treatment of propulsive metatarsalgia. *Foot Ankle Int* 2012; 33: 501-6.
- Espinosa N, Myerson M, Fernández de Retana P, Maceira E. A new approach for the treatment of metatarsalgia: the triple Weil osteotomy. *Tech Foot Ankle Surg* 2007; 6: 254-63.
- Maceira E, Farinas F, Tena J, et al. Análisis de la rigidez metatarsofalángica en la osteotomía de Weil. *Rev Med Cir Pie* 1998; 12: 35-40.
- Simon Sh. Biomateriales: metales. *Ciencias Básicas en Ortopedia. Volumen 2.* 480-6.
- Morenza N, Fernández O, Gil FJ. Estudio comparativo entre las aleaciones cromo-níquel, cromo-cobalto y titanio para su aplicación en prótesis odontológica. *Gaceta Dental* 2005; 162: 54-67.
- Natu S, Sidaginamale RP, Gandhi J, Langton DJ, Nargol AV. Adverse reactions to metal debris: histopathological features of periprosthetic soft tissue reactions seen in association with failed metal on metal hip arthroplasties. *J Clin Pathol* 2012; 65: 409-18.
- Wang JC, Yu WD, Sandhu HS, Betts F, Bhuta S, Delamarter RB. Metal debris from titanium spinal implants. *Spine* 1999; 24: 899-903.
- Toksvig-Larsen S, Ryd L, Lindstrand A. Temperature influence in different orthopaedic saw blades. *J Arthroplasty* 1992; 7: 21-4.
- Fuchsberger A. Effect of temperature on compact bone in saw cutting in relation to the conditions of use. *Zentralbl Chir* 1987; 112: 793-804.
- Giraud JY, Villemin S, Darmana R, Cahuzac JP, Autefage A, Morucci JP. Bone cutting. *Clin Phys Physiol Meas* 1991; 12: 1-19.
- Krause WR, Bradbury DW, Kelly JE, Lunceford EM. Temperature elevations in orthopaedic cutting operations. *J Biomech* 1982; 15: 267-75.