



ENDOSCOPIA

www.elsevier.es/endoscopia



ARTÍCULO ORIGINAL

Eficacia de la insuflación con dióxido de carbono en enteroscopia de un solo balón para determinar profundidad de intubación y dolor posprocedimiento en pacientes referidos para evaluación del intestino delgado



Jorge L. Landaeta, Carla M. Dias*, María J. Rodríguez, Clotty M. Urdaneta, Rosalba Casanova y Oscar González

Sección de Endoscopia, Unidad Gastroenterológica, Departamento de Gastroenterología, Policlínica Metropolitana, Caracas, Venezuela

Recibido el 12 de octubre de 2012; aceptado el 21 de junio de 2016

Disponible en Internet el 4 de agosto de 2016

PALABRAS CLAVE

Enteroscopia un solo balón;
Insuflación con dióxido de carbono;
Intestino delgado

Resumen

Introducción: La intubación profunda del intestino delgado es limitada por la distensión debido a la insuflación con aire durante el procedimiento. El dióxido de carbono (CO₂) es rápidamente absorbido de la luz intestinal previniendo la distensión abdominal.

Objetivo: Comparar el efecto de la insuflación con CO₂ y aire en la intubación profunda durante enteroscopia de un solo balón (ESB) y dolor posprocedimiento.

Diseño: Estudio descriptivo de las series de casos y comparación de los resultados de sus variables, en un hospital terciario.

Pacientes y métodos: Ciento cuarenta y siete ESB fueron realizadas en 130 pacientes con sospecha de enfermedad del intestino delgado usando insuflación con CO₂ en 65 procedimientos y 82 con aire. Enteroscopia Olympus SIF 180-Q y bomba CO₂ UCR Olympus fueron usados. Intubación profunda fue medida usando una escala validada. El dolor fue evaluado post-ESB y a las 12 h.

Resultados: Ciento cuarenta y siete ESB fueron realizadas en 130 pacientes con una media de intubación en el grupo CO₂ significativamente mayor que en el grupo aire ($p = 0.008$). Noventa y cinco ESB anterógrada y 52 ESB retrógrada fueron realizadas con una media de intubación significativamente mayor en el grupo CO₂ ($p = 0.035$ y $p = 0.004$, respectivamente). El dolor fue significativamente menor en el grupo CO₂.

* Autor para correspondencia: Avenida Caurimare. Policlínica Metropolitana. Consultorio 2R. Código Postal 1051. Caracas. Venezuela. Estado Miranda. Teléfono: 0212.9877856.

Correo electrónico: carladias1969@hotmail.com (C.M. Dias).

Limitaciones: Diseño descriptivo de dos series de casos.

Conclusión: Insuflación con CO₂ mejora significativamente la profundidad de intubación en ESB y reduce el dolor abdominal.

© 2016 ASOCIACIÓN MEXICANA DE ENDOSCOPIA GASTROINTESTINAL A.C. Publicado por Masson Doyma México S.A. Este es un artículo Open Access bajo la licencia CC BY-NC-ND (<http://creativecommons.org/licenses/by-nc-nd/4.0/>).

KEYWORDS

Single balloon enteroscopy;
Carbon dioxide insufflation;
Small bowel

Efficacy of carbon dioxide insufflation in single-balloon enteroscopy to determine intubation depth and post-procedure pain in patients referred for small bowel evaluation

Abstract

Introduction: The intubation depth of the small bowel is limited by distention due to air insufflation during the procedure. Carbon dioxide (CO₂) is rapidly absorbed from the bowel lumen and prevents distention of abdomen.

Objective: A comparison was made between the effects of CO₂ and air insufflations on the intubation depth during single balloon enteroscopy (SBE), as well as post-procedure pain.

Design: Descriptive case series study and comparison of the results in a tertiary care hospital.

Patients and methods: A total of 147 SBE procedures were performed on 130 patients with suspected small bowel disease using CO₂ insufflation in 65 procedures, and air insufflation in 82. Enteroscopy was performed using an Olympus SIF 180-Q and a UCR CO₂ pump. Intubation depth was recorded using a validated form, and pos-procedure pain immediately after SBE and 12 hours later were evaluated.

Results: A total of 147 SBE procedures were performed on 130 patients with a mean small bowel intubation depth in the CO₂ group significantly larger than the air group (p=.008). An oral approach was used in 95 procedures, and anal in 52 procedures with a mean intubation depth significantly larger in the CO₂ group (p=.035 and p=.004, respectively). Patient pain was significantly reduced in the CO₂ group.

Limitations: Descriptive study of two case series.

Conclusion: CO₂ insufflation significantly improves intubation depth in SBE and reduces abdominal pain.

© 2016 ASOCIACIÓN MEXICANA DE ENDOSCOPIA GASTROINTESTINAL A.C. Published by Masson Doyma México S.A. This is an open access article under the CC BY-NC-ND license (<http://creativecommons.org/licenses/by-nc-nd/4.0/>).

Introducción

Para lograr una visualización óptima de cualquier parte del tracto gastrointestinal durante la endoscopia gastrointestinal una vez insertado el endoscopio es necesario insuflar aire para que se distienda el lumen y permitir la evaluación de la mucosa¹. Es una práctica común el uso de aire ambiente atmosférico, también denominado «aire de la habitación», para insuflar el lumen²⁻⁴. Esta es una fuente conveniente, abundante y libre de gas.

Hace más de 3 décadas, Rogers et al.⁵ realizaron un estudio pequeño que evaluó la seguridad de la insuflación con dióxido de carbono (CO₂) durante la colonoscopia y desde entonces, una serie de investigaciones evaluó su uso en una variedad de aplicaciones endoscópicas^{2-4,6-16}. La justificación para el uso de CO₂ es que se absorbe rápidamente en el intestino, a diferencia del aire ambiente^{3,17,18}, permitiendo la descompresión más rápida del intestino y disminuyendo potencialmente el dolor intraprocedimiento, posprocedimiento, los requerimientos de sedación, la duración del procedimiento, y el tiempo de recuperación.

Hasta hace poco tiempo, el intestino delgado ha sido un territorio desconocido, no conquistado para la endoscopia

digestiva con endoscopios convencionales. La enteroscopia asistida por balones permite visualización de largos segmentos del intestino delgado. Es un procedimiento prolongado (tiempo medio de examen 75 min), por lo que los volúmenes de aire insuflado son grandes, lo que conduce a la distensión significativa del intestino durante y después de la exploración. De hecho, uno de los principales retos técnicos de la enteroscopia asistida por balones es la formación de asas intestinales distendidas y angulaciones agudas con cantidades crecientes de gas intraluminal. El uso de CO₂ por tanto, podría reducir este problema.

Métodos

Estudio descriptivo de dos series de casos (enero-noviembre 2010) y comparación de sus variables resultados, en un hospital terciario (Policlínica Metropolitana, Caracas, Venezuela).

Se incluyeron pacientes referidos para enteroscopia de un balón (ESB) para la evaluación del intestino delgado. Todos los pacientes firmaron un consentimiento informado para el examen, lo cual se utiliza como protocolo en nuestra

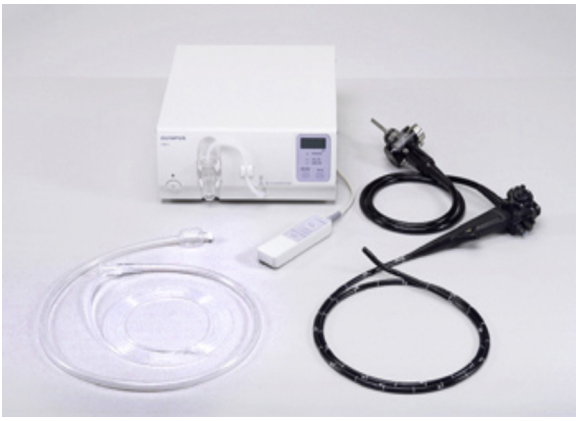

Figura 1 Videoendoscopio Olympus SIF-Q180.

unidad de endoscopia. Cada participante elegible fue asignado al azar a uno de los dos grupos de tratamiento (CO_2 o insuflación de aire) como parte del protocolo de trabajo una vez adquirida la bomba de insuflación CO_2 UCR en nuestra unidad endoscópica

Un videoendoscopio Olympus SIF-Q180 fue utilizado. El sistema consta de un enteroscopio (longitud de trabajo de 200 cm, longitud total de 230 cm, diámetro del canal de trabajo de 2.8 mm y el diámetro del extremo distal de 9.4 mm), un sobretubo un solo balón (diámetro exterior de 13.2 mm, una longitud de trabajo de 132 cm con un balón en el extremo distal) y una bomba insufladora que infla o desinfla aire (rango de presión de ajuste: - 6.0 a + 6.0 mmHg) (fig. 1).

Todos los procedimientos fueron realizados por un endoscopista con experiencia («experiencia» se definió como haber realizado por lo menos 50 exámenes ESB antes de participar en el estudio).

Sedación profunda con propofol fue monitorizada por un anestesiólogo. Todos los pacientes fueron monitorizados (función respiratoria y cardiológica). La fluoroscopia no se usó de forma rutinaria durante el estudio.

Ciento cuarenta y siete procedimientos de enteroscopia de un balón se llevaron a cabo en 130 pacientes con sospecha de enfermedad del intestino delgado usando insuflación con CO_2 en 65 procedimientos y aire en 82.

Intervención

CO_2 o aire fue insuflado durante el procedimiento. CO_2 fue insuflado usando Bomba UCR Olympus a un flujo de 2 litros por minuto. Aire fue insuflado usando el sistema estandarizado de entrada de aire ambiente en el endoscopio. El ayudante endoscópico fue el responsable de la asignación del paciente a cada grupo (fig. 2).

Evaluación de la profundidad de intubación

El endoscopista calculó la profundidad de intubación durante cada examen utilizando la técnica validada por May et al.^{19,20}. Profundidad de intubación para ESB oral se definió como la intubación distal al píloro. Para ESB anal, la profundidad de intubación se definió como proximal a la válvula ileocecal.




Figura 2 Durante el procedimiento se insufló CO_2 o aire.

Evaluación del dolor y malestar

Después de haber confirmado que los pacientes no tenían dolor antes del estudio, los pacientes debían calificar cualquier dolor que presentaran inmediatamente después de la ESB y a las 12 h después de la enteroscopia mediante una escala analógica visual validada 100 mm^{3,8} (tabla 1).

Análisis estadístico

Se calcularon las medias y la desviación estándar de las variables continuas, en el caso de las variables nominales se calculó frecuencias y porcentajes.

Los contrastes de las variables continuas entre los grupos fue basada en el test t de Student para muestras independientes, en el caso de las variables nominales se aplicó la prueba de χ^2 de Pearson, corrección de continuidad se aplicó en los casos en que las frecuencias esperadas fueron menos de 5.

Las comparaciones entre grupos de variables continuas y variables nominales se realizó mediante ANOVA de dos factores.

Un valor $p < 0.05$ fue considerado estadísticamente significativo. Data fue analizada usando SPSS 18.

Resultados

Ciento treinta pacientes (67 mujeres, 63 hombres), edad 53.7 ± 20.4 años en el grupo CO_2 y 49.4 ± 20.6 años en el grupo aire ($t = 1.1939$, $p = 0.2347$), sin diferencias estadísticamente significativas entre los grupos.

Se realizaron 147 procedimientos de ESB (65 ESB insuflación con CO_2 y 82 ESB insuflación con aire) en la Policlínica Metropolitana, Caracas, Venezuela por un endoscopista experto.

Tabla 1 Dolor presentado inmediatamente después de la ESB y a las 12 h

Escala
1 = Ninguno
2 = Leve
3 = Moderado
4 = Severo
5 = Extremo

Tabla 2 Indicaciones para la realización de la enteroscopia

Indicación	CO ₂	Aire	Total
HDO	23	32	55
Anemia	9	5	14
Diarrea	11	12	23
Obstrucción intestinal parcial	8	7	15
Enfermedad Crohn	2	4	6
Síndrome Peutz Jeghers	2	4	6
Tumores	4	1	5
Dolor abdominal	1	1	2
Estenosis	1	1	2
Anatomía alterada	0	1	1
Cuerpo extraño	0	1	1

Tabla 3 Duración del procedimiento en el grupo CO₂ y en el grupo aire

	CO ₂	Aire	p
n	65	82	-
Profundidad	219 ± 92	178 ± 89	0.008
Duración	42 ± 15	43 ± 20	0.7476

Las indicaciones para la realización de la enteroscopia fueron: hemorragia digestiva oscura (55), anemia¹⁴, diarrea²¹, obstrucción intestinal parcial¹⁵, enfermedad de Crohn⁶, síndrome Peutz Jeghers⁶, tumores⁵, dolor abdominal², estenosis², anatomía alterada¹, cuerpo extraño¹. (tabla 2).

La media de profundidad de intubación en el grupo CO₂ fue significativamente mayor comparada con el grupo aire (219 ± 92 vs. 178 ± 89 cm, p=0.008) (tabla 3).

La duración del procedimiento en el grupo CO₂ fue 42 ± 15 min y en el grupo aire fue 43 ± 20 min, con una diferencia media 1 ± 5 min, siendo estadísticamente no significativa (p=0.7476) (tabla 3).

Noventa y cinco procedimientos se realizaron por vía oral con una media de profundidad de intubación significativamente mayor en el grupo de CO₂ (236 ± 73) con respecto al grupo aire (199 ± 87 cm) (p=0.035). Se utilizó abordaje anal en 52 ESB, la media de profundidad de intubación fue de 183 ± 118 en el grupo CO₂ y 141 ± 81 cm en el grupo aire (p=0,004) (tabla 4).

(Análisis de variancia de 2-vías p=0.0331. Es significativo con un nivel de significación de 5% o 0.05).

Se realizaron los siguientes procedimientos terapéuticos: coagulación Argón plasma²², polipectomía³, clips³, dilatación con balón¹, escleroterapia con adrenalina 1:20.000¹ (tabla 5).

Tabla 4 Abordaje anal

Intubación	CO ₂	Air	P
(n)	65 (100%)	82 (100%)	-
Oral	236 ± 73	199 ± 87	0.035
Anal	183 ± 118	141 ± 81	0.004

Tabla 5 Procedimientos terapéuticos realizados

Tratamiento	CO ₂	Aire	Total
Argón plasma	8	16	24
Polipectomía	3	1	4
Clips	3	0	3
Escleroterapia	0	1	1
Dilatación	1	0	1

Tabla 6 Percepción del dolor a la primera y a las 12 h post-ESB

Dolor	CO ₂	Aire	Total
Sí	1 (1.5%)	14(17.1%)	95
No	64 (98.5%)	68 (82.9%)	52
Total	65 (100%)	82 (100%)	147 (100%)

El dolor fue significativamente menor en el grupo CO₂ a la primera y a las 12 h pos-ESB (p<0.05) La diferencia, de acuerdo al test Z de proporciones fue estadísticamente significativa (tabla 6).

De los 14 pacientes en el grupo aire, 10 presentaron dolor severo con distensión abdominal a la primera hora y a las 12 h posprocedimiento ameritando analgesia, 4 dolor leve que cedió espontáneamente. Un paciente en el grupo CO₂ refirió dolor leve a la primera hora posprocedimiento sin distensión abdominal que cedió espontáneamente.

Los pacientes con cirugía previa no experimentaron dolor posprocedimiento cuando se utilizó CO₂ (n=8) en comparación con los del grupo insuflación con aire (n=5), todos tenían dolor (p=0.002).

Complicaciones no fueron reportadas.

Discusión

Procedimientos endoscópicos gastrointestinales son ampliamente realizados con fines diagnósticos y terapéuticos. La visualización de la mucosa se basa en insuflar aire para distender el lumen del tracto gastrointestinal. En el mundo, el aire ambiente se utiliza rutinariamente para la insuflación²⁻⁴. Sin embargo, debido a que el aire ambiente no se absorbe adecuadamente debe ser aspirado antes de finalizar el procedimiento, para evitar la posibilidad de que el aire residual pueda causar distensión del intestino y dolor abdominal, el CO₂ tiene la ventaja de ser rápidamente absorbido desde la luz intestinal al torrente sanguíneo, eliminándose del cuerpo por la respiración^{3,17,18}. El uso de CO₂ reduce significativamente el dolor abdominal y el malestar después de los estudios endoscópicos^{3-6,20}. El uso de CO₂ excluye el riesgo de explosión durante la polipectomía, a diferencia de la insuflación con aire^{23,24}.

Nuestro objetivo fue comparar el efecto de la insuflación con CO₂ y aire en la profundidad de intubación durante la ESB y dolor posprocedimiento.

El propósito de la enteroscopia asistida por balones es la intubación profunda del intestino delgado, por abordaje oral (anterógrado) y/o anal (retrógrado), para el

diagnóstico y tratamiento de enfermedades del intestino delgado. El alcance diagnóstico y terapéutico está en relación con la profundidad de intubación. La profundidad de intubación durante EAB es limitada por la anatomía tortuosa del intestino delgado. La insuflación con aire durante el procedimiento incrementa la formación de asas y reduce la habilidad de avance del enteroscopia.

Domagk et al. reportaron en su estudio, que la profundidad de intubación incrementó en un 30% en el grupo CO₂ comparado al grupo insuflación con aire, debido a que este gas es absorbido rápidamente del tracto gastrointestinal. El dolor durante y posterior al estudio endoscópico se redujo significativamente en el grupo CO₂¹⁴.

Landaeta et al. reportaron su experiencia en enteroscopia de un solo balón con este gas en un grupo de 16 pacientes (18 procedimientos). El promedio de profundidad de inserción fue 244 cm oral y 136 cm anal. El tiempo total promedio del estudio fue 35.3 min para anterógrada y 40 min retrógrada. Solo un paciente (6.25%) presentó dolor abdominal y vómitos a la primera. Horas más tarde se mantuvo asintomático²².

Kazuo et al. reportaron la utilidad de la insuflación con dióxido de carbono para la panenteroscopia de un solo balón. Ellos incluyeron 48 pacientes (58 procedimientos). Compararon 33 procedimientos con insuflación CO₂ y 25 procedimientos insuflación con aire. Los autores obtuvieron que la longitud de inserción retrógrada usando CO₂ fue mayor que usando insuflación con aire (379-256 vs. 243-133 cm, $p < 0.05$). Rayos x del abdomen demostraron mucho menos aire remanente después de la enteroscopia usando CO₂ comparado con aire. La circunferencia del abdomen incrementó 0.3-5.6% después del examen usando CO₂ y 3.1-4.8% con aire ($p = 0.037$). La enteroscopia total fue posible en 7 casos (78%) de 9 intentos para evaluar el intestino con CO₂ en comparación al 63% con aire. En 3 casos, con abordaje anal, intestino delgado completo y estómago fueron evaluados y el enteroscopia alcanzó el esófago²¹.

En nuestro estudio también demostramos que el dióxido de carbono es mejor para lograr mayor profundidad de intubación y evitar distensión y dolor abdominal. Nosotros no alcanzamos a realizar enteroscopia total.

Nuestro estudio agregó a la evidencia que la insuflación con CO₂ mejora el dolor posprocedimiento en pacientes con cirugía abdominal previa. No hay reportes en la literatura.

Finalmente, en el presente estudio no hubo reportes de complicaciones y/o eventos adversos. Por lo que la insuflación con CO₂ es segura y bien tolerada. Esta data es consistente con algunos estudios y reportes publicados en la literatura^{5-13,15-18}. Muchos estudios agregan excluir pacientes con comorbilidades pulmonares y sugieren continuar con insuflación con aire en pacientes con enfermedad respiratoria, apnea del sueño, obesidad mórbida e historia de retención de CO₂^{4,6,9,14,18}.

En conclusión, el presente estudio demostró que la insuflación con CO₂ mejora significativamente la profundidad de intubación en ESB y permite la descompresión más rápida del intestino y potencialmente disminuye dolor posprocedimiento. La insuflación con CO₂ demuestra seguridad.

En pacientes con cirugía abdominal previa puede ser beneficioso.

Estudios adicionales son necesarios.

Responsabilidades éticas

Protección de personas y animales. Los autores declaran que para esta investigación no se han realizado experimentos en seres humanos ni en animales.

Confidencialidad de los datos. Los autores declaran que han seguido los protocolos de su centro de trabajo sobre la publicación de datos de pacientes.

Derecho a la privacidad y consentimiento informado. Los autores han obtenido el consentimiento informado de los pacientes y/o sujetos referidos en el artículo. Este documento obra en poder del autor de correspondencia.

Financiamiento

Los autores no recibieron patrocinio para llevar a cabo este artículo.

Conflicto de intereses

Los autores declaran no tener ningún conflicto de intereses.

Referencias

1. Dellon ES, Hawk JS, Grimm IS, et al. The use of carbon dioxide for insufflation during GI endoscopy: a systematic review. *Gastrointest Endosc.* 2009;69:843-9.
2. Phaosawasdi K, Cooley W, Wheeler J, et al. Carbon dioxide-insufflated colonoscopy: an ignored superior technique. *Gastrointest Endosc.* 1986;32:330-3.
3. Bretthauer M, Thiis-Evensen E, Huppertz-Hauss G, et al. NORCAP (Norwegian colorectal cancer prevention): a randomised trial to assess the safety and efficacy of carbon dioxide versus air insufflation in colonoscopy. *Gut.* 2002;50:604-7.
4. Bretthauer M, Seip B, Aasen S, et al. Carbon dioxide insufflation for more comfortable endoscopic retrograde cholangiopancreatography: a randomized, controlled, double-blind trial. *Endoscopy.* 2007;39:58-64.
5. Rogers BH. The safety of carbon dioxide insufflation during colonoscopic electrosurgical polypectomy. *Gastrointest Endosc.* 1974;20:115-7.
6. Hussein AM, Bartram CI, Williams CB. Carbon dioxide insufflation for more comfortable colonoscopy. *Gastrointest Endosc.* 1984;30:68-70.
7. Stevenson GW, Wilson JA, Wilkinson J, et al. Pain following colonoscopy: elimination with carbon dioxide. *Gastrointest Endosc.* 1992;38:564-7.
8. Bretthauer M, Hoff G, Thiis-Evensen E, et al. Carbon dioxide insufflations reduces discomfort due to flexible sigmoidoscopy in colorectal cancer screening. *Scand J Gastroenterol.* 2002;37:1103-7.
9. Sumanac K, Zealley I, Fox BM, et al. Minimizing postcolonoscopy abdominal pain by using CO(2) insufflation: a prospective, randomized, double blind, controlled trial evaluating a new commercially available CO(2) delivery system. *Gastrointest Endosc.* 2002;56:190-4.
10. Bretthauer M, Hoff GS, Thiis-Evensen E, et al. Air and carbon dioxide volumes insufflated during colonoscopy. *Gastrointest Endosc.* 2003;58:203-6.
11. Church J, Delaney C. Randomized, controlled trial of carbon dioxide insufflation during colonoscopy. *Dis Colon Rectum.* 2003;46:322-6.

12. Bretthauer M, Lynge AB, Thiis-Evensen E, et al. Carbon dioxide insufflations in colonoscopy: safe and effective in sedated patients. *Endoscopy*. 2005;37:706–9.
13. Nakajima K, Lee SW, Sonoda T, et al. Intraoperative carbon dioxide colonoscopy: a safe insufflation alternative for locating colonic lesions during laparoscopic surgery. *Surg Endosc*. 2005;19:321–5.
14. Domagk D, Bretthauer M, Lenz P, et al. Carbon dioxide insufflations improves intubation depth in double-balloon enteroscopy: a randomized, controlled, double-blind trial. *Endoscopy*. 2007;39:1064–7.
15. Hirai F, Matsui T, Yao K, et al. Efficacy of carbon dioxide insufflation in endoscopic balloon dilation therapy by using double balloon endoscopy. *Gastrointest Endosc*. 2007;66:S26–9.
16. Saito Y, Uraoka T, Matsuda T, et al. A pilot study to assess the safety and efficacy of carbon dioxide insufflation during colorectal endoscopic submucosal dissection with the patient under conscious sedation. *Gastrointest Endosc*. 2007;65:537–42.
17. Brandt LJ, Boley SJ, Sammartano R. Carbon dioxide and room air insufflations of the colon. Effects on colonic blood flow and intraluminal pressure in the dog. *Gastrointest Endosc*. 1986;32:324–9.
18. Yasumasa K, Nakajima K, Endo S, et al. Carbon dioxide insufflations attenuates parietal blood flow obstruction in distended colon: potential advantages of carbon dioxide insufflated colonoscopy. *Surg Endosc*. 2006;20:587–94.
19. May A, Nachbar L, Ell C. Double balloon enteroscopy (push and pull enteroscopy) of the small bowel: feasibility and diagnostic and therapeutic yield in patients with suspected small bowel disease. *Gastrointest Endosc*. 2005;62:62–70.
20. May A, Nachbar L, Schneider M, et al. Push-and-pull enteroscopy using the double balloon technique: method of assessing depth of insertion and training of the endoscopy using the Erlangen endotrainer. *Endoscopy*. 2005;37:66–70.
21. Kazuo Ohtsuka, et al. The usefulness of carbon dioxide insufflations for single balloon panenteroscopy. *Gastrointest Endosc*. 2009;5:S1518.
22. Landaeta J, Dias C, et al. Advantages of insufflation carbon dioxide in single balloon enteroscopy: preliminary report. *Endoscopy*. 2010;22:183–7.
23. Carter HG. Explosion in the colon during electrodesiccation of polyps. *Am J Surg*. 1952;84:514–6.
24. Josemanders DFGM, Spillenaar Bilgen EJ, van Sorge AA, et al. Colonic explosion during endoscopic polypectomy: avoidable complication or bad luck? *Endoscopy*. 2006;38:943–4.