



REVISTA BRASILEIRA DE REUMATOLOGIA

www.reumatologia.com.br



Artigo original

Mielopatia no lúpus eritematoso sistêmico: achados clínicos, laboratoriais, radiológicos e evolutivos em uma coorte de 1.193 pacientes



Beatriz Lauras Costallat^a, Daniel Miranda Ferreira^b, Lilian Tereza Lauras Costallat^a
e Simone Appenzeller^{a,*}

^a Faculdade de Ciências Médicas (FCM), Universidade Estadual de Campinas (Unicamp), Campinas, SP, Brasil

^b Hospital das Clínicas, Faculdade de Ciências Médicas (FCM), Universidade Estadual de Campinas (Unicamp), Campinas, SP, Brasil

INFORMAÇÕES SOBRE O ARTIGO

Histórico do artigo:

Recebido em 14 de setembro de 2015

Aceito em 8 de dezembro de 2015

On-line em 9 de março de 2016

Palavras-chave:

Lúpus eritematoso sistêmico

Mielopatia

Mielite transversa

Ressonância magnética

R E S U M O

Objetivo: Descrever características clínicas, laboratoriais, radiológicas e evolutivas de mielopatia no lúpus eritematoso sistêmico (LES).

Pacientes e métodos: Foi feita análise retrospectiva de uma coorte de 1.193 pacientes com LES (critérios ACR) para identificar os pacientes com mielopatia (ACR neuropsiquiátrico). A atividade de doença foi analisada pelo Índice de Atividade do LES (Sledai) na data do evento e a capacidade funcional pela Escala Expandida do Estado de Incapacidade (EDSS) na última consulta.

Resultados: Foram identificados 14 (1,2%) pacientes com mielopatia. Todas eram mulheres com média de 30 anos (DP ± 11,5 anos). A mielopatia ocorreu no diagnóstico do LES em quatro (28%) e em nove (64%) havia outro tipo de manifestação neuropsiquiátrica associada. Recorrência do quadro neurológico foi observado em uma (7%) paciente. Atividade de doença foi observada em dois (14%) pacientes. O líquido cefalorraquidiano apresentava pleocitose em sete (53%) pacientes anticorpos antifosfolípidos eram positivos em cinco (45%). A ressonância magnética (RM) demonstrou hipersinal em T2 com predomínio do comprometimento longitudinal em seis (86%) pacientes. A maioria foi tratada com corticosteroides e ciclofosfamida endovenosos. Nenhuma paciente teve completa recuperação e quatro (36%) tinham escores altos da EDSS. Óbito foi observado em três (21%) durante episódio de mielopatia, por septicemia durante ou após terapia imunossupressora.

Conclusões: A mielopatia ocorreu em 14 (1,2%) dos pacientes da nossa coorte e pode ser a primeira manifestação da doença e ocorrer independentemente de atividade sistêmica da doença. Embora rara, é de grande morbimortalidade, pode ser recorrente e a RM é fundamental para o diagnóstico.

© 2016 Elsevier Editora Ltda. Este é um artigo Open Access sob a licença de CC BY-NC-ND (<http://creativecommons.org/licenses/by-nc-nd/4.0/>).

* Autor para correspondência.

E-mail: appenzellersimone@yahoo.com (S. Appenzeller).

<http://dx.doi.org/10.1016/j.rbr.2015.12.006>

0482-5004/© 2016 Elsevier Editora Ltda. Este é um artigo Open Access sob a licença de CC BY-NC-ND (<http://creativecommons.org/licenses/by-nc-nd/4.0/>).

Myelopathy in systemic lupus erythematosus: clinical, laboratory, radiological, and progression findings in a cohort of 1,193 patients

ABSTRACT

Keywords:

Systemic lupus erythematosus
Myelopathy
Transverse myelitis
Magnetic resonance

Objective: To describe clinical, laboratory, radiological and progression characteristics of myelopathy in systemic lupus erythematosus (SLE).

Patients and methods: A retrospective analysis was performed on a cohort of 1193 patients with SLE (ACR criteria) in order to identify patients with myelopathy (neuropsychiatric ACR). Disease activity was assessed by the SLE activity index (Sledai) on the date of the event and functional capacity was assessed by the Expanded Disability Status Scale (EDSS) at the last visit.

Results: We identified 14 (1.2%) patients with myelopathy. All were women with a mean age of 30 ± 11.5 years. Myelopathy occurred at the diagnosis of SLE in four (28%) patients; and nine (64%) patients had another type of neuropsychiatric manifestation associated. Neurological recurrence was observed in one (7%) patient. Disease activity was observed in 2 (14%) patients. Cerebrospinal fluid presented pleocytosis on 7 (53%) patients; antiphospholipid antibodies were positive in 5 (45%). Magnetic resonance imaging (MRI) showed T2 hyperintensity with a predominance of longitudinal involvement in 6 (86%) patients. Most were treated with intravenous corticosteroids and cyclophosphamide. No patient had full recovery and four (36%) had high EDSS scores. Three (21%) patients died from sepsis early in the course of their myelopathy, during or after immunosuppressive therapy.

Conclusions: Myelopathy occurred in 14 (1.2%) of the patients in our cohort and this may be the first manifestation of the disease occurring independently of systemic disease activity. Although rare, myelopathy shows great morbidity and mortality, can be recurrent and MRI is critical for diagnosis.

© 2016 Elsevier Editora Ltda. This is an open access article under the CC BY-NC-ND license (<http://creativecommons.org/licenses/by-nc-nd/4.0/>).

Introdução

As manifestações neuropsiquiátricas (MNP) no lúpus eritematoso sistêmico (LES) apresentam importante impacto no prognóstico da doença pela sua frequência e gravidade.¹ A mielopatia é uma manifestação do sistema nervoso central (CNS) rara no LES e afeta de 1 a 2% dos pacientes.¹⁻³

Em 1999, o American College of Rheumatology (ACR) estabeleceu os critérios das manifestações neuropsiquiátricas no LES, entre elas a mielopatia. Essa deve ser considerada se o paciente apresentar evolução rápida (horas ou dias) de um ou mais sinais/sintomas: fraqueza muscular bilateral nos membros inferiores, com ou sem envolvimento dos superiores; desordem sensorial, com similar nível de acometimento motor, com ou sem acometimento intestinal ou vesical. Deve-se excluir a lesão expansiva que cause compressão medular, bem como lesão na cauda equina.⁴

Em 2002, o Transverse Myelitis Consortium Working Group propôs os critérios de mielite transversa idiopática, definida com as manifestações clínicas acima descritas associadas aos sinais inflamatórios demonstrados no líquido cefalorraquidiano (LCR) pela presença de pleocitose ou elevação de IgG ou pela impregnação pelo contraste gadolínio na ressonância magnética (RM).⁵

A mielopatia pode se apresentar como mielopatia transversa com envolvimento seccional de um nível da medula espinhal ou como a mielopatia longitudinal, na qual mais de três segmentos estão acometidos, de forma contínua ou não.⁶

O termo mielite ainda é usado por muitos autores, no entanto mielopatia é mais apropriada para caracterizar alterações medulares associadas às doenças inflamatórias, como o LES, essa é a nomenclatura recomendada pelo ACR.⁴

A causa da mielopatia no LES não é bem esclarecida e tanto a participação de trombose como de vasculite tem sido implicada nesse processo.³ Alguns autores sugerem que há uma relação entre os anticorpos antifosfolípidos e mielopatia, o que reforçaria a hipótese de trombose, porém outros trabalhos não confirmam essa associação.⁷⁻¹⁰

Apesar de rara, pela sua importância foi recentemente incluída nos novos critérios classificatórios da doença.¹¹ A literatura apresenta apenas relatos de casos, com poucos autores que mostram séries de casos.^{8,10,12-19}

O objetivo deste trabalho é descrever os casos de mielopatia no LES, provenientes de uma coorte de um único hospital universitário e descrever seu quadro clínico, laboratorial, achados de imagem à ressonância magnética da medula espinhal, tratamento e evolução.

Pacientes e métodos

Foram analisados retrospectivamente os prontuários de uma coorte de 1.193 pacientes com LES,²⁰ acompanhados no Ambulatório de Reumatologia do Hospital das Clínicas da Universidade Estadual de Campinas (Unicamp).

Foram identificados os pacientes com mielopatia, pela presença de manifestações clínicas agudas sugestivas de

lesão medular, como alterações sensitivas, motoras, disfunção esfinteriana ou combinação dessas, e alterações compatíveis ao exame neurológico.^{4,5} Foram excluídos pacientes com outras causas de mielopatia, como compressão, trauma, neoplasias e infecções. Foram coletadas informações sobre dados demográficos, dados clínicos do LES, tempo de doença ao episódio da mielopatia, exames subsidiários, que incluíram exames de imagem, autoanticorpos e exame do líquido cefalorraquidiano. A atividade de doença foi analisada por meio do Índice de Atividade do LES (Systemic Lupus Erythematosus Disease Activity Index – Sledai)²¹ na data do evento, quando havia dados para aplicação, considerou-se atividade de doença se Sledai ≥ 6 , discreta atividade quando < 6 e inativa quando igual a zero.

Informações sobre tratamento usado e evolução desses pacientes foram também coletadas. Para avaliar a capacidade funcional após a mielopatia usou-se a Escala Expandida do Estado de Incapacidade (EDSS) de Kurtzke aplicada na última consulta do seguimento dos pacientes.²² Trata-se de um método usado para quantificar as incapacidades ocorridas durante a evolução e ao longo do tempo.

Aspectos éticos

Foi obtido consentimento do Comitê de Ética em Pesquisa – FCM-Unicamp para uso dos dados dos prontuários dos pacientes (Parecer do Comitê de Ética em Pesquisa da FCM-Unicamp: n° 920/2007).

Resultados

Foram identificados 14 de 1.193 (1,2%) pacientes com LES com mielopatia, 14 (100%) do sexo feminino, 14 (100%) da etnia branca, média de idade ao episódio de mielopatia de 30 anos (DP $\pm 11,5$ anos), média do tempo de doença na ocasião da mielopatia de quatro anos (DP $\pm 5,2$ anos) (tabela 1).

As manifestações clínicas cumulativas de LES até o momento do estudo são apresentadas na tabela 1. Em quatro de 14 (28%) pacientes a mielopatia foi a manifestação inicial. Em uma (7%) delas o diagnóstico de LES só foi confirmado dois anos e três meses depois do quadro medular.

Os sintomas iniciais dessas 14 pacientes incluíam retenção urinária em 10 (71%), paraplegia em sete (50%), febre em seis (42%), paraparesia em três (21%) e parestesia em dois (14%). Nove (64%) pacientes já haviam apresentado outras manifestações neuropsiquiátricas antes do quadro da mielopatia, três (21%) com quadro de psicose, duas (14%) com convulsão, uma (7%) com cefaleia e uma (7%) com doença cerebrovascular (acidente vascular cerebral). Duas (14%) pacientes tinham também neurite óptica (NO). Uma (7%) dessas apresentou grave neurite óptica bilateral muitos anos após o quadro de mielopatia, confirmada pelo potencial evocado visual alterado, sem evidência de doença desmielinizante à RM cerebral com anticorpo antiaquaporina 4 negativo. A outra paciente tinha neuromielite óptica (NMO) recorrente, anticorpo antiaquaporina 4 positivo e o diagnóstico de LES foi confirmado dois anos e três meses depois, quando ocorreu nefrite, linfopenia, fator antinúcleo e anti-DNA positivos. Nessas pacientes não foi possível fazer outros autoanticorpos

como anti-MOG e antiaquaporina I, mas foram afastadas causas desmielinizantes e o quadro em ambas foi atribuído ao LES.

Apenas duas (14%) pacientes apresentavam nefrite, uma delas concomitantemente com a mielopatia. Seis tiveram algum tipo de alteração hematológica durante o curso do LES.

Duas (14%) pacientes apresentavam atividade de doença durante o episódio de mielopatia, isto é Sledai ≥ 6 ; em uma (7%) paciente o Sledai não foi aplicado nessa ocasião, pois o diagnóstico de LES não estava confirmado; em três (21%) não havia dados disponíveis para cálculo do Sledai. Em outras oito (57%) pacientes o Sledai era inferior a 6, portanto com discreta atividade da doença. Apenas uma (7%) paciente não tinha doença ativa (tabela 1). Nessas 10 pacientes, nas quais foi possível aplicar o índice de atividade, a pontuação do Sledai ocorreu por febre em três (30%), complemento baixo em nove (90%), anti-DNA positivo em cinco (50%), psicose em uma (10%), nefrite em uma (10%), plaquetopenia em uma (10%) e leucopenia em uma (10%).

A tabela 2 mostra os exames subsidiários feitos durante o episódio de mielopatia. Todas as pacientes tinham fator antinúcleo (FAN) positivo. Os anticorpos anti-DNA e anti-Sm estavam positivos em seis de 13 (46%) pacientes que fizeram o exame e os anticorpos antifosfolípides em cinco de 11 (45%) pacientes que fizeram o exame. Dez em 11 (90%) que fizeram o exame à época da mielopatia apresentavam as frações do complemento diminuídas.

O líquido cefalorraquidiano (LCR) foi examinado em todas (100%) as pacientes e estava normal em sete (53%). Em seis (46%) havia pleocitose com predomínio de linfócitos. As culturas estavam negativas nas 14 (100%) pacientes. Os dados completos sobre o LCR de uma paciente não estavam disponíveis, embora o exame tenha sido feito.

Quanto à ressonância magnética (RM), foi feita em sete (50%) pacientes. As outras sete não fizeram o exame, quatro (28,5%) não fizeram devido à inexistência de RM no serviço na ocasião da mielopatia, foi feita mielografia para afastar outras causas, com resultado normal em todas. As outras três (21,5%) pacientes foram a óbito sem que tivesse sido possível fazer a RM por não haver estabilidade clínica para o exame.

Todas as pacientes fizeram RM da medula espinhal em aparelhos de campo fechado, no momento do quadro clínico. Em seis (86%) casos, as pacientes apresentaram lesões longitudinais com hipersinal nas sequências T₂ FSE (T₂ fast spin-echo) com extensão em quatro ou mais níveis vertebrais (fig. 1) e apenas em uma (14%) delas em três níveis (tabela 2). Havia predomínio de acometimento torácico em seis (85%) dos casos, em quatro (57%) casos havia níveis torácicos altos. Havia efeito tumefativo na medula em dois (28%) casos, um (14%) deles também apresentava realce pelo contraste. Quanto à impregnação pelo contraste, somente duas (28%) pacientes apresentaram realce, esse no mesmo nível das alteração de sinal nas sequências pré-contraste (fig. 2). Nos nossos casos, não foi possível a diferenciação do acometimento entre substância branca e cinzenta.

Com respeito ao tratamento, oito (57%) fizeram uso da combinação de pulsoterapia e metilprednisolona (MP) seguida de ciclofosfamida endovenosa (EV); quatro (28%) usaram apenas pulsoterapia de MP; e outras duas (14%) receberam corticosteroides via oral em altas doses, associados a

Tabela 1 – LES: Dados demográficos, clínicos e atividade de doença dos 14 pacientes com mielopatia

Pacientes (n = 14)	Etnia	Idade (anos)	Sintomas	Duração LES (anos)	MNP prévias	Manifestações clínicas cumulativas ^a	SLEDAI
1	P	31	retenção urinária/paraparesia	8	ausente	artrite/foto/leucopenia/SAF	4
2	N	40	retenção urinária/paraplegia	2	ausente	artrite/leucopenia/plaquetopenia	0
3	B	29	dificuldade para deambular/hipoestesia tátil	3	psicose	artrite/rash malar/foto	2
4	B	42	retenção urinária/tetraparesia flácida	0	convulsão	rash malar/foto/úlceras orais	2
5	P	42	febre/retenção urinária/paraplegia	2	psicose	artrite/rash malar/foto/leucopenia	ND
6	B	19	retenção urinária/parestesia	6	doença cerebrovascular	artrite/rash malar/foto/plaquetopenia	3
7	P	20	febre/retenção urinária/paraplegia	9	ausente	artrite/rash malar/foto/nefrite	17
8	B	18	paraparesia	1	ausente	artrite/rash malar/foto/serosite/linfopenia	3
9	N	16	parestesia/dificuldade para deambular	NA	neurite óptica	nefrite/linfopenia	^b
10	B	9	febre/retenção urinária/paraplegia	1	neurite óptica	artrite/rash malar/foto/pericardite	3
11	P	45	febre/retenção urinária/paraplegia	0	psicose, doença cerebrovascular	artrite/discoide/foto/leucopenia	13
12	B	31	febre/retenção urinária/paraplegia	0	cefaleia	artrite/alopecia	ND
13	P	41	paraparesia	16	convulsão e plexopatia	artrite	4
14	B	30	febre/retenção urinária/paraplegia	13	ausente	rash malar/foto/anemia hemolítica	ND

LES, lúpus eritematoso sistêmico; MNP, manifestações neuropsiquiátricas; Sledai, Índice de Atividade – Systemic Lupus Erythematosus Disease Activity Index; SAF, síndrome anticorpo antifosfolípide; P, parda; B, branca; N, negra; foto, fotossensibilidade; ND, não disponível; NA, não aplicável.

^a Cumulativas até o momento do estudo.

^b Não tinha diagnóstico de LES no momento da mielopatia.

Tabela 2 – LES: Exames complementares e achados de imagem na ressonância magnética dos 14 pacientes com mielopatia

Pacientes (n = 14)	Anti-DNA	Complemento	Antifosfolípides (LAC, ACL, β2)	Outros anticorpos	Achados de imagem na RM medula (T2 FSE)	LCR
1	+	↓	ACL + LAC +	-	ND	normal
2	-	normal	-	anti-Sm +	Hipersinal longitudinal de C7 a T9, mal definido, predominando na SC, discreta tumefação, sem realce pelo contraste	pleocitose (linfócitos)
3	-	↓	-	-	Hipersinal longitudinal de T1 a T6, causando afilamento, sem realce pelo contraste	normal
4	-	↓	LAC +	anti-Sm, anti-Ro e anti-LA +	Hipersinal longitudinal de C7 a T1, realce focal pelo contraste em C7	normal
5	-	ND	NR	-	ND	normal
6	+	↓	LAC +	-	ND	pleocitose (linfócitos)
7	+	↓	-	anti-Sm +	Hipersinal longitudinal de C5 a T2, região centromedular, sem realce pelo contraste	pleocitose (linfócitos)
8	-	↓	β2 +	-	Hipersinal longitudinal de T1 a T12 e lombar, região centromedular, sem realce pelo contraste	pleocitose (linfócitos)
9	ND	↓	ACL+ LAC +	anti-AQP4 IgG+	Hipersinal no bulbo, pedúnculo cerebelar e medula espinhal até C5, acomete a SB e SC, s/tumefação, s/realce pelo contraste	ND
10	-	↓	-	anti-Sm +	ND	pleocitose
11	+	↓	NR	anti-Sm +	ND	pleocitose (linfócitos)
12	-	ND	NR	-	ND	pleocitose (linfócitos)
13	+	↓	-	anti-Sm+ e anti- Ro +	Hipersinal longitudinal de T11 a L1 com discreto efeito tumefativo, com realce focal pelo contraste	normal
14	+	ND	-	-	ND	normal
^a	6/13 (45%)	10/11 (90%)	5/11 (45%)	anti-Sm 6/13 (46%)	7/7 (100%)	7/13(53%)

LES, lúpus eritematoso sistêmico; LCR, líquido cefalorraquidiano; ND, não disponível; NR, não realizado; ACL, anticorpo anticardiolipina; LAC, anticorpo anticoagulante lúpico; β2, anticorpo antibeta 2 glicoproteína I; anti-AQP4 IgG, antiaquaporina 4; SB, substância branca; SC, substância cinzenta; RM, ressonância magnética; T2 FSE, sequência T2 fast spin-echo.

^a Relação entre o número de alterações e os exames feitos.

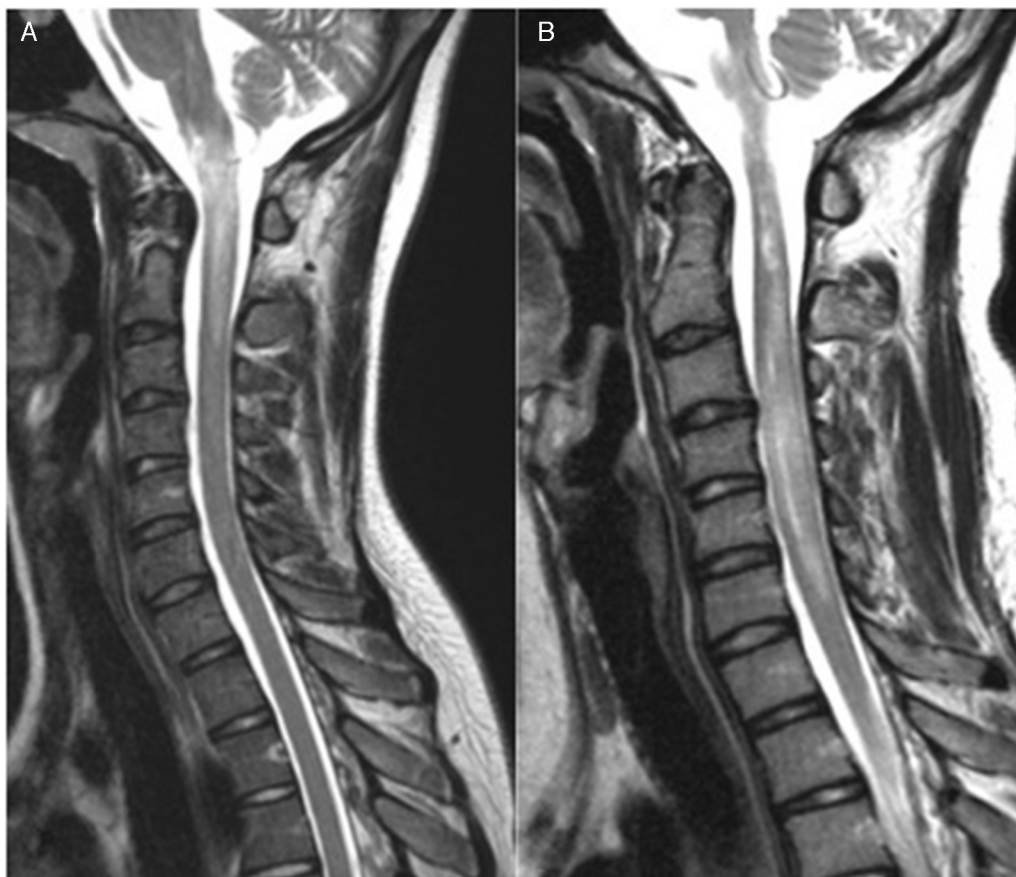


Figura 1 – Imagens sagitais ponderadas em T2 demonstram hipersinal na medula, estende-se do bulbo até o nível C3 no primeiro episódio (A), e hipersinal e aumento de volume medular que se estende até o nível C5 no segundo episódio, sete meses após o primeiro (B).

azatioprina. Todas as pacientes receberam tratamento dentro das primeiras horas ou até quatro semanas do início dos sintomas.

Quando aplicada a EDSS após uma média de 11,5 anos (DP \pm 10,4 anos) de seguimento, observou-se que todas as 11 (78%) pacientes nas quais foi possível aplicar essa escala apresentavam algum grau de incapacidade, que variou de escores 3 a 8, ou seja, desde pacientes que deambulavam mas mantinham algum grau de incapacidade até pacientes com bexiga neurogênica que necessitavam de cadeiras de rodas. Nenhuma paciente apresentou completa recuperação.

Ocorreram três (21%) óbitos durante o quadro de mielopatia, devido à infecção generalizada que ocorreu durante ou logo após terapêutica imunossupressora prescrita para tratamento da mielopatia, nos três casos.

Os dados de tratamento, seguimento e evolução estão na [tabela 3](#).

A [tabela 4](#) mostra relevantes séries de casos de mielopatia no LES já publicados em língua inglesa, incluindo a presente casuística, com informações sobre achados de imagem à ressonância magnética. São apresentados 12 séries de casos, com resultados que mostram de quatro a 22 pacientes e suas respectivas características demográficas, clínicas, laboratoriais, à ressonância magnética, de tratamento e evolutivas. A atividade de doença, a recorrência dos episódios e a presença de

Tabela 3 – LES: Tratamento, seguimento e evolução dos 14 pacientes com mielopatia

Pacientes	Tratamento	Seguimento	EDSS
1	MP EV e CICLO EV	6 anos	5,5
2	MP EV e CICLO EV	14 anos	3
3	CS e AZA	15 anos	6
4	MP EV e CICLO EV	22 anos	7,5
5	MP EV	3 anos	6
6	MP EV e CICLO EV	2 meses	óbito
7	MP EVE CICLO EV	4 meses	3,5
8	MP EV e CICLO EV	12 meses	6
9	MP EV, CICLO EV, IG EV e MMF	3 anos	3
10	MP EV	24 anos	8
11	MP EV	2 meses	óbito
12	CS e AZA	1 ano	8
13	MP EV e CICLO EV	2 anos	8
14	MP EV	8 anos	óbito

LES, lúpus eritematoso sistêmico; EDSS, Escala Expandida do Estado de Incapacidade; MP EV, metilprednisolona endovenosa; CICLO EV, ciclofosfamida endovenosa; AZA, azatioprina; IG EV, imunoglobulina endovenosa; CS, corticosteroide oral; MMF, micofenolato mofetil.

Tabela 4 – Série de casos de mielopatia no LES

Séries de casos	n	Idade ao diagnóstico de mielopatia (anos)	Sexo	Etnia	Tempo LES	Mielopatia como primeira manifestação (n)	LES Ativo	MNP prévia
Salmaggi et al. (1994)	5	18 a 46	M(5)	ND	2 a 5 anos ^a	2	0	ausente
Provenzale et al(1994)	4	33 a 47	M(4)	ND	ND	1	ND	ausente
Harisdangkul et al. (1995)	7	16 a 52	M(7)	ND	3 meses a 4 anos	4	2	ausente
Kovacs et al. (2000)	14	23 a 77	M(12) H(2)	ND	0 a 21 anos	6	ND	D(2)/NO(3)/OS(1)
Telles-Zenteno et al. (2001)	6	23 a 37	M(6)	ND	7 meses-16 anos	0	3	ND
D’Cruz et al. (2004)	15	21 a 68	M(15)	ND	0 anos ^a	15	15	ausente
Lu X et al. (2008)	14	15 a 45	M(12) H(2)	A(14)	2 meses a 20 anos	1	14	NO(3)/HIC(1) E(1)/OS(1)/PA(1)
Birnbaun J et al. (2009)	22	15,5 a 48,1 (SC) e 16,6 a 70,5 (SB)	M(20) H(2)	AA(8)/B(9)/outras (5)	5,4 a 6,5 anos	6	11 (SC) e 6 (SB)	NO(6)
Espinosa et al. (2010)	22	12 a 53	M(17) H(5)	ND	0 a 17 anos	5	ND	CO(3)/CE(1)/MA(1)
Schultz et al. (2012)	15	22 a 78	M(14) H(1)	AA(8)/B(7)	ND	15	ND	NO (2)
Saison et al. (2015)	20	22,9 a 67,3	M(17) H(3)	C (12)/AA(2)/A(3)/ND(3)	0 a 36 anos ^a	8	20	NO(4)/CV(1)
Costallat et al (2015)	14	9 a 42	M(14)	B(7)/N(2)/P(5)	0 a 16 anos ^a	4	8	NO(2)/CV(2)/OS (3) ^c /AVC (1)/CEF (1)/PE (1) ^b
Séries de casos	Complemento↓(%)	AFL+ (%)	Achados no LCR	RM medula espinhal (T2 FSE)	Tratamento	Recorrência (%)	Evolução	
Salmaggi et al. (1994)	40	20	bandas oligoclonais(1)	hipersinal longitudinal (2)/NL(3)	MP EV (4)/1 CS(1)	60	RC(3)/RP(2)	
Provenzale et al(1994)	ND	ND	ND	hipersinal (4)	MP EV(4)/CICLO EV(2)	75	ND	
Harisdangkul et al. (1995)	ND	ND	ND	hipersinal longitudinal(3)/NR(4)	MP EV(4)/CS(3)	43	RC(2)/NR(2)/O(4)	
Kovacs et al. (2000)	50	54	ND (8)/NL(2)/↑proteína(4)	alteradas (9)/NL(5)	CICLO EV(9)/P(4)	ND	RC (3)/RP(2)/NR(9)	
Telles-Zenteno et al. (2001)	50	66	↑proteína(2)	hipersinal longitudinal(6)	MP EV(6)/CICLO EV(5)	50	5 SR (5)/RP(1)	
D’Cruz et al. (2004)	ND	73	pleocitose(2)/NL(13)	alterados (11)/NL(2)/NR(1)	MP EV(7)/CS (6)/AZA (6)	6	RC(6)/RP(9)	
Lu X et al. (2008)	28	11	pleocitose(6)	hipersinal longitudinais(6) focais(5)/NL(1)/NR(2)	CS(14)/CICLO EV(2)/P(1)	7	R(4)	

Tabela 4 – (Continuação)

	Complemento↓(%)	AFL+ (%)	Achados no LCR	RM medula espinhal (T2 FSE)	Tratamento	Recorrência (%)	Evolução
Birbaun J et al. (2009)	ND	54	pleocitose (SC)	Hipersinal longitudinal 92% (SC) e 74% (SB)	Grupo SC terapia mais agressiva	9 (SC) e 73(SB)	Grupo SC mais incapacidade (Média EDSS > no grupo SC)
Espinosa et al. (2010)	74	50	predomínio de pleocitose	hipersinal longitudinal(22)	MP EV(22)/CICLO EV(13)/IG EV(4)/P(4)/RTX (2)	18	RC(3)/RP(13)/SR(6)
Schultz et al. (2012)	87	11	↑proteína	predomínio lesão focal	MP EV(14)/CICLO EV(2)/P(1)	ND	ND
Saison et al. (2015)	87	45	pleocitose(5)	hipersinal longitudinal(9)/NL(3)	MP EV (18)/CICLO EV(11)/IG EV(2)/P(3)/RTX(3)	50	RC(5)/RP(12)/SR(1)/O(1)
Costallat et al (2015)	90	45	pleocitose(7)/NL(6)	hipersinal longitudinal(7)	MP EV(12)/CS (2)/CICLO EV(10)/AZA(1)	7	RC(0)/RP(7)/SR(4)/O(3)

LES, Lúpus eritematoso sistêmico; MNP, manifestação neuropsiquiátrica; AFL, anticorpo antifosfolípide; LCR, líquido cefalorraquidiano; T2 FSE, sequência T2 fast spin-echo; M, mulher; H, homem; AA, afro-americana; P, parda; N, negra; A, asiático; B, branca; ND, não disponível; NR, não realizado; NL, normal; SC, substância cinzenta; SB, substância branca; CO, coreia; CE, cerebrite; CF, cefaleia; CV, convulsão; MA, meningite asséptica; HIC, hemorragia intracraniana; PA, perda auditiva; PS, psicose; PE, plexopatia; E, epilepsia; CONV, convulsão; NO, neurite óptica; D, depressão; AVC, acidente vascular cerebral; MP EV, metilprednisolona endovenosa; CICLO EV, ciclofosfamida endovenosa; AZA, azatioprina; IG EV, imunoglobulina endovenosa; CS, corticosteroide; P, plasmaferese; RTX, Rituximab; RC, remissão completa; RP, remissão parcial; R, remissão; SR, sem remissão; O, óbito.

^a Com casos de mielopatia precedendo LES.
^b Com convulsão.
^c Com doença cerebrovascular.

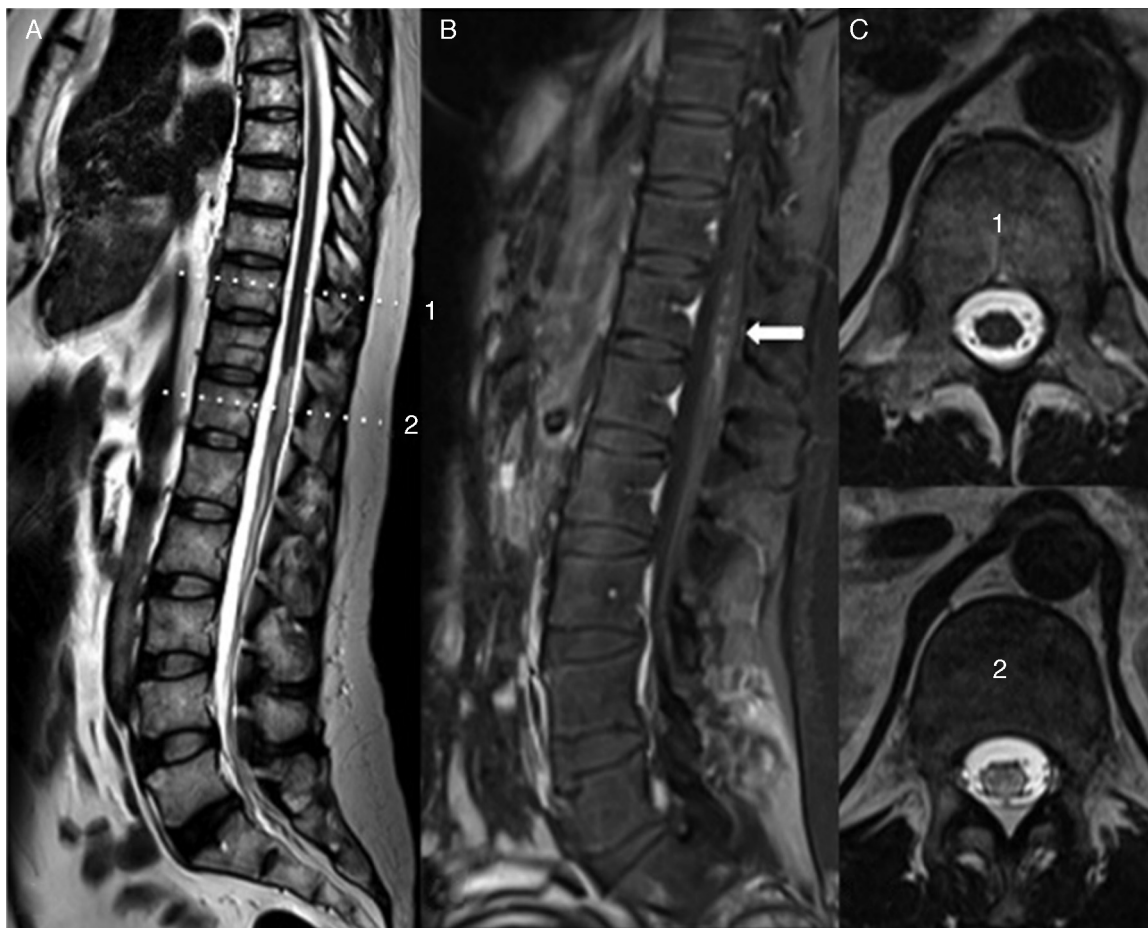


Figura 2 – A, imagem sagital ponderada em T2, demonstra hipersinal e discreto aumento de volume medular, estende-se de T11 ao cone medular. B, imagem sagital ponderada em T1 após a injeção de contraste, apresenta focos de realce medular (seta), estende-se de T11 a L1. C, imagens axiais ponderadas em T2 demonstram medula com sinal normal obtida no nível de T10 (1) e medula com hipersinal obtida no nível de T12 (2).

outras manifestações neuropsiquiátricas, além da ocorrência de mielopatia como primeira manifestação da doença, também são destacadas nessa tabela, quando mencionadas pelos autores.

Discussão

A mielopatia é uma das mais raras manifestações neuropsiquiátricas no LES, afeta 1 a 2% dos pacientes, porém bastante relevante pela sua alta morbimortalidade, e foi incluída nos novos critérios do LES.¹¹

Nossas 14 pacientes perfizeram 1,2% da coorte de 1.193 pacientes com LES, porcentagem similar àquela observada previamente.^{1,2}

Todos os pacientes eram do sexo feminino, como observado por todos os autores e pertinente ao perfil de gênero dessa doença.^{8,10,12-19,23} Mielopatia pode afetar indivíduos de todas as idades e nossas pacientes tinham média de 30 anos, inferior à observada por alguns autores^{8,10,12,13,15,17-19,23} e similar àquelas descritas em duas séries.^{14,15} Quanto à etnia, não há referência à prevalência maior dessa manifestação em qualquer grupo étnico e muitos autores não destacaram essa

característica demográfica. No entanto, Schutz et al. compararam a mielopatia no LES à mielopatia idiopática e comentaram a maior frequência de mulheres negras no LES, mas esse fato pode ser atribuído à prevalência da própria doença naquela região.¹⁸

Os sintomas iniciais são inespecíficos e podem incluir um curto pródomo viral: febre, fotofobia, náusea, vômito, tontura e dor nucal. A seguir podem ocorrer alterações sensitivas e motoras e disfunção esfíncteriana e sua instalação pode levar horas, dias ou até semanas. Nossas pacientes apresentaram mielopatia com quadro de retenção urinária e febre, o que foi confundido inicialmente, em alguns casos, com infecção urinária. Os indícios de lesão medular foram parestesia, dificuldade para deambular, paraplegia e disfunção esfíncteriana, com instalação súbita em horas ou dias.

Em uma revisão sistemática de 22 casos reportados na literatura, analisados por Espinosa et al., os autores observaram em 23% deles quadro prodômico de febre, tosse, sintomas gripais e constitucionais alguns dias antes do quadro de mielopatia,¹⁷ o que foi observado também por Harisdangkul et al.¹¹ A presença de febre e retenção urinária se associou a paraplegia irreversível, segundo Birnbaum et al.¹⁶

A mielopatia pode ser manifestação inicial do LES, como aconteceu com quatro de nossas pacientes, e esse fato foi observado por todos os autores listados na [tabela 4](#), com exceção de Téllez-Zenteno et al.¹⁵ Alguns autores consideram que quando a mielopatia ocorre no LES, essa pode ser manifestação inicial em até 39% dos pacientes dentro dos cinco primeiros anos.¹⁰ Ao analisar as séries de casos publicados ([tabela 4](#)), considerando o momento em que a mielopatia pode surgir durante a evolução do LES, observa-se uma porcentagem variável de tempo de doença do LES, houve casos em que o paciente tinha LES havia 36 anos quando ocorreu mielopatia.¹⁹ É possível também a mielopatia preceder o LES, o que ocorreu com um caso de nossa série, que apresentou o quadro medular dois anos e três meses antes do diagnóstico LES. Todos os 15 casos descritos por D’Cruz et al.⁸ tiveram mielopatia como manifestação inicial do LES, somente quatro (26%) preenchem os critérios do ACR para LES no momento da mielopatia. Dos cinco casos de Salmaggi et al.,¹² em duas pacientes a mielopatia precedeu o LES e o mesmo ocorreu com quatro (20%) dos 20 casos de um estudo multicêntrico francês, dois deles com mais de 10 anos de mielopatia antes do LES.¹⁹ Em mulheres com mielopatia sem etiologia definida são necessárias avaliações clínicas e laboratoriais exaustivas para tentar definir LES, conclui Salmaggi et al.¹²

Embora a mielopatia no LES possa ser recorrente,^{6,10} em nossa série 13 (93%) pacientes apresentaram episódio único dessa manifestação e apenas uma (7%) teve um quadro recorrente. A recorrência foi observada em muitas séries de casos, em alguns deles com alta frequência, em 50-75% dos casos, conforme destacado na [tabela 4](#).^{8,10,12-19,23} Essa significativa possibilidade de recorrência demanda uma terapêutica imunossupressora de manutenção nesses pacientes, na tentativa de evitar novas crises.

Outras manifestações neuropsiquiátricas têm sido correlacionadas à presença de mielopatia no LES¹⁰ e elas ocorreram em nove (64%) pacientes da presente casuística. Na maioria delas, a MNP fazia parte da história clínica da doença, mas não ocorreu no mesmo momento, com exceção de uma das pacientes, que teve importante quadro de psicose concomitante com o quadro medular e evoluiu para óbito após terapêutica imunossupressora. Duas (14%) pacientes apresentaram neurite óptica. A neurite óptica é uma manifestação neuropsiquiátrica frequentemente associada à mielopatia, conhecida como doença de Devic ou neuromielite óptica, e foi relatada em algumas das séries de casos apresentadas na [tabela 4](#). Para alguns, a associação com neurite óptica pode estar presente em 21 a 48% dos casos de mielite no LES.^{10,16,23} Tem sido descrita recorrência de neuromielite óptica em pacientes anticorpos antiaquaporina 4 (anti AQP4-IgG) positivos.²⁴ Uma de nossas pacientes tinha NMO associada ao anticorpo antiaquaporina 4 positivo e era o único caso com quadro recorrente de mielopatia. Uma outra paciente com NMO apresentou quadro bilateral de neurite óptica muitos anos depois da mielite, confirmada por potencial evocado visual, embora o anticorpo antiaquaporina 4 estivesse negativo, o que pode ocorrer na NMO. Em ambos os casos foram afastadas doenças desmielinizantes e os quadros foram atribuídos ao LES.

A mielopatia pode estar associada à atividade de doença. Em nossa série, duas pacientes estavam com doença ativa (uma com nefrite e a outra com psicose) e uma com doença

inativa; as demais pacientes apresentaram discreta atividade de doença. Algumas pacientes não tinham dados clínicos e laboratoriais para se calcular esse índice e em uma paciente não se aplicou o Sledai porque no momento da mielopatia o diagnóstico de LES ainda não havia sido confirmado. Alguns autores destacam o fato de que mielopatia pode ocorrer com doença inativa em um terço dos casos.²⁵ Isso se reveste de importância, pois com quadro clínico pertinente deve-se sempre considerar a possibilidade de mielopatia, independentemente da atividade do LES. Quanto aos demais autores de séries de casos apresentados na [tabela 4](#), nem todos ofereceram dados sobre atividade de doença.

Quanto aos exames subsidiários, o complemento estava diminuído em 10 (90%) pacientes dos nossos casos, em alguns casos acompanhado de outras alterações laboratoriais, foi o único escore de pontuação do Sledai em três casos.

Os anticorpos antifosfolípidos têm sido associados à mielopatia no LES^{7,10} e em nossa série encontramos esses anticorpos em cinco (45%) dos casos, exatamente como observado por Saison et al.¹⁷ Apenas uma (7%) de nossas pacientes, no entanto, preenchia critérios para síndrome antifosfolípide (SAF). Os demais autores têm encontrado porcentagem variável, entre 11 a 73% dos casos, segundo mostra a [tabela 4](#). Os anticorpos antifosfolípidos podem ser importantes na patogênese da neuromielite óptica, segundo Birnbaum et al.¹⁶ Em uma extensa revisão sistemática, feita por Katsiari et al., sobre a ocorrência desses anticorpos na mielite transversa e o uso de anticoagulação em vigência de mielopatia, concluiu-se que embora os anticorpos antifosfolípidos possam ter algum papel na patogênese da mielopatia, a simples presença desses anticorpos não é suficiente para indicar a anticoagulação.²⁶

Os achados da análise do líquido cefalorraquidiano são inespecíficos. Alguns autores encontraram aumento da celularidade e também proteinorraquia,^{18,23} mas muitas vezes o LCR está normal em pacientes com mielopatia.^{7,10,27} Na nossa série o LCR foi colhido em todas (100%) as pacientes, a alteração mais frequente foi a pleocitose (53%), com predomínio de linfócitos.

A ressonância magnética é o exame de imagem mais sensível na avaliação da lesão medular, incluindo os quadros de mielopatia associada ao LES. O protocolo do exame de imagem de RM deve abranger o nível correspondente ao dano neurológico observado ao exame clínico, mas se recomenda que toda medula deva ser estudada. Os achados de imagem podem variar, destacam-se o hipersinal em T2 da medula espinal, o efeito tumefativo nos casos de edema medular, bem como impregnação pelo contraste. Entre esses, o achado mais frequente é a alteração de sinal, como também foi observado na nossa casuística. Destaca-se que em alguns casos a ressonância magnética pode estar normal, principalmente nas fases iniciais.^{8,10,12} Nos casos em que exame de imagem por ressonância magnética com contraste estiver normal, recomenda-se repetir o exame após dois a sete dias do quadro inicial.⁵

Ressalte-se que a tomografia computadorizada não deve ser usada para diagnóstico de mielopatia pela sua baixa sensibilidade, deve ser empregada na impossibilidade de RM, somente para exclusão de causas compressivas na medular espinal.⁵

A região torácica é a mais frequentemente acometida, o que também ocorreu nos nossos casos.^{10,23} Esse fato pode ser atribuído ao tipo de suprimento vascular que nutre essa região, destacam-se os ramos das artérias longitudinais, que são menos calibrosos na região torácica quando comparados com os da região cervical ou lombar, acarreta aporte vascular limitado, como concluiu Kovacs et al.¹⁰ Nos últimos anos, com a melhoria na qualidade das imagens e dos aparelhos, notou-se um aumento na identificação das lesões longitudinais medulares nos quadros de mielopatia no LES vistas à RM, o que observamos na maioria das nossas pacientes.^{15,18}

Um estudo feito por Birnbaum et al. comparou pacientes com lesões medulares na substância branca (espasticidade e hiperreflexia) com aqueles com lesões na substância cinzenta (flacidez e hiporreflexia) e concluiu que as lesões na substância cinzenta estão relacionadas com paraplegia irreversível e com maior atividade de doença.¹⁶ Não foi possível fazer essa distinção em nossas pacientes.

Embora muito importante para o diagnóstico desses pacientes, a RM parece não colaborar para o seu seguimento, pois não se observa correlação clínica nas fases iniciais após o tratamento.¹⁸ Quanto ao prognóstico, parece haver um pior prognóstico em pacientes com alterações à RM no início do quadro quando comparados com aqueles com RM normal,¹⁰ especialmente quando estão presentes lesões extensas.¹⁵

O tratamento da mielopatia deve ser instituído imediatamente após o diagnóstico, pois essa manifestação tem um prognóstico reservado, com alta morbidade em até 50% dos casos^{10,23} e alta mortalidade. O retardo no início do tratamento adequado foi o fator de desfecho desfavorável ressaltado por todos os autores. A combinação de pulsos de metilprednisolona e ciclofosfamida endovenosos é o tratamento considerado padrão para esses doentes.^{6,27} O uso de hidroxicloroquina diminuiu os *flares* neurológicos nos casos de mielopatia por LES, embora sem significância estatística, segundo Saison et al.¹⁹ Em alguns casos é necessário usar imunoglobulina endovenosa, plasmáfereze ou Rituximabe,²⁸ principalmente nos casos não responsivos ou recorrentes, mas as respostas são variáveis. Doze (85%) de nossas pacientes receberam pulso de MP e 10 (71%) receberam ciclofosfamida EV dentro de até um mês do início dos sintomas. O nosso único caso com quadro recorrente usou, ao longo da evolução, imunoglobulina EV e micofenolato mofetil (MMF). Nenhuma de nossas pacientes teve completa recuperação. A avaliação dessas pacientes pela EDSS mostra escores de 7,5 a 8 em quatro delas, ou seja, pacientes com dificuldade para deambular que necessitam do uso da cadeira de rodas e com bexiga neurogênica. Todas as quatro (28%) pacientes fizeram uso de pulso de MP em altas doses e duas (14%) delas também ciclofosfamida EV. Mesmo assim o desfecho não foi favorável, talvez porque nem todas tenham usado ambas as medicações dentro de até duas semanas desde o início do quadro. Em nosso grupo tivemos três (21%) casos de óbitos, todos por infecção durante ou logo após tratamento imunossupressor instituído para tratamento da mielopatia. Isso reforça a gravidade dessa manifestação.

Os fatores prognósticos da mielopatia não são totalmente conhecidos, mas disfunção esfíncteriana,^{16,23} alterações à ressonância magnética,^{10,16} envolvimento da substância cinzenta (flacidez e hiporreflexia)¹⁶ e severidade inicial com paraplegia¹⁹ são citados como fatores de mau prognóstico.

Força muscular grau 3 ou maior na admissão e terapêutica agressiva instituída até no máximo duas semanas após episódio de mielopatia são fatores de melhor prognóstico.²³ Em resumo, mielopatia no LES é muito rara, porém muito grave. Ocorreu em 14 (1,2%) dos nossos pacientes. Pode ser a primeira manifestação da doença ou ocorrer após muitos anos de LES ou mesmo preceder a doença. Embora rara, é de grande morbimortalidade e pode estar presente independentemente da atividade da doença. Pode ser recorrente e por isso recomenda-se terapêutica imunossupressora de manutenção para evitar novos episódios. A RM é fundamental para o diagnóstico, mas pode estar normal nos quadros muito iniciais.

Financiamento

Coordenação de Aperfeiçoamento de Pessoal de Nível Superior (Capes), bolsa de mestrado, e Conselho Nacional de Desenvolvimento Científico e Tecnológico (CNPq) (302205/2012-8 e 304255/2015-7).

Conflitos de interesse

Os autores declaram não haver conflitos de interesse.

REFERÊNCIAS

1. West SG. Neuropsychiatric lupus. *Rheum Dis Clin North Am*. 1994;20(1):129-58.
2. Theodoridou A, Settas L. Demyelination in rheumatic diseases. *J Neurol Neurosurg Psychiatry*. 2006;77(3):290-5.
3. Allen IV, Millar JH, Kirk J, Shillington RK. Systemic lupus erythematosus clinically resembling multiple sclerosis and with unusual pathological and ultrastructural features. *J Neurol Neurosurg Psychiatry*. 1979;42(5):392-401.
4. The American College of Rheumatology nomenclature and case definitions for neuropsychiatric lupus syndromes. *Arthritis Rheum*. 1999;42(4):599-608.
5. Group TMCW. Proposed diagnostic criteria and nosology of acute transverse myelitis. *Neurology*. 2002;59(4):499-505.
6. Bertsias GK, Ioannidis JP, Aringer M, Bollen E, Bombardieri S, Bruce IN, et al. EULAR recommendations for the management of systemic lupus erythematosus with neuropsychiatric manifestations: report of a task force of the EULAR standing committee for clinical affairs. *Ann Rheum Dis*. 2010;69(12):2074-82.
7. Lavalle C, Pizarro S, Drenkard C, Sánchez-Guerrero J, Alarcón-Segovia D. Transverse myelitis: a manifestation of systemic lupus erythematosus strongly associated with antiphospholipid antibodies. *J Rheumatol*. 1990;17(1):34-7.
8. D'Cruz DP, Mellor-Pita S, Joven B, Sanna G, Allanson J, Taylor J, et al. Transverse myelitis as the first manifestation of systemic lupus erythematosus or lupus-like disease: good functional outcome and relevance of antiphospholipid antibodies. *J Rheumatol*. 2004;31(2):280-5.
9. Mok CC, Lau CS, Chan EY, Wong RW. Acute transverse myelopathy in systemic lupus erythematosus: clinical presentation, treatment, and outcome. *J Rheumatol*. 1998;25(3):467-73.
10. Kovacs B, Lafferty TL, Brent LH, DeHoratius RJ. Transverse myelopathy in systemic lupus erythematosus: an analysis of 14 cases and review of the literature. *Ann Rheum Dis*. 2000;59(2):120-4.

11. Petri M, Orbai AM, Alarcón GS, Gordon C, Merrill JT, Fortin PR, et al. Derivation and validation of the Systemic Lupus International Collaborating Clinics classification criteria for systemic lupus erythematosus. *Arthritis Rheum.* 2012;64(8):2677-86.
12. Salmaggi A, Lamperti E, Eoli M, Venegoni E, Bruzzone MG, Riccio G, et al. Spinal cord involvement and systemic lupus erythematosus: clinical and magnetic resonance findings in 5 patients. *Clin Exp Rheumatol.* 1994;12(4):389-94.
13. Provenzale JM, Barboriak DP, Gaensler EH, Robertson RL, Mercer B. Lupus-related myelitis: serial MR findings. *AJNR Am J Neuroradiol.* 1994;15(10):1911-7.
14. Harisdangkul V, Doorenbos D, Subramony SH. Lupus transverse myelopathy: better outcome with early recognition and aggressive high-dose intravenous corticosteroid pulse treatment. *J Neurol.* 1995;242(5):326-31.
15. Téllez-Zenteno JF, Remes-Troche JM, Negrete-Pulido RO, Dávila-Maldonado L. Longitudinal myelitis associated with systemic lupus erythematosus: clinical features and magnetic resonance imaging of six cases. *Lupus.* 2001;10(12):851-6.
16. Birnbaum J, Petri M, Thompson R, Izbudak I, Kerr D. Distinct subtypes of myelitis in systemic lupus erythematosus. *Arthritis Rheum.* 2009;60(11):3378-87.
17. Espinosa G, Mendizábal A, Mínguez S, Ramo-Tello C, Capellades J, Olivé A, et al. Transverse myelitis affecting more than 4 spinal segments associated with systemic lupus erythematosus: clinical, immunological, and radiological characteristics of 22 patients. *Semin Arthritis Rheum.* 2010;39(4):246-56.
18. Schulz SW, Shenin M, Mehta A, Kebede A, Fluerant M, Derk CT. Initial presentation of acute transverse myelitis in systemic lupus erythematosus: demographics, diagnosis, management and comparison to idiopathic cases. *Rheumatol Int.* 2012;32(9):2623-7.
19. Saison J, Costedoat-Chalumeau N, Maucort-Boulch D, Iwaz J, Marignier R, Cacoub P, et al. Systemic lupus erythematosus-associated acute transverse myelitis: manifestations, treatments, outcomes, and prognostic factors in 20 patients. *Lupus.* 2015;24(1):74-81.
20. Hochberg MC. Updating the American College of Rheumatology revised criteria for the classification of systemic lupus erythematosus. *Arthritis Rheum.* 1997;40(9):1725.
21. Bombardier C, Gladman DD, Urowitz MB, Caron D, Chang CH. Derivation of the SLEDAI. A disease activity index for lupus patients. The Committee on Prognosis Studies in SLE. *Arthritis Rheum.* 1992;35(6):630-40.
22. Kurtzke JF. Rating neurologic impairment in multiple sclerosis: an expanded disability status scale (EDSS). *Neurology.* 1983;33(11):1444-52.
23. Lu X, Gu Y, Wang Y, Chen S, Ye S. Prognostic factors of lupus myelopathy. *Lupus.* 2008;17(4):323-8.
24. Drori T, Chapman J. Diagnosis and classification of neuromyelitis optica (Devic's syndrome). *Autoimmun Rev.* 2014;13(4-5):531-3.
25. Li XY, Xiao P, Xiao HB, Zhang LJ, Pai P, Chu P, et al. Myelitis in systemic lupus erythematosus frequently manifests as longitudinal and sometimes occurs at low disease activity. *Lupus.* 2014;23(11):1178-86.
26. Katsiari CG, Giavri I, Mitsikostas DD, Yiannopoulou KG, Sfrikakis PP. Acute transverse myelitis and antiphospholipid antibodies in lupus. No evidence for anticoagulation. *Eur J Neurol.* 2011;18(4):556-63.
27. Barile L, Lavalle C. Transverse myelitis in systemic lupus erythematosus—the effect of IV pulse methylprednisolone and cyclophosphamide. *J Rheumatol.* 1992;19(3):370-2.
28. Scott TF, Frohman EM, De Seze J, Gronseth GS, Weinshenker BG. Neurology TaTASoAAo. Evidence-based guideline: clinical evaluation and treatment of transverse myelitis: report of the Therapeutics and Technology Assessment Subcommittee of the American Academy of Neurology. *Neurology.* 2011;77(24):2128-34.