



INSTANTÂNEO ENDOSCÓPICO

Parasitose intestinal: causa rara de hemorragia digestiva



Small bowel parasitosis: a rare cause of gastrointestinal bleeding

Joana Moleiro^{a,*}, Susana Mão de Ferro^b e Sara Ferreira^b

^a Serviço de Gastreenterologia, Instituto Português de Oncologia de Lisboa Francisco Gentil, EPE, Lisboa, Portugal

^b Instituto Português de Oncologia de Lisboa Francisco Gentil, EPE, Lisboa, Portugal

Recebido a 12 de fevereiro de 2014; aceite a 20 de junho de 2014

Disponível na Internet a 15 de novembro de 2014

Em doentes com hemorragia digestiva, e na ausência de alterações na endoscopia digestiva alta e na colonoscopia, há indicação para o estudo do intestino delgado com enteroscopia por videocápsula¹. Os autores descrevem um caso clínico em que a realização da videocápsula endoscópica revelou um achado particular.

Doente de 51 anos, sexo feminino, natural e residente em Portugal, trabalhadora rural, com queixas de dor epigástrica, melenas e astenia com 3 semanas de evolução, sem outra sintomatologia, culminando com um episódio de lipotimia que motivou a admissão hospitalar. Trata-se de uma doente sem história de viagens ao estrangeiro e residente em habitação com boas condições sanitárias. Laboratorialmente apresentava anemia ferropénica (Hb 5,7 g/dl, VGM 78 fl, fórmula leucocitária normal, ferro sérico 22 µg/dl e ferritina 12 ng/ml), sem outras alterações. Após suporte transfusional realizou endoscopia digestiva alta e colonoscopia que não revelaram alterações. A enteroscopia por videocápsula identificou no íleo vários parasitas filiformes com cerca de 6 mm, ancorados à mucosa e com conteúdo hemático no seu interior – *fig. 1*, compatíveis com ancilostomíase. Foi iniciada terapêutica anti-helmíntica, após o que se verificou o

aumento progressivo e normalização do valor da hemoglobina e resolução dos sintomas iniciais.

A ancilostomíase afeta milhões de pessoas em todo o mundo e é reconhecida como um importante problema de saúde pública, em especial nos países em vias de desenvolvimento². É causada maioritariamente por 2 agentes: *Ancylostoma duodenale* (*A. duodenale*) e *Necator americanus* (*N. americanus*). Embora existam algumas diferenças entre estes agentes, o diagnóstico diferencial baseado nas características morfológicas pode ser difícil. Contudo, o *A. duodenale* é o único nemátodo na Europa Mediterrânica³ pelo que na ausência de viagens para áreas endémicas para o *N. americanus* assumimos infestação pelo primeiro. Após alcançarem o tubo digestivo, os parasitas adultos fixam-se à mucosa do intestino através das suas peças dentárias, ingerindo sangue a uma velocidade de 0,01–0,3 ml/dia, sendo que a ocorrência de hemorragia digestiva é facilitada pela capacidade de segregação de substâncias anticoagulantes e inibidores da agregação plaquetária⁴. Dependendo da carga parasitária, da duração da infeção e das reservas iniciais de ferro do hospedeiro, as manifestações clínicas são variadas e vão desde a infeção assintomática até às perdas sanguíneas crónicas com anemia grave. O seu diagnóstico é, habitualmente, efetuado com exame parasitológico das fezes, verificando-se falsos negativos em cerca de 40% dos casos⁵. Com o presente caso, os autores chamam a atenção para o facto da infeção por *A. duodenale* poder ser

* Autor para correspondência.

Correio eletrónico: joana.moleiro@hotmail.com (J. Moleiro).

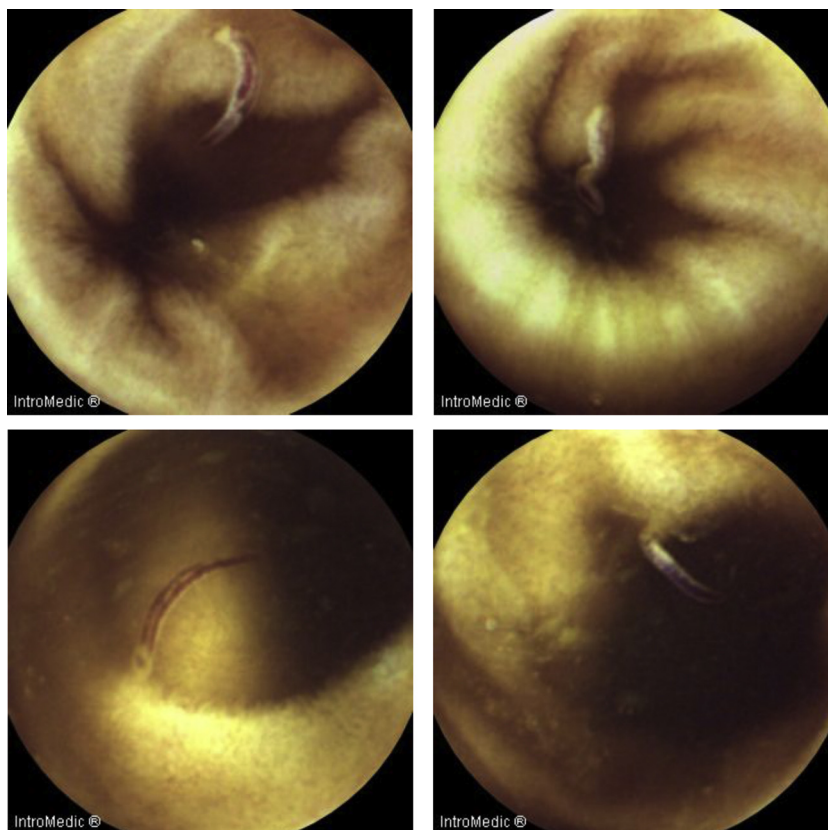


Figura 1 Enteroscopia por videocápsula: múltiplos parasitas filiformes e esbranquiçados, alguns deles ancorados à mucosa e com conteúdo hemático no seu interior.

equacionada em doentes com hemorragia digestiva, mesmo em áreas não endémicas.

Responsabilidade éticas

Proteção de pessoas e animais. Os autores declaram que para esta investigação não se realizaram experiências em seres humanos e/ou animais.

Confidencialidade dos dados. Os autores declaram ter seguido os protocolos do seu centro de trabalho acerca da publicação dos dados de pacientes.

Direito à privacidade e consentimento escrito. Os autores declaram ter recebido consentimento escrito dos pacientes e/ou sujeitos mencionados no artigo. O autor para correspondência deve estar na posse deste documento.

Conflito de interesses

Os autores declaram não haver conflito de interesses.

Bibliografia

1. Fisher L, Lee Krinsky M, Anderson MA, Appalaneni V, Banerjee S, Ben-Menachem T, et al. The role of endoscopy in the management of obscure GI bleeding. *Gastrointest Endosc.* 2010;72(3): 471-9.
2. Bethony J, Brooker S, Albonico M, Geiger SM, Loukas A, Diemert D, et al. Soil-transmitted helminth infections: Ascariasis, trichuriasis, and hookworm. *Lancet.* 2006;367: 1521-32.
3. Jonh DT, Petri WA. The intestinal nematodes. *Markell and Voge's Medical Parasitology.* 9th ed. Philadelphia, PA: Saunders Elsevier; 2014. p. 239-73.
4. Feldman M, Friedman LS, Brandt LJ. *Sleisenger and fordtran's gastrointestinal and liver disease - pathophysiology diagnosis management.* 9th edition Philadelphia: Saunders Elsevier publications; 2010.
5. Kucik CJ, Martin G, Sortor B. Common intestinal parasites. *Am Fam Physician.* 2004;69:1161-8.