

Imágenes en Cirugía Torácica y Cardiovascular

# Timectomía transesternal ampliada para la exéresis de un gran timoma



## Extended transternal thymectomy for the removal a large thymoma

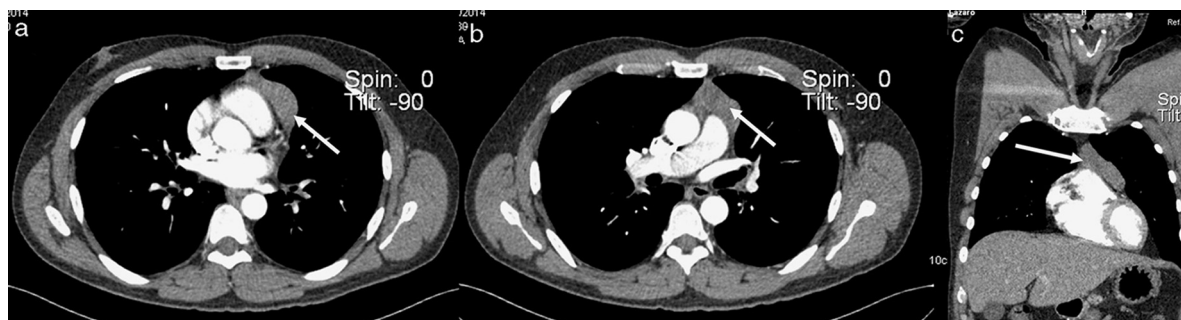Francisco J. Vázquez-Roque<sup>a,\*</sup>, Leonel Fuentes-Herrera<sup>a</sup>, Alina Ceballos-Rodríguez<sup>a</sup>, Luis A. González-Borges<sup>a</sup>, María O. Hernández-Oliver<sup>b</sup> y Deysi Rivero-Valerón<sup>b</sup><sup>a</sup> Servicio de Cirugía Cardiovascular, Cardiocentro de Santa Clara, Villa Clara, Cuba<sup>b</sup> Servicio de Neurología, Hospital José Luis Miranda de Santa Clara, Villa Clara, Cuba

Figura 1. Tamaño del timoma.

Paciente mujer de 65 años, a la cual 15 años atrás se le hizo el diagnóstico de *miastenia gravis* durante el estudio de una ptosis palpebral izquierda e historia de cansancio fácil. Se comenzó tratamiento con bromuro de piridostigmina y su sintomatología mejoró. Tres meses antes de la intervención quirúrgica reaparecen los síntomas miasténicos y la angiotomografía del mediastino puso de manifiesto una imagen hiperdensa retroesternal en relación con un aumento de tamaño del timo (fig. 1, ver flechas blancas). Se decide realizar la timectomía radical ampliada por vía transesternal, diagnosticándose de un timoma (fig. 2, ver flechas negras). Su evolución postoperatoria estuvo matizada por la presencia de una crisis miasténica que obligó a mantener la ventilación mecánica durante 18 días. El diagnóstico histológico fue de timoma linfocítico tipo 1. Tres años después, la paciente se mantiene con tratamiento médico. Como conclusión queremos resaltar que con el tratamiento quirúrgico tardío disminuyen las posibilidades de remisión completa, luego de la timectomía radical ampliada<sup>1</sup>.

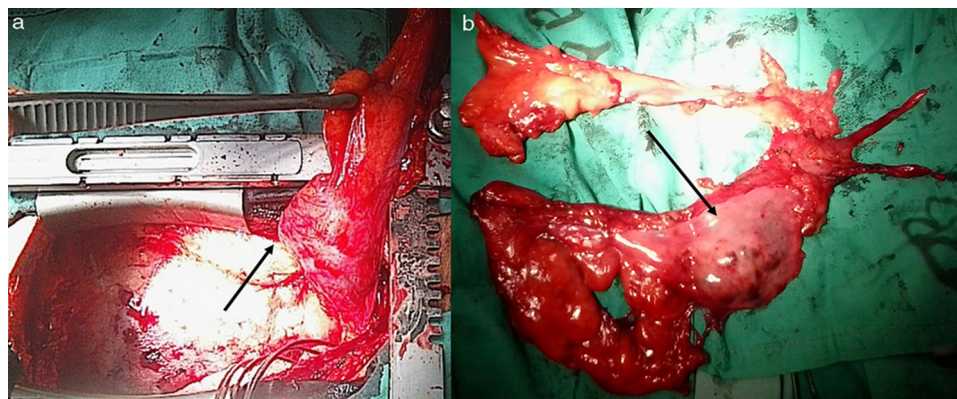


Figura 2. Timectomía radical.

## Bibliografía

1. Masaoka A, Yamakawa Y, Niwa H, Fukai I, Kondo S, Kobayashi M, et al. Extended thymectomy for myasthenia gravis patients: A 20-year review. *Ann Thorac Surg.* 1996;62:853-9.

\* Autor para correspondencia.

Correo electrónico: [javier@cardiovc.sld.cu](mailto:javier@cardiovc.sld.cu) (F.J. Vázquez-Roque).