



RBO

REVISTA BRASILEIRA DE ORTOPEDIA

www.rbo.org.br

Carta ao Editor

Ligamento anterolateral do joelho - visibilidade na ressonância nuclear magnética

The anterolateral ligament of the knee - visibility on magnetic resonance imaging

Caro editor,

Foi com grande interesse que li o artigo “Estudo anatômico do ligamento anterolateral do joelho” em sua publicação.¹ Entretanto, outro estudo morfológico realizado por Claes et al.² também descreveu a ocorrência comum do ligamento anterolateral do joelho. Juntamente com os dados de Vincent et al., esses três estudos examinaram 57 espécimes anatômicos, dentre os quais encontraram o ligamento anterolateral em 56 (98,2%).¹⁻³ Dada sua provável repercussão clínica nos resultados pós-cirúrgicos, a avaliação pré-operatória da integridade do ligamento cruzado anterior seria desejável. Para estudar a visibilidade do joelho nas imagens de ressonância nuclear magnética (RNM) convencional, foram escolhidos aleatoriamente 30 RNM do joelho pelo PACS Departamental para revisão (5 mulheres e 25 homens, com média de

idade de 38,9 anos). As imagens foram obtidas ambulatorialmente, utilizando diferentes *scanners* com intensidade de campo de 1,0 ou 1,5 Tesla. De acordo com a localização anatômica descrita, as imagens coronais pareceram ser as mais apropriadas para sua visualização. Todos os pacientes fizeram imagens coronais ponderadas por densidade de prótons ou ponderadas em T2 com supressão da gordura, com espessura de corte de 3 a 4 mm. As imagens foram revisadas usando o PACS Departamental (visualização Synedra®, Synedra, Innsbruck, Áustria). O ligamento anterolateral pôde ser identificado em 22 dos 30 pacientes (73,3%). Tal como mostrado na **figura 1**, o ligamento pôde ser encontrado dorsal ao trato iliotibial e ventral ao ligamento colateral lateral (**fig. 1**). Na maioria dos pacientes, o ligamento anterolateral só pôde ser visto como uma estrutura ligamentar muito fina; em alguns pacientes, somente a porção da inserção

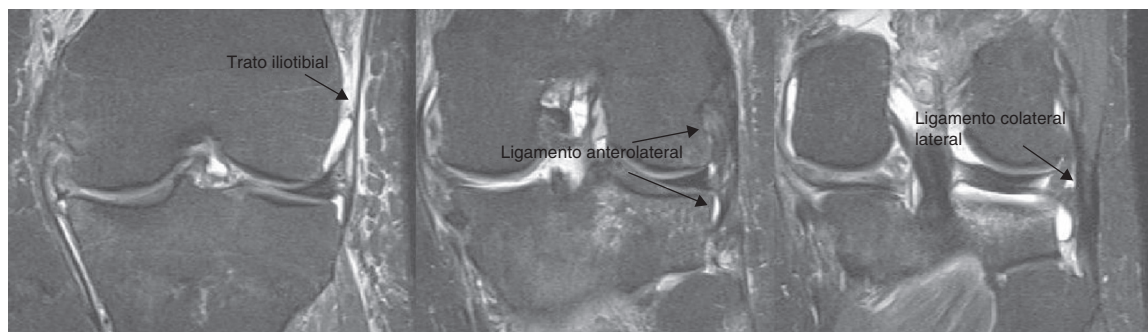


Figura 1 – Imagem coronal com supressão da gordura ponderada em T2 de um homem de 38 anos após um trauma. O ligamento anterolateral se eleva do fêmur com duas inserções, no menisco lateral e na tíbia. Encontra-se dorsal ao trato iliotibial e ventral ao ligamento colateral lateral.

no menisco lateral pôde ser identificada. Dado o pequeno número de casos, não houve diferenças significativas entre os diferentes scanners/sequências. Foi observado que outros cortes (sagital/axial) não foram confiáveis para a visualização do ligamento anterolateral. Até hoje a descrição deste ligamento não foi discutida na literatura radiológica. Em um resumo do seu trabalho, Claes et al.⁴ descreveram a visibilidade do ligamento anterolateral em 95,7% das RNM dos casos com ruptura do ligamento cruzado anterior. A diferença pode ser explicada pelo fato da visualização das lesões ligamentares ser facilitada pelo derrame articular e pelo edema de partes moles diferenciando as estruturas anatômicas. Por outro lado, a nossa casuística também incluiu exames sem patologia aguda, mas estes não descrevem os *scanners* ou as sequências utilizadas. Foi descrita uma alta frequência de ruptura do ligamento anterolateral nestes pacientes.

Em conclusão, o ligamento anterolateral descrito recentemente pode ser visualizado na maioria dos pacientes submetidos a RNM convencional de joelho. Sua visibilidade provavelmente aumentará ainda mais com a redução da espessura do corte ou com maior intensidade de campo (3 Tesla). Os cirurgiões ortopédicos e os radiologistas devem estar cientes da importância dessa estrutura e informar ao identificá-la na análise das imagens de ressonâncias magnéticas do joelho.

REFERÊNCIAS

1. Helito CP, Miyahara HS, Bonadio MB, Tirico LE, Gobbi RG, Demange MK, et al. Anatomical study on the anterolateral ligament of the knee. *Rev Bras Ortop.* 2013;48(4):368-73.
2. Claes S, Vereecke E, Maes M, Victor J, Verdonk P, Bellemans J. Anatomy of the anterolateral ligament of the knee. *J Anat.* 2013;223(4):321-8.
3. Vincent JP, Magnussen RA, Gezmez F, Uguen A, Jacobi M, Weppe F, et al. The anterolateral ligament of the human knee: an anatomic and histologic study. *Knee Surg Sports Traumatol Arthrosc.* 2012;20(1):147-52.
4. Claes SA, Bartholomeeusssen S, Vereecke EE, Victor JM, Verdonk P, Bellemans J. The anterolateral ligament of the knee: anatomy, radiology, biomechanics and clinical implications. Presented at the 2013 AAOS annual meeting. Disponível em: www.abstractsonline.com

Johannes Gossner

Departamento de Radiologia Clínica, Hospital Göttingen-Weende, Göttingen, Alemanha

E-mail: johannesgossner@gmx.de

0102-3616

© 2013 Sociedade Brasileira de Ortopedia e Traumatologia.

Publicado por Elsevier Editora Ltda.

Este é um artigo Open Access sob a licença de [CC BY-NC-ND](https://creativecommons.org/licenses/by-nc-nd/4.0/)

<http://dx.doi.org/10.1016/j.rbo.2013.12.001>

On-line em 15 de janeiro de 2014