

SIGNO RADIOLÓGICO

Signo del muñeco de nieve

Snowman shape sign



D. Páez Granda^{a,*} y S. Rivadeneira Rojas^b

^a Servicio de Radiodiagnóstico, Hospital Universitario Virgen de la Arrixaca, Murcia, España

^b Servicio de Radiodiagnóstico, Hospital Juan Fernández, Ciudad Autónoma de Buenos Aires, Argentina

Introducción

El signo del muñeco de nieve es detectado frecuentemente en la práctica diaria y ha sido tradicionalmente utilizado por neurocirujanos para describir lesiones selares que se expanden fuera de ellas. El advenimiento de nuevas tecnologías imagenológicas ha permitido extender el uso de este hallazgo al campo radiológico.

Su aplicación en diversas especialidades, junto con su asociación a varias patologías hipofisarias, ha dificultado la identificación del primer autor que lo describió como un hallazgo neurorradiológico. No obstante, en 1983 Pásztor, un neurocirujano húngaro, publicó "Trans-sphenoidal surgery for suprasellar pituitary adenomas" en la revista *Acta Neuroquirúrgica*, identificando este hallazgo en los pacientes con macroadenomas hipofisarios extensos como el signo de la mancuerna¹.

A inicios de la década de los noventa Anne Osborn² publicó la primera edición de uno de los textos más importantes de la Neurorradiología. Allí, se refirió al signo como una imagen "en ocho" y lo relacionaba con los macroadenomas de gran tamaño². En las posteriores ediciones comenzó a denominarse con el nombre actual: signo del muñeco de nieve.

Generalidades

La patología de la glándula hipofisaria, representada principalmente por los adenomas, es muy prevalente. Estas lesiones forman parte de un grupo diverso de neoplasias históricamente clasificadas como micro o macroadenomas, de acuerdo a si miden menos o más de 1 cm. Asimismo, se diferencian en funcionales o no funcionales, según su capacidad de secretar o no hormonas.

El diagnóstico diferencial de las lesiones hipofisarias es un reto radiológico diario, ya que la proximidad de las estructuras en esta zona genera que la patología, a pesar de que se origine en estructuras diferentes, sea vista con similares características. Por este motivo, varios autores han realizado estudios retrospectivos con el objetivo de determinar, en base a la histología, si existen o no hallazgos específicos de una u otra patología^{3,4}.

Hallazgos imagenológicos

Los adenomas se originan en el estroma hipofisario, en el interior de la silla turca, por lo que inicialmente en su desarrollo la expanden. Luego, la masa adopta una posición supraselar y desplaza a la tienda y al diafragma selar cranealmente. Este tipo de crecimiento tumoral genera un signo que, en las imágenes coronales de la resonancia magnética (RM), semeja un muñeco de nieve ([fig. 1](#)), un número 8 o una mancuerna^{1,2}.

* Autor para correspondencia.

Correo electrónico: drdiegopaez@hotmail.com

(D. Páez Granda).

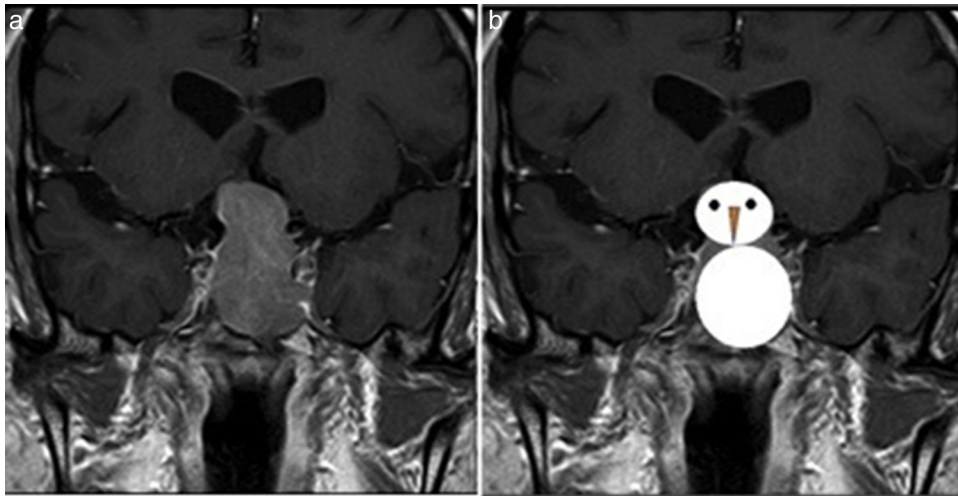


Figura 1 (a) La resonancia magnética en corte coronal, en ponderación T1 tras la administración de contraste intravenoso, muestra una masa que expande la silla turca y se proyecta hacia la región supraselar. (b) El hallazgo recuerda un muñeco de nieve.

Cabe destacar que este hallazgo no es específico de esta patología, sino que se puede detectar en otras enfermedades hipofisarias, como en la hipofisitis linfocitaria, el meningioma de la región selar, los quistes de la bolsa Rathke o en el craneofaringioma⁵. Al respecto, Choi *et al.*³ realizaron un estudio retrospectivo en pacientes con diagnóstico de adenoma hipofisario, craneofaringioma y quistes de la bolsa de Rathke, y en base a la anatomopatología, analizaron las propiedades imagenológicas de las entidades previamente identificadas en la RM hipofisaria. Según sus resultados, una lesión con forma de muñeco de nieve, características sólidas y realce homogéneo poscontraste, son los hallazgos más comunes en comparación con las otras lesiones (p menor de 0,017). En concordancia, Song *et al.*⁴ ampliaron el mismo estudio y corroboraron estos datos.

Conclusión

Los adenomas hipofisarios son una causa frecuente de trastornos de la función endócrina y alteración del campo visual. Por este motivo, el diagnóstico precoz y correcto es de gran importancia en la práctica clínica.

De acuerdo con la literatura consultada, el signo del muñeco de nieve no es específico para el macroadenoma hipofisario, pero si se le añaden ciertos hallazgos radiológicos este puede ser diagnosticado con un alto índice de acierto.

Confidencialidad de los datos

Los autores declaran que han seguido los protocolos de su centro de trabajo sobre la publicación de datos de pacientes y que todos los pacientes incluidos en el estudio han recibido información suficiente y han dado su consentimiento informado por escrito.

Conflicto de intereses

Los autores declaran no tener ningún conflicto de intereses.

Bibliografía

1. Pásztor E, Kemény AA, Piffkó P. Trans-sphenoidal surgery for suprasellar pituitary adenomas. *Acta Neurochi (Wien)*. 1983;67:11-7.
2. Osborn AG. *Neurorradiología diagnóstica*. Madrid: Mosby; 1996. p. 649.
3. Choi SH, Kwon BM, Na DG, Kim JH, Han MH, Chang KH. Pituitary adenoma, craniopharyngioma, and Rathke cleft cyst involving both intrasellar and suprasellar regions: differentiation using MRI. *Clin Radiol*. 2007;62:453-62.
4. Song CQ, Ren XH, Sui DL, Lin S, Zhang Y. Iconographic analysis for pituitary adenoma, craniopharyngioma and Rathke cleft cyst involving both intrasellar and suprasellar regions. *Zhonghua Yi Xue Za Zhi*. 2013;93:3610-3.
5. Rohmer V, Chanson P, Dupas B, Beckers A. Intra-sellar non-adenomatous expansive process. *Ann Endocrinol (Paris)*. 1997;58:11-9.