



## African Journal of Urology

[www.ees.elsevier.com/afju](http://www.ees.elsevier.com/afju)  
[www.sciencedirect.com](http://www.sciencedirect.com)



# Urétrocèle post-traumatique chez l'homme: A propos de 2 cas

Y. Sow\*, A. Sarr, B. Diao, B. Fall, A. Thiam, P.A. Fall, A.K. Ndoye,  
M. Ba, B.A. Diagne

Service d'Urologie-Andrologie CHU Aristide le Dantec Dakar SENEGAL

Reçu le 8 septembre 2012; reçu sous la forme révisée le 13 février 2013; accepté le 25 mai 2013

### MOTS CLÉS

urétrocèle;  
post-traumatique;  
chirurgie

### KEYWORDS

urethral diverticulum;  
post-traumatic;  
surgery

### Résumé

Affection rare chez l'homme, le diverticule urétral est souvent d'origine acquise. Nous rapportons deux cas d'urétrocèle post-traumatique chez des sujets jeunes qui ont été traités avec succès par chirurgie ouverte et nous en discutons les aspects cliniques para cliniques et thérapeutiques.

© 2013 Pan African Urological Surgeons' Association. Production and hosting by Elsevier B.V.  
Open access under [CC BY-NC-ND license](http://creativecommons.org/licenses/by-nc-nd/4.0/).

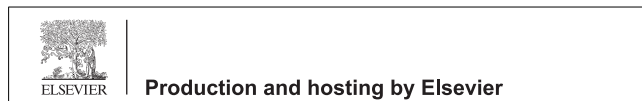
### Post-traumatic urethral diverticulum in males: A report on two cases

### Abstract

Urethral diverticulum is unusual in male where it is often acquired. We report two cases of post-traumatic urethrocele in young male managed successfully by open surgery. We describe herein, the clinical, paraclinical and therapeutic features.

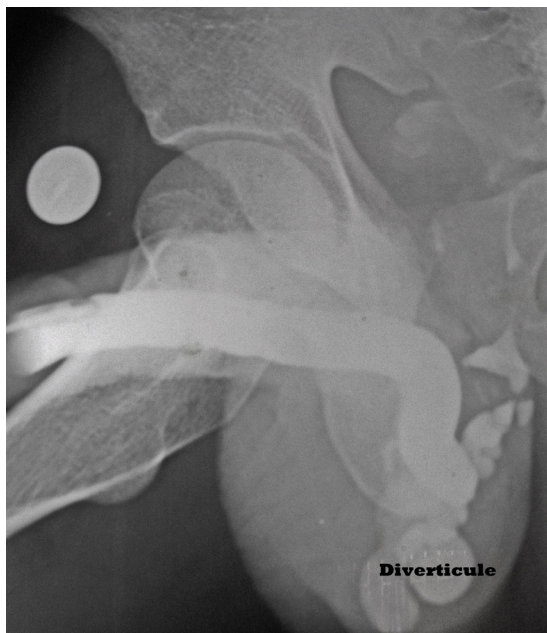© 2013 Pan African Urological Surgeons' Association. Production and hosting by Elsevier B.V.  
Open access under [CC BY-NC-ND license](http://creativecommons.org/licenses/by-nc-nd/4.0/).

\* Corresponding author. Service d'Urologie Hôpital Aristide Le DANTEC  
BP 3001 Dakar- Sénégal. Tel.: +221 775409233.  
Adresse e-mail : [yahyasowdj@yahoo.fr](mailto:yahyasowdj@yahoo.fr) (Y. Sow).  
Peer review under responsibility of Pan African Urological Surgeons' Association.



## 1. Introduction

L'urétrocèle ou diverticule urétral correspond à une dilatation sacculaire d'une portion de la paroi urétral pouvant être plus ou moins énorme. C'est une affection rare dont les étiologies peuvent être congénitales ou acquises [1]. Le diagnostic est le plus souvent facile mais la prise en charge est délicate du fait du risque de sténose de l'urètre. Nous rapportons deux cas de diverticule urétral post-traumatique et nous nous proposons d'en discuter les caractéristiques cliniques, para-cliniques et thérapeutiques.



**Fig. 1** urétrocèle avec collet étroit associée à une sténose de l'urètre membraneux.

## 2. Observations

### Cas 1

Mr SDN 24 ans était admis en 2005 pour dysurie, perte involontaire d'urines, infections urinaire à répétition. L'examen physique était sans particularité. Dans ces antécédents, on notait une notion de traumatisme du bassin par accident de la circulation qui remontait à environ 6 mois auparavant.

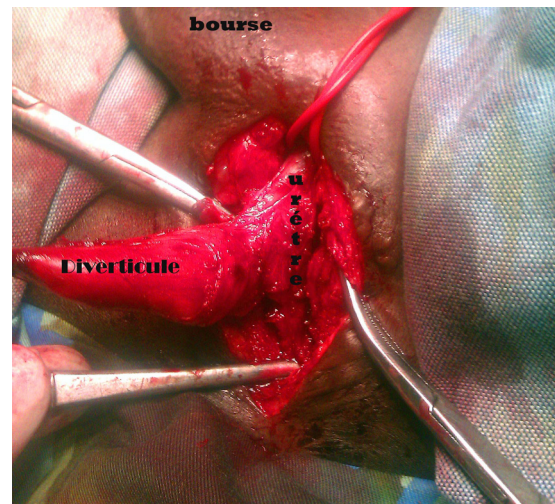
A l'admission l'étude cyto bactériologique des urines révélait une infection à *Escherichia coli* qui avait été traitée par fluoroquinolones.

Uréthrographie rétrograde objectivait une sténose de l'urètre membraneux avec diverticule urétral mesurant environ 4 cm avec collet étroit d'environ 1 cm (Fig. 1).

L'exploration chirurgicale par voie périnéale objectivait une sténose urétrale de 1,5 cm de long avec un diverticule urétral de 4 cm de diamètre. Une résection du diverticule (Fig. 2) et de la zone rétrécie sur 2 cm suivi d'une urétrorrhaphie termino-terminale étaient réalisées. Les suites opératoires immédiates étaient sans particularité. Les résultats étaient appréciés par l'étude de la miction. Après un an de suivi la miction était jugée satisfaisante sans dysurie.

### Cas 2

Mr MG 18 ans admis 5 ans après un accident de la voie publique avec traumatisme de l'urètre pour pertes involontaires d'urines. L'examen physique notait une fuite d'urines par le méat urétral et une tuméfaction pénoscrotale molle dont la pression laissait sourdre des urines troubles par le méat.

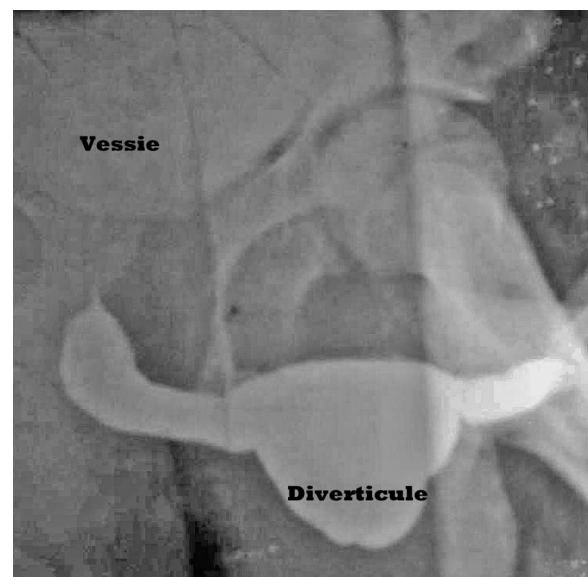


**Fig. 2** vue opératoire d'un diverticule de l'urètre avec collet étroit.

L'étude cyto bactériologique des urines objectivait une infection urinaire polymorphe avec plusieurs germes sensibles aux antibiotiques usuels. La fonction rénale était normale.

Uréthro-cystographie mictionnelle notait un volumineux diverticule de 8 cm de diamètre l'urètre pénien avec collet large de même dimension sans sténose urétrale associée (Fig. 3).

L'exploration chirurgicale par abord pénien circulaire suivant la cicatrice de circoncision avec déchaussement de la verge avait permis de noter un volumineux diverticule avec large base d'implantation avec urètre perméable. Une résection du dôme du diverticule était réalisée suivie d'une urétrorrhaphie sur sonde de Foley. Les suites opératoires précoces étaient marquées par une suppuration de la plaie opératoire qui avait été jugulée par une antibiothérapie et des soins locaux aux antiseptiques. Après 8 mois de suivi le patient ne signalait pas de dysurie et la miction était satisfaisante.



**Fig. 3** Diverticule avec collet large de l'urètre pénien.

### 3. Discussion

Le diverticule urétral est une affection rare chez l'homme, son incidence varie entre 0,5 -6% [1]. Il est plus fréquent chez la femme où il est favorisé par la faiblesse des éléments de support urétral, les maternités répétées et la fréquence des abcès périnéaux [2]. Chez l'homme le diverticule urétral est le plus souvent acquis et peut survenir à tout âge [1].

Le diverticule congénital siège surtout au niveau de l'urètre antérieur et est constitué de toute l'épaisseur de la paroi urétrale qui est tapissée d'un épithélium [3]. Plusieurs facteurs sont cités expliquant la genèse du diverticule congénital: duplication urétrale interrompue ou incomplète, rupture intra-luminale d'un kyste péri-urétral, obstruction urétrale due à des valves de l'urètre antérieur [4].

Le diverticule acquis peut siéger sur toutes les portions de l'urètre, sa paroi est tapissée d'un tissu de granulation et est dépourvue d'épithélium et de couche musculaire lisse [2]. Il peut être secondaire à une effraction de la paroi urétrale par un traumatisme pelvien ou périnéal [1] (c'est le cas de nos observations) ou à un traumatisme iatrogène: sondage vésical prolongé surtout chez les paraplégiques ou traumatique, urétrotomie endoscopique [3]. D'autres étiologies sont incriminées; en particulier les uréthroplasties utilisant un lambeau [5], les sténoses et calculs urétraux [2], le sphincter artificiel urinaire.

Sur le plan clinique, la symptomatologie est identique qu'il s'agisse d'urétrocèle congénitale ou acquise [2]. Elle est polymorphe et dépend de la taille du diverticule et de l'existence ou non d'une complication [5]. Les signes les plus fréquents sont représentés par l'incontinence urinaire sous la forme de gouttes retardataires post-mictionnelles dont l'importance est fonction de la taille du diverticule, les infections urinaires à répétitions, mais aussi la dysurie voire la rétention vésicale d'urines [3]. L'examen note habituellement une masse souple sur le trajet de l'urètre dont la pression laisse sourdre des urines plus ou moins purulentes [2]. Cependant l'urétrocèle peut être asymptomatique [1]. Le diagnostic de diverticule post-traumatique est généralement posé devant les antécédents de traumatisme pelvien ou périnéal avec notion d'urétrorragie [1]. Du fait de la stase urinaire le diverticule peut se compliquer de lithiase, d'infection voir suppuration ou fistulisation [5]. La cancérisation sur diverticule urétral a été aussi décrite et il s'agit le plus souvent d'adénocarcinome à cellules claires [3] d'où l'intérêt de l'examen histologique de pièce de diverticulectomie.

A la para-clinique, l'urètro-cystographie mictionnelle permet le diagnostic en objectivant une image d'addition, sous la forme d'une poche ovale, appendue à la face ventrale de l'urètre et communiquant avec ce dernier [5]. L'urètro-cystoscopie précise le siège,

apprécie la taille du collet et permet de préciser l'aspect de la paroi du diverticule et notamment la présence d'anomalies urétrales associées [2]. L'échographie permet de visualiser le diverticule et permet une étude fine de la paroi [5]. L'imagerie par résonance magnétique (IRM) permet de mieux préciser l'étendue et de caractériser la paroi diverticulaire [3].

Le traitement des petits diverticules symptomatiques peut être effectué par résection endoscopique mais nécessite un support tissulaire environnant de bonne qualité [2]. Alors que pour les diverticules volumineux, une exérèse à ciel ouvert est nécessaire. Une résection du diverticule suivi d'une uréthroplastie en un temps peut être réalisée en cas de collet étroit. Cependant, en cas de collet large une uréthroplastie en deux temps ou l'utilisation d'un lambeau libre peuvent être indiquées [1].

Les complications de la chirurgie ouverte sont dominées par la suppuration pariétale, la fistule uréthro-cutanée, la sténose urétrale et la récidive [5].

Nous rapportons deux cas d'urétrocèles post-traumatiques qui sont traités par chirurgie ouverte avec bonne évolution clinique après un suivi de 8 mois et 1an. Le bas niveau socio-économique de nos patients explique le diagnostic tardif et les difficultés du suivi car souvent les patients sont perdus de vue limitant ainsi la durée de suivi.

### 4. Conclusion

L'urétrocèle est rare chez l'homme où il est le plus souvent d'origine acquise. Le traitement repose dans habituellement sur la chirurgie ouverte. Les principales complications sont la sténose urétrale et la fistule urétrale d'où la nécessité de ne traiter que les diverticules symptomatiques et/ou de grande taille.

### Références

- [1] Benjelloun M, Rabii R, Guessous H, Essaki H, Bennani S. EL Mrini M. Diverticule de l'urèthre post-traumatique chez l'adulte. *Prog Urol* 2003;13:506-8.
- [2] Darrell A, Vibhash M, Warwick P, Shailesh S, Hanif M. A Single-Center experience of symptomatic male urethral diverticula. *Urology* 2007;70(4):650-3.
- [3] Walter RP, Jeffery W, Jeffrey SM, Jerilyn ML. Urethral diverticulum after endoscopic urethrotomy: Case report. *Urology*. 2007; 70 (5): 1008.e5-1008.e7.
- [4] Karanth KS, Yeluri SV, Desai RM, Shah SC. Congenital anterior urethral diverticulum with stone: a unique presentation. *Urology* 2003;61(4):837x-1837x.
- [5] Benchekroun A, El Alj HA, Zannoud M et al. Diverticules de l'urètre chez l'homme après uréthroplastie: à propos de 4 cas *Ann Urol* 2003;37:127-30.