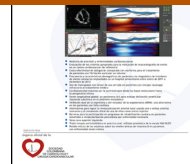




Cardiología

www.elsevier.es/revcolcar



CIRUGÍA CARDIOVASCULAR DEL ADULTO - PRESENTACIÓN DE CASOS

Disrupción auriculoventricular posterior a reoperación de reemplazo valvular mitral: reparación y evaluación ecocardiográfica



Albert F. Guerrero^{a,*}, Wilmer Valero^b, Andrea Tavera^c, Carlos E. Obando^a, Jaime Camacho^d y Juan Camilo Giraldo^b

^a Departamento de Cardiología, Fundación Cardioinfantil - Instituto de Cardiología, Bogotá, Colombia

^b Departamento de Anestesia Cardiovascular, Fundación Cardioinfantil - Instituto de Cardiología, Bogotá, Colombia

^c Departamento de Cardiología, Fundación Cardiovascular de Colombia, Bogotá, Colombia

^d Departamento de Cirugía Cardiovascular, Fundación Cardioinfantil - Instituto de Cardiología, Bogotá Colombia

Recibido el 13 de mayo de 2015; aceptado el 21 de abril de 2016

Disponible en Internet el 31 de mayo de 2016

PALABRAS CLAVE

Rotura cardiaca;
Reintervención
valvular

Resumen La disrupción auriculoventricular después del reemplazo valvular mitral es una rara pero letal complicación. Este caso es el de una mujer de 72 años de edad, con antecedentes de: reemplazo valvular aórtico, mitral, plastia tricúspide y Maze. Se llevó al reemplazo valvular mitral con prótesis Hancock 29 mitral. Se trasladó a la UCI y el curso postoperatorio fue normal hasta las 24 horas después de la cirugía, cuando presentó disnea y requirió soporte inotrópico. Se le realizó un angiotac y un ecocardiograma transtorácico que evidenció pseudoaneurisma ventricular. Fue llevada a cirugía, se inició circulación extracorpórea. Se evidenció disrupción auriculoventricular en el anillo posterior de la válvula mitral (tipo I perforación). La ruptura fue cerrada con un parche mixto de pericardio bovino y dacron con sutura continua. Actualmente, la paciente está en buenas condiciones sin recurrencia. Investigamos: el caso, la etiología, el reparo quirúrgico y la prevención de esta rara complicación y se discute.

© 2016 Sociedad Colombiana de Cardiología y Cirugía Cardiovascular. Publicado por Elsevier España, S.L.U. Este es un artículo Open Access bajo la licencia CC BY-NC-ND (<http://creativecommons.org/licenses/by-nc-nd/4.0/>).

KEYWORDS

Cardiac rupture;
Valve reoperation

Atrioventricular disruption posterior to reoperation of mitral valve replacement: repair and echocardiographic evaluation

Abstract Atrioventricular disruption after a mitral valve replacement is a rare but fatal complication. A case of 72 year-old woman is presented. She had a medical history of aortic and mitral

* Autor para correspondencia.

Correo electrónico: albert.barza@hotmail.com (A.F. Guerrero).

valve replacement and Maze and tricuspid valve surgery. Mitral valve replacement was performed with Hancock 29 mitral prosthesis. She was taken to ICU and postoperative progress was normal until 24 hours after the surgery, when she developed dyspnea and required inotropic support. A CT angiography and transthoracic echocardiogram were performed, which evidence a ventricular pseudoaneurysm. She was taken to the operating room to start extracorporeal circulation. Atrioventricular disruption was evidenced in the posterior mitral annulus (type I perforation). Rupture was closed with a using a mixed Dacron and bovine pericardial patch with continuous suture. Patient is currently in good condition with no recurrence. Case, etiology, surgical repair and prevention of this rare complication were investigated and discussed.

© 2016 Sociedad Colombiana de Cardiología y Cirugía Cardiovascular. Published by Elsevier España, S.L.U. This is an open access article under the CC BY-NC-ND license (<http://creativecommons.org/licenses/by-nc-nd/4.0/>).

Introducción

La disrupción auriculoventricular es una complicación después del reemplazo valvular mitral. Actualmente es una complicación inusual (0,5–2% de reemplazo valvular mitral)¹. Se clasifica de tipo I a III dependiendo del sitio anatómico de la ruptura ventricular. La mortalidad intraoperatoria es casi del 75%². Los factores de riesgo para la disrupción auriculoventricular son el desbridamiento agresivo del anillo posterior y el sobredimensionamiento de la prótesis sobre el anillo. El manejo de esta importante complicación no está estandarizado³.

Se describe el manejo exitoso de una disrupción auriculoventricular tipo I en una reoperación de la válvula mitral, usando la circulación extracorpórea y corrigiendo el defecto con un parche mixto de pericardio bovino y dacron con resultados adecuados.

Caso

Paciente de sexo femenino de 72 años de edad, con antecedentes de reemplazo valvular mitral Hancock N° 27 y aórtico biológico, plastia tricuspídea y Maze hace cinco años, presentó cuadro de tres meses de deterioro de su clase funcional, venía en manejo irregular de la anticoagulación con fibrilación auricular paroxística. El ecocardiograma transesofágico evidenció prótesis biológica en posición mitral disfuncionante por estenosis de moderada a severa, trombo gigante en la aurícula izquierda, prótesis biológica en posición aórtica con insuficiencia leve, fracción de eyección del 40%, presión sistólica estimada en la arteria pulmonar de 65 mmHg. Fue llevada a cirugía en donde se le retiró la prótesis mitral con pannus en dos de las cúspides y se le implantó una válvula Hancock N° 29 por abordaje transeptal, se retiró un trombo de la aurícula izquierda, fue trasladada a la unidad de cuidados intensivos, al día siguiente se logró el retiro de la ventilación mecánica invasiva y el retiro del soporte vasopresor, presentó adecuado estado hemodinámico. Al segundo día posquirúrgico presentó disnea, un gasto urinario en el límite inferior, se le realizó ECO TT que evidenciaba imagen de pseudoaneurisma y ante el riesgo de perforación del pseudoaneurisma por ECO TE, se le realizó un TAC que evidenció imagen de pseudoaneurisma

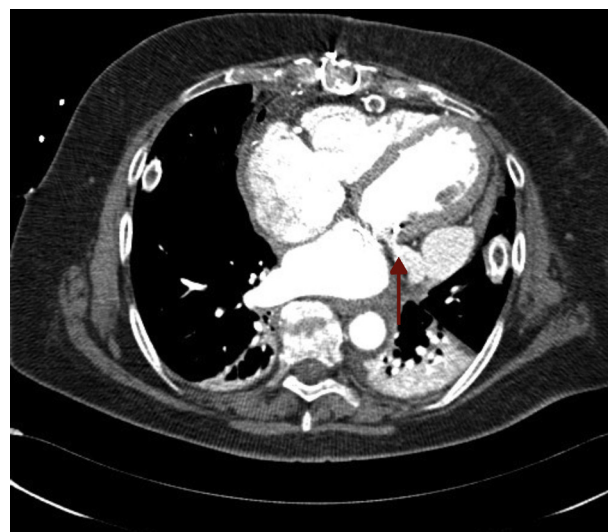


Figura 1 ANGIOTAC de tórax que evidencia disrupción auriculoventricular.

ventricular compatible con disrupción auriculoventricular, por lo cual se consideró llevar a cirugía urgente (fig. 1).

En el quirófano la paciente presentó disnea significativa, se le realizó inducción anestésica, monitorización con catéter de Swan-Ganz, línea arterial y ecocardiograma transesofágico, el cual evidenció disrupción a nivel del surco auriculoventricular (fig. 2).

Fue llevada a circulación extracorpórea, se le hizo abordaje transeptal, realizado previamente, se le retiró la válvula protésica mitral. Como principal hallazgo se observó disrupción auriculoventricular de 3 × 4 cm, justo por debajo de la válvula protésica mitral con hematoma contenido por adherencias de la cirugía previa (fig. 3). Se fabricó parche con pericardio bovino y dacron, se le realizó corrección de la disrupción con parche fabricado y con Prolene® 5/0 sutura continua fijando el parche al tejido sano ventricular y auricular, se rellenó el orificio con 10 cc de sellante de fibrina (Tissucol®). Se le implantó la válvula mitral mecánica St. Jude Medical N° 25 con un tiempo total de bomba de 3 horas 5 minutos y pinza de aorta de 2 horas 45 minutos. En el ecocardiograma transesofágico de salida se evidenció

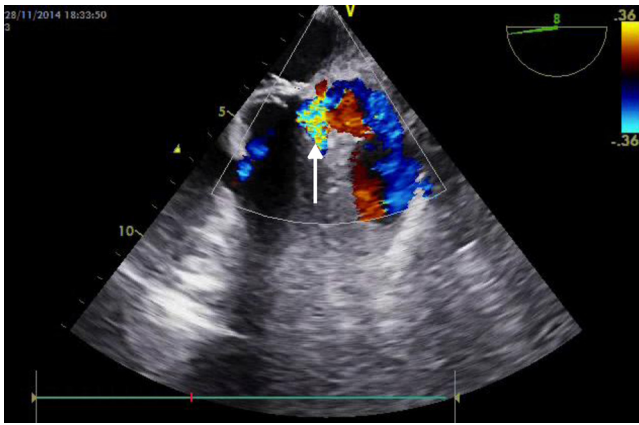


Figura 2 Ecocardiograma transesofágico, proyección esófago medio, evidencia disrupción a nivel de unión auriculoventricular.

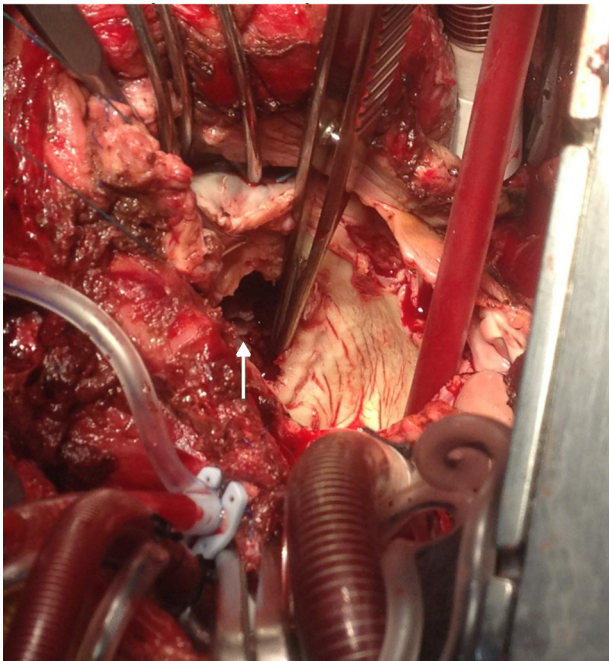


Figura 3 Imagen intraoperatoria en donde se identifica el sitio de la disrupción auriculoventricular posterior al retirar la prótesis.

la válvula mecánica protésica en posición mitral con adecuado funcionamiento, sin evidencia de fuga a nivel de la unión auriculoventricular. Se consideró que debido al riesgo de coagulopatía e inestabilidad hemodinámica trasladarla a la unidad de cuidados intensivos con tórax abierto y empaquetamiento con compresas. Dos días posteriores, una vez el sangrado fue mínimo fue llevada a cierre esternal sin complicaciones. La paciente posterior al cierre, continuó con adecuada evolución, siete días después se dio de alta.

Discusión

La disrupción auriculoventricular es una complicación poco frecuente pero potencialmente letal con una mortalidad superior al 50%^{1,2}, que se presenta entre el 0,5 y 14% de los pacientes con reparo de la válvula mitral^{2,3}, aún más raro posterior al reemplazo de la válvula aórtica con escasos reportes en la literatura⁴, posterior a la cirugía de revascularización miocárdica¹, o trauma cerrado de tórax⁵. En este caso se presentó en una paciente que fue llevada a una reoperación para reemplazo de la válvula mitral.

Esta es causada por una dehiscencia entre la aurícula izquierda y el ventrículo izquierdo frecuentemente localizada en el anillo posterior de la válvula mitral debido a desbridamiento excesivo y descalcificación a este nivel y del aparato subvalvular, escisión de los músculos papilares o por inserción de prótesis demasiado grandes. Algunos factores de riesgo relacionados son: edad avanzada, sexo femenino, estenosis mitral, cardiomegalia, infarto de miocardio previo, enfermedad reumática, procesos infecciosos, hemodiálisis y diabetes mellitus⁶⁻⁹. La ruptura espontánea se ha relacionado con la presión elevada de la aurícula izquierda y sobredistensión, tensión elevada en el surco atrioventricular en el momento de eyección y uso de agentes inotrópicos¹. La disrupción auriculoventricular se divide en 3 tipos² (tabla 1).

Embriológicamente la aurícula empieza a separarse del ventrículo desde la semana 7 finalizando en la semana 12 y quedando como única continuidad muscular entre estas dos cavidades en la vida adulta el tejido de conducción, siendo esta zona vulnerable a desgarros por: la liberación de presión y la sobredistensión en los pacientes manipulados quirúrgicamente¹. El cuadro clínico varía desde los hematomas auriculoventriculares hasta las rupturas cardiacas con: sangrado masivo, compromiso del flujo

Tabla 1 Tipos de ruptura ventricular izquierda posterior a reemplazo valvular mitral

TIPO	LOCALIZACIÓN DE LA FUGA	MECANISMO
I	Surco auriculoventricular	Desbridamiento excesivo en un anillo mitral calcificado. Inspección inapropiada de la pared posterior del ventrículo izquierdo después de implantar la válvula mitral, tirando el corazón de la cavidad pericárdica, usando erróneamente el surco auriculoventricular como apoyo.
II	Base de los músculos papilares	Resección excesiva del músculo papilar posterior, resultando en una hemorragia local y ruptura
III	Pared posterior del ventrículo izquierdo entre las lesiones tipo I y II	

de la arteria circunfleja y fallo de bomba del ventrículo izquierdo, pudiéndose presentar, además, dificultad para el retiro de la CEC o aumento en la necesidad de inotrópicos, en el ecocardiograma inicial se pueden observar hallazgos sutiles e inespecíficos como: dehiscencia periprotésica con insuficiencia mitral, aneurisma o pseudoaneurisma del ventrículo izquierdo o nuevas anomalías en el movimiento de la pared ventricular, no obstante, se ha descrito que la ecocardiografía tridimensional puede dar un diagnóstico más temprano y preciso¹⁰. En nuestro caso la paciente se manifestó con: deterioro del estado general, disnea, requerimiento de soporte inotrópico, hallazgos imagenológicos compatibles con pseudoaneurisma del ventrículo izquierdo por lo cual se le realizó ecocardiograma que corroboró el diagnóstico.

El tratamiento es la cirugía cardiaca con reparación del desgarro con sutura directa o con parches abordando por la aurícula izquierda, sin embargo, a pesar de este manejo la mortalidad sigue siendo alta debido: al sangrado persistente, el tiempo prolongado de pinzamiento aórtico y la circulación extracorpórea, actualmente se ha visto que el uso de nuevos materiales hemostáticos pueden ser de ayuda². En el presente caso por haberse tratado de una reoperación las adherencias previas contuvieron el sangrado por lo cual pudo ser llevada a reparación de la disrupción con buena evolución, retirando la prótesis implantada y cerrando la disrupción con un parche mixto de pericardio bovino y dacron fijados al tejido viable y posteriormente reimplantando la prótesis sobre el parche.

Conclusiones

La disrupción auriculoventricular después de la cirugía mitral es infrecuente pero con una alta mortalidad. El diagnóstico temprano, el uso de: la circulación extracorpórea, la exposición adecuada y el completo reparo de la disrupción es necesario para obtener mejores resultados. El reparo endoventricular es más seguro y fiable que el epicárdico. La cuidadosa remoción de la válvula enferma y la adecuada selección de la prótesis puede minimizar su incidencia. El diagnóstico y el manejo temprano son cruciales para salvar la vida del paciente.

Responsabilidades éticas

Protección de personas y animales. Los autores declaran que para esta investigación no se han realizado experimentos en seres humanos ni en animales.

Confidencialidad de los datos. Los autores declaran que en este artículo no aparecen datos de pacientes.

Derecho a la privacidad y consentimiento informado. Los autores declaran que en este artículo no aparecen datos de pacientes.

Conflicto de intereses

Los autores declaran no tener ningún conflicto de intereses.

Bibliografía

1. Lawton Jennifer S, Deshpande Seema P, Zanaboni Paul B, Damiano Ralph J. Spontaneous Atrioventricular Groove Disruption During Off-Pump Coronary Artery Bypass Grafting. *Ann Thorac Surg.* 2005;79:339-41.
2. Albert Schuetz, Costas Schulze, Wildhirt Stephen M. Off-pump epicardial tissue sealing—a novel method for atrioventricular disruption complicating mitral valve procedures. *Ann Thorac Surg.* 2004;78(2):569.
3. Ralf Sodian, Daniel Schmauss, Christian Hagl, Gerd Michael Juchem. Repair of left atrioventricular disruption after mitral valve replacement using extracorporeal life support system for effective ventricular unloading. *European Journal of Cardiothoracic Surgery.* 2014:1-2.
4. Teruya Nakamura, Hironori Izutanib, Takanori Shibukawaa, Takuya Higuchia. Aortoventricular disruption after aortic valve replacement: a rare complication. *Interactive Cardiovascular and Thoracic Surgery.* 2010;11:447-8.
5. David Slater A, Sujata Subramanian, Jiapeng Huang, Michael Bouvette, Sebastian Pagni, Dowling Robert D. Repair of Mitral Valve and Left Atrioventricular Disruption Caused by Blunt Chest Trauma. *Ann Thorac Surg.* 2009;87:1289-90.
6. Sersar Sameh I, Jamjoom1 Ahmed A. Left Ventricular Rupture post Mitral Valve Replacement. *Clinical Medicine: Cardiology.* 2009;3:101-13.
7. Treasure RL, Rainer WG, Strevey TE, Sadler TR. Intraoperative left ventricular rupture associated with mitral valve replacement. *Chest.* 1974;66:511-4.
8. Hosono M, Shibata T, Sasaki Y, Hirai H, Bito Y, Takahashi Y, et al. Left ventricular rupture after mitral valve replacement: risk factor analysis and outcome of resuscitation. *J Heart Valve Dis.* 2008;17(1):42-7.
9. Jayaraman A, Kurian D, Klapper J, Gaca J, Stafford-Smith. Broken Hearted: A Case Report of Fatal Atrioventricular Disruption Following Aortic and Mitral Valve Replacement. *Ann Thorac Surg.* 1998;46(5):590.
10. Chui Jason, Roscoe Andrew, Tsang, Wendy. Atrioventricular Disruption After Mitral Valve Replacement: The Role of Intraoperative Transesophageal Echocardiography. *Anesth Analg.* 2014;119(5):1074-7.