



## Artigo original

# Reconstrução do ligamento patelofemoral medial com tendão quadricipital combinada com patelotibial medial com tendão patelar: experiência inicial<sup>☆</sup>



Betina Bremer Hinckel\*, Riccardo Gomes Gobbi, Marcelo Batista Bonadio, Marco Kawamura Demange, José Ricardo Pécora e Gilberto Luis Camanho

Instituto de Ortopedia e Traumatologia, Hospital das Clínicas, Faculdade de Medicina, Universidade de São Paulo, São Paulo, SP, Brasil

## INFORMAÇÕES SOBRE O ARTIGO

## Histórico do artigo:

Recebido em 22 de fevereiro de 2015

Aceito em 19 de março de 2015

On-line em 25 de agosto de 2015

## Palavras-chave:

Instabilidade articular

Articulação patelofemoral/cirurgia

Patela

Procedimentos ortopédicos

## RESUMO

**Objetivo:** Descrever técnica cirúrgica de reconstrução anatômica do LPM com tendão quadricipital combinada com a reconstrução do LPTM com tendão patelar e apresentar os resultados iniciais em uma série de casos.

**Método:** Foi aplicada a técnica proposta em uma série de casos de pacientes do Grupo de Joelho do HC-IOT diagnosticados com instabilidade patelofemoral e com indicação de tratamento cirúrgico. No pré e pós-operatório foram avaliados: amplitude de movimento (ADM), teste da apreensão, teste da translação lateral, teste da inclinação patelar, sinal do J invertido, subluxação em extensão, dor a compressão da patela e dor a contração do quadríceps. No pós-operatório também foi perguntado aos pacientes se houve novo episódio de luxação, qual o grau de satisfação com a cirurgia (escala de zero a 10) e se passariam pela cirurgia novamente.

**Resultados:** Foram operados sete joelhos em sete pacientes e a média de seguimento foi de 5,46 meses ( $\pm 2,07$ ). Tivemos quatro pacientes com apreensão no pré-operatório que não tinham apreensão no pós-operatório. O teste de translação lateral foi normalizado em todos os pacientes enquanto o teste da inclinação patelar permaneceu positivo em dois pacientes. Os pacientes com J invertido permaneceram com o sinal positivo. A subluxação em extensão, presente no pré-operatório em cinco pacientes, foi negativa em todos no pós-operatório. Nenhum paciente apresentou novo episódio de luxação da patela. Todos responderam estar satisfeitos. Cinco pacientes referiram satisfação 9 e dois referiram 10. Todas passariam novamente pela cirurgia. Apenas uma paciente apresentou complicação pós-operatória, deiscência de ferida.

<sup>☆</sup> Trabalho desenvolvido no Laboratório de Investigação Médica do Sistema Músculo- Esquelético (LIM-41), Departamento de Ortopedia e Traumatologia, Faculdade de Medicina, Universidade de São Paulo, São Paulo, SP, Brasil.

\* Autor para correspondência.

E-mails: [betinahinckel@gmail.com](mailto:betinahinckel@gmail.com), [betinahinckel@me.com](mailto:betinahinckel@me.com) (B.B. Hinckel).

<http://dx.doi.org/10.1016/j.rbo.2015.03.003>

0102-3616/© 2015 Sociedade Brasileira de Ortopedia e Traumatologia. Publicado por Elsevier Editora Ltda. Todos os direitos reservados.

**Conclusão:** A reconstrução combinada do LPFM com tendão quadricipital com a reconstrução do LPTM com tendão patelar é tecnicamente segura e apresentou bons resultados clínicos objetivos e subjetivos nesta série de caso de curto seguimento.

© 2015 Sociedade Brasileira de Ortopedia e Traumatologia. Publicado por Elsevier Editora Ltda. Todos os direitos reservados.

## Reconstruction of medial patellofemoral ligament using quadriceps tendon combined with reconstruction of medial patellotibial ligament using patellar tendon: initial experience

### A B S T R A C T

#### Keywords:

Joint instability  
Patellofemoral joint/surgery  
Patella  
Orthopedic procedures

**Objective:** To describe a surgical technique for anatomical reconstruction of the medial patellofemoral ligament using the quadriceps tendon, combined with reconstruction of the medial patellotibial ligament using the patellar tendon; and to present the initial results from a case series.

**Method:** The proposed technique was used on a series of cases of patients with diagnoses of patellofemoral instability and indications for surgical treatment, who were attended by the Knee Group of HC-IOT, University of São Paulo. The following were evaluated before and after the operation: range of motion (ROM), apprehension test, lateral translation test, patellar inclination test, inverted J sign, subluxation upon extension, pain from compression of the patella and pain from contraction of the quadriceps. After the operation, the patients were asked whether any new episode of dislocation had occurred, what their degree of satisfaction with the surgery was (on a scale from zero to 10) and whether they would be prepared to go through this operation again.

**Results:** Seven knees were operated, in seven patients, with a mean follow-up of 5.46 months ( $\pm 2.07$ ). Four patients who presented apprehension before the operation did not show this after the operation. The lateral translation test became normal for all the patients, while the patellar inclination test remained positive for two patients. The patients with an inverted J sign continued to be positive for this sign. Five patients were positive for subluxation upon extension before the operation, but all patients were negative for this after the operation. None of the patients presented any new episode of dislocation of the patella. All of them stated that they were satisfied: five gave a satisfaction score of 9 and two, a score of 10. All of them said that they would undergo the operation again. Only one patient presented a postoperative complication: dehiscence of the wound.

**Conclusion:** Reconstruction of the medial patellofemoral ligament using the quadriceps tendon, combined with reconstruction of the medial patellotibial ligament using the patellar tendon, was technically safe and presented good objective and subjective clinical results in this case series with a short follow-up.

© 2015 Sociedade Brasileira de Ortopedia e Traumatologia. Published by Elsevier Editora Ltda. All rights reserved.

## Introdução

A luxação lateral da patela é responsável por 2-3% de todas as lesões do joelho e a segunda maior causa de hemartrose.<sup>1</sup>

A estabilidade da articulação patelofemoral é mantida por uma complexa interação entre estabilizadores ativos, passivos e estáticos.

Os ligamentos mediais responsáveis pela manutenção da estabilidade da articulação patelofemoral são: ligamento patelofemoral medial, ligamento patelotibial medial e ligamento patelomeniscal medial.

Existem muitos estudos sobre o ligamento patelofemoral (LPFM) medial e suas características anatômicas e

biomecânicas.<sup>2-10</sup> No entanto, pouco se conhece sobre os ligamentos patelotibial medial (LPTM) e patelomeniscal medial (LPMM).<sup>2,3,5,6</sup>

Os estudos biomecânicos iniciais, da década de 1990, que avaliaram a contribuição dos ligamentos mediais na restrição à lateralização da patela mostram que o LPFM contribui com 50 a 60% da restrição medial durante a flexão inicial (entre 0° e 30° de flexão).<sup>4-6</sup> A contribuição dos restritores secundários varia de acordo com o estudo, do LPTM de 0 a 24% e do LPMM de 8 a 38%.<sup>2,5,6</sup> No entanto, Philippot et al.<sup>2</sup> demonstraram, em estudo mais recente, que a contribuição para a restrição da translação lateral do LPTM e do LPMM aumenta de 26% em extensão para 46% em 90° flexão. Além disso, a influência do LPTM e do LPMM em 90° de flexão foi de 72% no tilt patelar e

92% na rotação patelar.<sup>2</sup> Em estudo clínico, Garth et al.<sup>11</sup> constataram a presença de subluxação clínica e artroscópica em pacientes com lesão isolada do LPMM com joelho em extensão. Assim o LPTM e o LPMM são importantes na manutenção da cinemática normal da articulação patelofemoral em todo o arco de movimento, principalmente nos maiores graus de flexão.

Normalmente o tratamento cirúrgico consiste na combinação da reconstrução do LPFM lesado com procedimento adjuvante para um melhor alinhamento e uma melhor congruência da articulação patelofemoral. Diversos tipos de enxerto foram descritos para a reconstrução do LPFM com bons resultados.<sup>12-14</sup> A existência de diferentes tipos de enxerto com resultados semelhantes é importante por possibilitar diferentes opções para individualização do tratamento e para revisões das reconstruções.

Em uma revisão sistemática das complicações da reconstrução isolada do LPFM, a taxa de complicações encontrada foi de 26,1%. Falha clínica que apresentou subluxação ou luxação ocorreu em 3,7% dos casos; alterações no exame físico, como apreensão positiva, hiper mobilidade patelar ou sensação episódica de instabilidade no joelho operado, ocorreram em 8,3% dos casos; foram assim 12% de persistência de instabilidade objetiva ou subjetiva.<sup>15</sup> Nossa hipótese é que essa subluxação pode ser decorrente de afrouxamento progressivo por um estresse aumentado no LPFM reconstruído. A reconstrução de um dos ligamentos restritores secundários (LPTM ou LPMM) poderia diminuir o estresse no LPFM e melhorar os resultados funcionais. O LPTM pode diminuir o ângulo do quadríceps (ângulo Q), melhorando a excursão patelar sem provocar tantas alterações na cinemática da articulação tibiofemoral quanto a osteotomia de medialização da tuberosidade anterior tibia (TAT), que é hoje o método usado para diminuir o ângulo Q.<sup>16</sup> Em crianças, quando não é possível fazer osteotomias para a correção dos fatores de risco, a reconstrução desses ligamentos secundários se torna ainda mais importante. Há algumas descrições de séries de casos de reconstruções do LPFM combinado com LPTM com bons resultados.<sup>17-21</sup> Também existem séries de casos da reconstrução do LPTM com tendão patelar combinada com outros procedimentos que não a reconstrução do LPFM (liberação retináculo lateral, avanço do vasto medial oblíquo e da retináculo medial e osteotomia da TAT).<sup>22-24</sup> O objetivo do presente trabalho é descrever uma técnica cirúrgica de uma reconstrução anatômica do LPFM com tendão quadricipital combinada com a reconstrução do LPTM com tendão patelar e apresentar os resultados iniciais em uma série de casos.

## Materiais e métodos

O trabalho foi aprovado pelo Comitê de Ética do Instituto sob o número CEP 333/13 e todos os pacientes assinaram termo de consentimento para a participação.

Foi aplicada a técnica proposta em uma série de casos de pacientes do Grupo de Joelho do HC-IOT diagnosticados com instabilidade patelofemoral e com indicação de tratamento cirúrgico. Todos os pacientes tinham diagnóstico clínico de luxação patelar com pelo menos dois episódios.

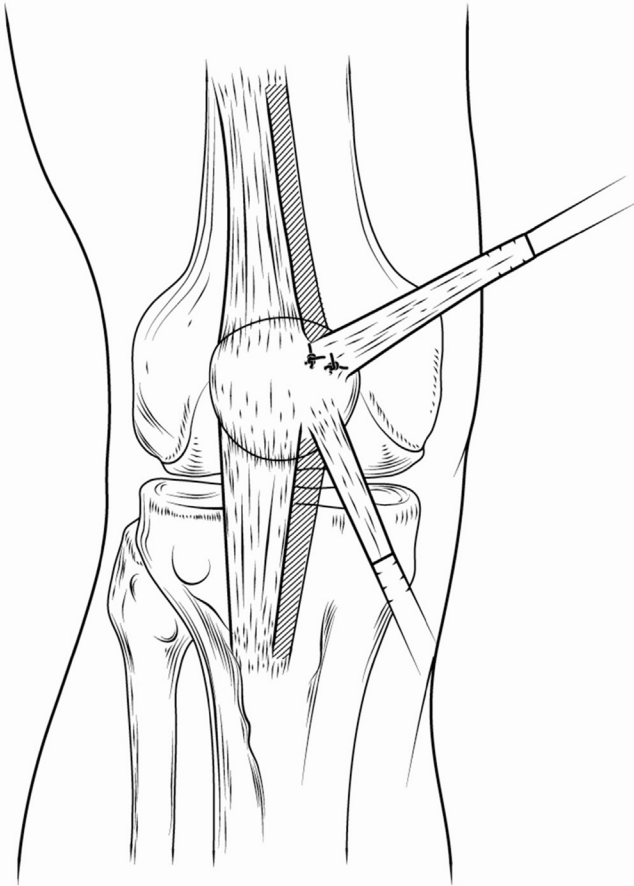
As indicações para a reconstrução combinada do LPFM com o LPTM foram:

- subluxação em extensão (deslocamento lateral e proximal da patela com a contração do quadríceps com joelho em extensão)
- instabilidade em flexão (luxação espontânea ou teste da translação lateral positivo com o joelho em flexão)
- hiperextensão do joelho com frouxidão ligamentar
- fise aberta associada a fatores predisponentes (aumento do ângulo Q, patela alta e displasia de tróclea).

No pré e pós-operatório foram avaliados: amplitude de movimento (ADM), teste da apreensão, teste da translação lateral, teste da inclinação patelar, sinal do J invertido, subluxação em extensão, dor à compressão da patela e dor à contração do quadríceps. Os fatores predisponentes, avaliados em ressonância magnética, foram: ângulo Q (TA-GT: distância do tendão patelar à garganta da tróclea); patela alta (índice de Insall-Salvati modificado, índice de Caton-Deschamps e comprimento do tendão patelar); e displasia de tróclea (classificação de Dejour). No pós-operatório também foi perguntado aos pacientes se houve novo episódio de luxação, qual o grau de satisfação com a cirurgia (escala de 0 a 10) e se passariam pela cirurgia novamente (sim ou não). Foram também avaliadas as complicações cirúrgicas.

Técnica cirúrgica da reconstrução:

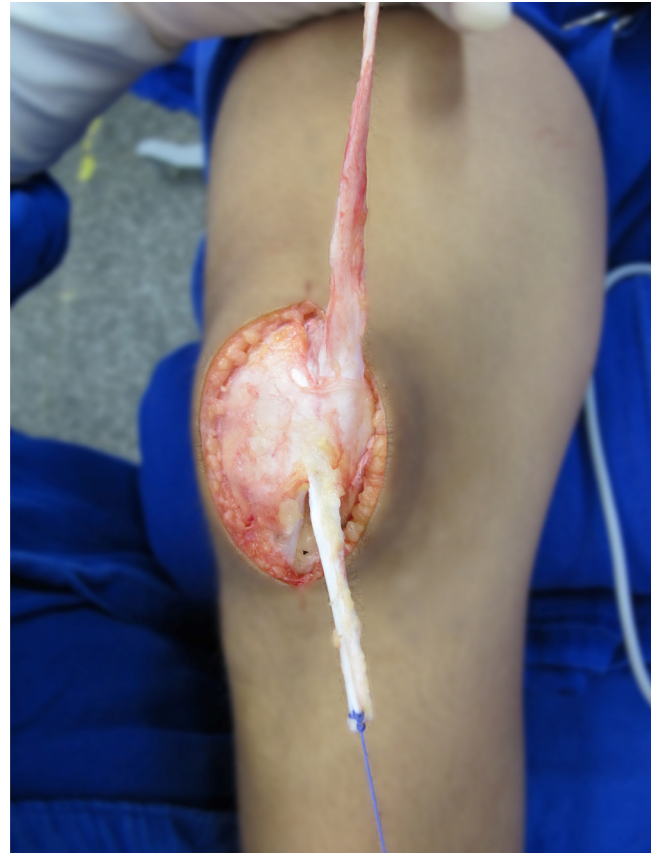- Incisões de pele: são feitas duas pequenas incisões anteriores (técnica minimamente invasiva) de 2 a 3 cm cada para a retirada dos enxertos quadricipital e patelar e uma incisão de 1 a 2 cm no epicôndilo medial para a inserção do LPFM no fêmur. Quando os procedimentos adicionais indicados necessitam de uma exposição mais ampla, uma incisão anterior de 8 cm é feita (técnica aberta).
- Retirada do enxerto quadricipital (figs. 1-3):<sup>12</sup> Incisão proximal à patela de 3 cm. Com uma lâmina de bisturi, uma fita da porção medial do tendão quadricipital de 8 mm de largura contendo a porção superficial do quadríceps (referente ao reto femoral) é incisada; mantém-se sua inserção patelar. A extremidade distal do enxerto é cuidadosamente descolada da patela parcialmente até a transição do terço superior e médio da altura da patela. São dados dois pontos, com fio absorvível de lenta absorção, no periosteio, adjuvantes para a manutenção da inserção.
- Retirada do enxerto patelar (figs. 1-3):<sup>13</sup> Incisão medial ao tendão patelar entre o polo inferior da patela e a tuberosidade anterior da tibia. Faz-se dissecação por planos até o peritendão patelar, que deve ser incisado verticalmente em seu terço medial. Com uma lâmina de bisturi, uma fita de 6 mm do terço medial do tendão patelar é separada e desinserida da tuberosidade anterior da tibia. A origem do tendão patelar é então descolada proximal e superiormente e ele é mantido no terço distal da patela.
- Inserção do LPFM no fêmur (fig. 4A e B): a extremidade proximal livre é rodada 90° e passa abaixo do retináculo medial através de incisão. O ponto de inserção é entre o epicôndilo medial e o tubérculo dos adutores, no ponto radiográfico.<sup>25</sup> Uma âncora de 5 mm é fixada nesse ponto. Em pacientes



**Figura 1 – Ilustração dos enxertos retirados dos tendões quadricipital e patelar.**

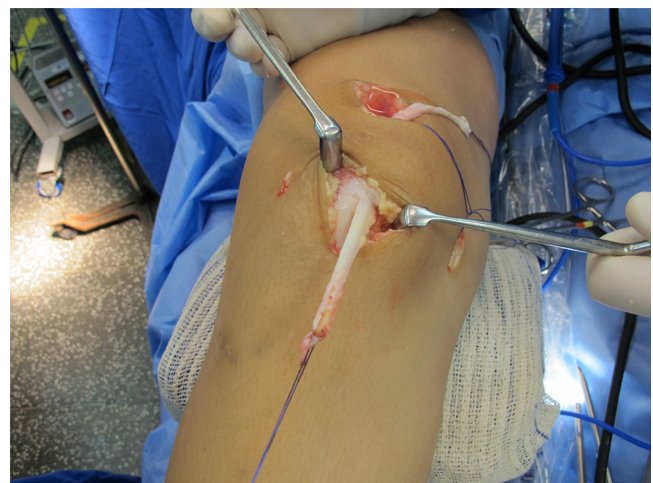com a fise aberta é usada uma âncora de 3,5 mm e sua inserção é na epífise distal do fêmur.<sup>26</sup>

- Inserção do LPTM (fig. 4A e B): extremidade livre passa por baixo do retináculo medial em direção a tibia proximal. Uma âncora de 5 mm é fixada na tibia, 1,5 a 2,5 cm abaixo da linha articular e 1,5 a 2,5 cm medial ao tendão patelar, o que forma um ângulo de 20 a 25° com o tendão patelar.<sup>3,5</sup> Em pacientes com a fise aberta é usada uma âncora de 3,5 mm, com angulação de 20 a 25° com o tendão patelar, fixada logo acima da fise de crescimento, na epífise proximal da tibia, para que o seu tensionamento se mantenha durante o crescimento. Como a inserção no planalto tibial é próxima a cicatriz fisária, no adulto a fixação do enxerto próximo à fise reconstitui bem a anatomia do LPTM.
- Tensionamento e fixação dos enxertos (fig. 4A e B): primeiro é fixado o tendão patelar no ponto descrito para o LPTM. O joelho é posicionado em 90° de flexão (posição de maior tensão e contribuição do LPTM à restrição lateral),<sup>2</sup> posição em que a patela fica bem reduzida no intercôndilo. O LPTM é tracionado com tensão suficiente para colaborar para a manutenção da patela nessa posição. É importante que o enxerto tenha uma tensão semelhante ao tendão patelar remanescente para que eles possam agir sinergicamente durante todo o arco de movimento. Esse também não deve ser hipertensionado para não provocar aumento da pressão no compartimento patelofemoral.<sup>27</sup> O enxerto

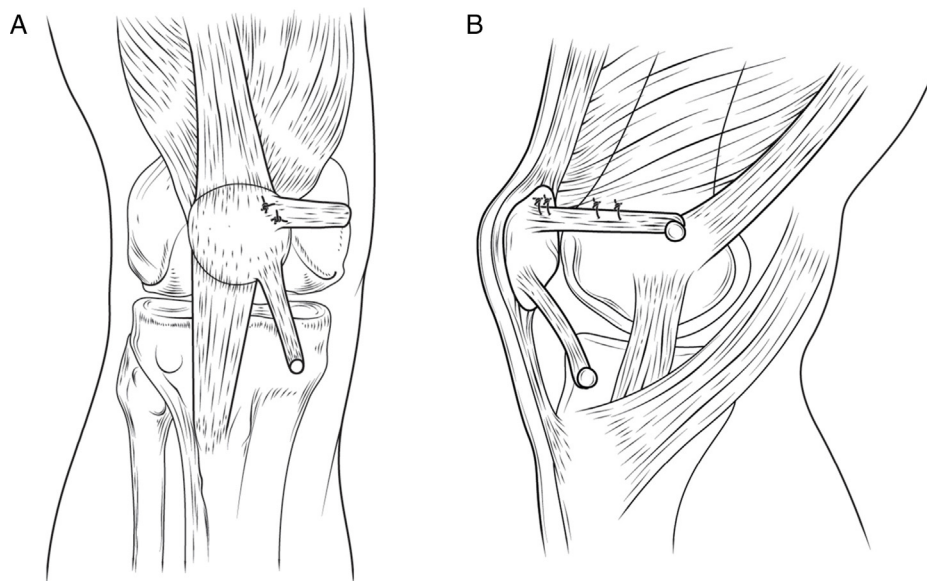


**Figura 2 – Enxertos retirados dos tendões quadricipital e patelar por meio da técnica aberta.**

é então suturado a âncora previamente fixada do LPTM. O joelho é então posicionado em 30° de flexão, quando a patela se encontra na tróclea. O enxerto quadricipital é tracionado o suficiente para manter a patela reduzida. Com esse grau de tensão a patela deve ser capaz de ter uma excursão médio-lateral de 1 a 2 quadrantes, sendo importante que o enxerto não seja hipertensionado pelo motivo



**Figura 3 – Enxertos retirados dos tendões quadricipital e patelar por meio da técnica minimamente invasiva.**



**Figura 4 – (A) Ilustração da reconstrução do LPFM com enxerto do tendão quadricipital e do LPTM com enxerto do tendão patelar em visão anterior; (B) Ilustração da reconstrução do LPFM com enxerto do tendão quadricipital e do LPTM com enxerto do tendão patelar em visão de perfil medial.**

previamente descrito.<sup>28</sup> Por fim, são feitos dois ou três pontos entre o enxerto quadricipital do LPFM e o vasto medial, para a dinamização.

Procedimentos adicionais (encurtamento do tendão patelar, liberação da retináculo lateral e alongamento do quadríceps) foram feitos concomitantemente de acordo com os fatores predisponentes.<sup>29</sup>

No pós-operatório os pacientes usaram imobilização em extensão para deambulação desde o primeiro dia pós-operatório até completar seis semanas de cirurgia. A movimentação passiva era feita na fisioterapia e em casa com orientação da fisioterapeuta e progressão restrita apenas pela dor.

## Resultados

Foram operados sete joelhos em sete pacientes, todos do sexo feminino, com média de 15,4 anos, seis joelhos do lado direito e um do esquerdo.

A avaliação dos fatores predisponentes e das indicações cirúrgicas se encontra na [tabela 1](#). O comprimento do tendão patelar foi em média de 47,57 mm ( $\pm 10,78$  mm). Duas pacientes tinham valores maiores do que 52 mm. O índice de Insall-Salvati modificado foi em média 1,84 ( $\pm 0,31$ ), com duas pacientes com índice acima da normalidade de 2, e o índice de Caton-Deschamps foi em média 1,39 ( $\pm 0,30$ ), com cinco pacientes com valores acima da normalidade de 1,2. A distância TA-GT média foi de 1,6 cm ( $\pm 0,44$  cm), com quatro pacientes com valores superiores a 1,5 cm. Três pacientes tinham displasia de tróclea de alto grau (B, C ou D). As principais indicações para a reconstrução combinada do LPFM e do LPTM foram subluxação em extensão, fise aberta

associada a fatores predisponentes e instabilidade em flexão, em ordem decrescente de frequência ([tabela 1](#)).

Na avaliação pré-operatória apenas uma paciente não tinha o arco de movimento completo e apresentava uma contractura em flexão. O teste de apreensão positivo foi encontrado em quatro pacientes; todas tinham o teste de translação lateral alterado; apenas uma apresentava o teste de inclinação patelar normal; duas apresentavam o sinal do J invertido; apenas uma não tinha subluxação em extensão; quatro tinham dor à compressão da patela e quatro apresentavam dor à compressão do quadríceps ([tabela 2](#)).

A média de seguimento foi de 5,46 meses ( $\pm 2,07$ ). As quatro pacientes com apreensão no pré-operatório não tinham apreensão no pós-operatório. O teste de translação lateral foi normalizado em todas as pacientes, enquanto o teste de inclinação patelar permaneceu positivo em dois pacientes. Os pacientes com J invertido permaneceram com o sinal positivo, porém como o sinal do J invertido está relacionado a um trajeto anormal da patela decorrente da displasia de tróclea de alto grau, já era esperada sua manutenção nas pacientes com displasia de alto grau, já que nenhum procedimento para a correção da displasia de tróclea foi feito. A subluxação em extensão, presente no pré-operatório em cinco pacientes, foi negativa em todos no pós-operatório. Com relação à dor, das quatro pacientes com dor pré-operatória, três tiveram melhoria da dor e uma paciente que não tinha dor pré-operatória passou a ter ([tabela 2](#)).

Nenhum paciente apresentou novo episódio de luxação da patela. Todos responderam estar satisfeitos. Cinco pacientes referiram satisfação 9 e dois referiram 10. Todas passariam novamente pela cirurgia.

Apenas uma paciente apresentou complicação pós-operatória, deiscência de ferida, que necessitou de dois desbridamentos cirúrgicos e nova sutura de pele e subcutâneo para cicatrização.

**Tabela 1 – Fatores predisponentes e indicações para a reconstrução combinada dos LPFM e LPTM**

Paciente	Comprimento tendão patelar (mm)	Índice Insall-Salvati modificado	Índice Caton-Deschamps	Distância TA-GT (cm)	Classificação Dejour	Subluxação em extensão	Instabilidade em flexão	Hiperextensão do joelho com frouxidão ligamentar	Fise aberta	Procedimentos associados feitos
1	48	1,9	1,4	1,2	A	+	+		+	
2	65	2,3	1,8	2,3	C	+	+		+	Encurtamento do tendão patelar
3	37	1,5	1	1,5	D	+	+		+	Alongamento da retináculo lateral
4	40	1,7	1,4	1,9	A	+			+	
5	46	1,8	1,4	1,1	A	+		+		
6	59	2,2	1,7	1,3	A	+	+	+	+	Liberação da retináculo lateral (artroscópica)
7	38	1,5	1	1,9	B		+ (habitual)		+	Alongamento do tendão quadricipital e alongamento da retináculo lateral
Média	47,57	1,84	1,39	1,60						

LPFM, ligamento patelofemoral medial; LPTM, ligamento patelotibial medial.  
Indicações cirúrgicas em negrito.

**Tabela 2 – Avaliação clínica pré e pós-operatória**

Pct	ADM (pré)	ADM (pós)	Teste Apreensão (pré)	Teste Apreensão (pós)	Teste translação lateral (pré)	Teste translação lateral (pós)	Teste inclinação patelar (pré)	Teste inclinação patelar (pós)
1	0-150	0-150	-	-	Alterado	Normal	Normal	Normal
2	10-140	10-140	+	-	Alterado	Normal	Alterado	Normal
3	0-150	0-150	+	-	Alterado	Normal	Alterado	Alterado
4	0-150	0-150	+	-	Alterado	Normal	Alterado	Normal
5	-10-140	-10-140	-	-	Alterado	Normal	Alterado	Normal
6	-15-150	-10-140	+	-	Alterado	Normal	Alterado	Normal
7	0-150	0-150	-	-	Alterado	Normal	Alterado	Alterado

Pct	Sinal J (pré)	Sinal J (pós)	Subluxação em extensão (pré)	Subluxação em extensão (pós)	Dor a compressão da patela (pré)	Dor a compressão da patela (pós)	Dor a contração do quadríceps (pré)	Dor a contração do quadríceps (pós)
1	-	-	+	-	-	+	-	+
2	+	+	+	-	+	+	+	+
3	+	+	+	-	+	-	+	-
4	-	-	+	-	+	-	+	-
5	-	-	+	-	-	-	-	-
6	-	-	+	-	-	-	-	-
7	-	-	-	-	+	-	+	-

## Discussão

As vantagens da técnica descrita são: reconstrução anatômica do LPFM e do LPTM e a possibilidade de tensionamento dos enxertos em diferentes graus de flexão, o que respeita a função de cada ligamento. Além disso, a manutenção da inserção patelar dos tendões quadricipital e patelar evita a necessidade de uso de material de síntese no local ou perfuração que podem levar a fratura da patela.<sup>15,30,31</sup>

Nas reconstruções previamente descritas é mantida a inserção distal dos tendões flexores, que não coincide com a inserção do LPTM e tampouco com a inserção do LPMM. A inserção tibial dos tendões flexores se encontra a  $41 \pm 6,6$  mm do planalto tibial e  $6,88 \pm 1$  mm medial ao tendão patelar, enquanto o LPTM se encontra entre 15-20 mm e 15-20 mm medial ao tendão patelar, em adultos.<sup>32</sup> Com as bordas distais livres, o posicionamento do enxerto pode ser feito na posição anatômica. Adicionalmente, permite o tensionamento das reconstruções do LPFM e do LPTM em diferentes ângulos de flexão. Por isso, em apenas uma das descrições prévias é feito o tensionamento do LPFM e do LPTM em diferentes ângulos de flexão.<sup>17</sup>

Além disso, a fixação do LPTM na epífise proximal da tibia, e não metafíse proximal da tibia, diminui o risco de migração distal da inserção do enxerto com o crescimento, o que mudaria o seu tensionamento e sua função.<sup>33</sup> O princípio de inserção na epífise é análogo ao usado na reconstrução do LPFM.<sup>26</sup>

A reconstrução do LPFM conjuntamente com o LPTM, com enxerto de tendões flexores, já tem bons resultados comprovados em cinco séries de casos, 74 pacientes no total.<sup>17-21</sup> A diferença da nossa proposta são apenas os enxertos usados. O uso dos enxertos quadricipital e patelar para a reconstrução do LPFM já é bem conhecido e difundido. O uso do tendão patelar para a reconstrução isolada do LPTM também já foi descrito.<sup>22-24</sup>

Em nossa série inicial de casos, as pacientes apresentaram melhorias em diversos sintomas e sinais de instabilidade patelar e apenas uma complicação menor de ferida operatória. Acreditamos que essa ocorreu por dimensionamento e afastamento inadequados da incisão. Nenhum dos pacientes apresentou recidivas de luxação patelar e todas responderam estar satisfeitas com o resultado.

Assim, acreditamos que nossa nova proposta de reconstrução combinada do LPFM com tendão quadricipital com a reconstrução do LPTM com tendão patelar é tecnicamente segura, visto que consiste de procedimentos e conceitos cotidianos para o cirurgião de joelho. Além disso, tem bons resultados previsíveis baseados em evidências atuais da literatura e apresentou bons resultados clínicos objetivos e subjetivos na série deste trabalho.

A maior limitação deste trabalho é o curto tempo de seguimento, já que a instabilidade pode recorrer tardiamente. Por esse mesmo motivo, optamos por não incluir o escore de Kujala, que poderia indicar resultado insatisfatório, a se considerar que muitos pacientes ainda se encontravam em reabilitação. Assim, um seguimento maior é necessário para uma melhor avaliação dos resultados em longo prazo. O intuito desse artigo é apresentar uma nova opção de técnica

cirúrgica para a reconstrução combinada do LPFM e do LPTM e suas taxas de complicação e sucesso em curto prazo.

## Conclusão

A reconstrução combinada do LPFM com tendão quadricipital com a reconstrução do LPTM com tendão patelar é tecnicamente segura e apresentou bons resultados clínicos objetivos e subjetivos nesta série de casos de curto seguimento.

## Conflitos de interesse

Os autores declaram não haver conflitos de interesse.

## REFERÊNCIAS

1. Arendt EA, Fithian DC, Cohen E. Current concepts of lateral patella dislocation. *Clin Sports Med.* 2002;21(3):499-519.
2. Philippot R, Boyer B, Testa R, Farizon F, Moyon B. The role of the medial ligamentous structures on patellar tracking during knee flexion. *Knee Surg Sports Traumatol Arthrosc.* 2012;20(2):331-6.
3. Panagiotopoulos E, Strzelczyk P, Herrmann M, Scuderi G. Cadaveric study on static medial patellar stabilizers: the dynamizing role of the vastus medialis obliquus on medial patellofemoral ligament. *Knee Surg Sports Traumatol Arthrosc.* 2006;14(1):7-12.
4. Nomura E, Horiuchi Y, Kihara M. Medial patellofemoral ligament restraint in lateral patellar translation and reconstruction. *Knee.* 2000;7(2):121-7.
5. Desio SM, Burks RT, Bachus KN. Soft tissue restraints to lateral patellar translation in the human knee. *Am J Sports Med.* 1998;26(1):59-65.
6. Conlan T, Garth WP Jr, Lemons JE. Evaluation of the medial soft-tissue restraints of the extensor mechanism of the knee. *J Bone Joint Surg Am.* 1993;75(5):682-93.
7. Steensen RN, Dopirak RM, McDonald WG 3rd. The anatomy and isometry of the medial patellofemoral ligament: implications for reconstruction. *Am J Sports Med.* 2004;32(6):1509-13.
8. Amis AA, Firer P, Mountney J, Senavongse W, Thomas NP. Anatomy and biomechanics of the medial patellofemoral ligament. *Knee.* 2003;10(3):215-20.
9. Tuxoe JI, Teir M, Winge S, Nielsen PL. The medial patellofemoral ligament: a dissection study. *Knee Surg Sports Traumatol Arthrosc.* 2002;10(3):138-40.
10. Feller JA, Feagin JA Jr, Garrett WE Jr. The medial patellofemoral ligament revisited: an anatomical study. *Knee Surg Sports Traumatol Arthrosc.* 1993;1(3-4):184-6.
11. Garth WP Jr, Connor GS, Futch L, Belarmino H. Patellar subluxation at terminal knee extension: isolated deficiency of the medial patellomeniscal ligament. *J Bone Joint Surg Am.* 2011;93(10):954-62.
12. Hernandez AJ, Favaro E, Almeida A, Bonavides A, Demange MK, Camanho GL. Reconstruction of the medial patellofemoral ligament in skeletally immature patients: Description of technique. *Tech Knee Surg.* 2009;8(1):42-6.
13. Camanho GL, Bitar AC, Hernandez AJ, Olivi R. Medial patellofemoral ligament reconstruction: a novel technique using the patellar ligament. *Arthroscopy.* 2007;23(1), 108.e1-e4.

14. Farr J, Schepsis AA. Reconstruction of the medial patellofemoral ligament for recurrent patellar instability. *J Knee Surg.* 2006;19(4):307-16.
15. Shah JN, Howard JS, Flanigan DC, Brophy RH, Carey JL, Lattermann C. A systematic review of complications and failures associated with medial patellofemoral ligament reconstruction for recurrent patellar dislocation. *Am J Sports Med.* 2012;40(8):1916-23.
16. Mani S, Kirkpatrick MS, Saranathan A, Smith LG, Cosgarea AJ, Elias JJ. Tibial tuberosity osteotomy for patellofemoral realignment alters tibiofemoral kinematics. *Am J Sports Med.* 2011;39(5):1024-31.
17. Sobhy MH, Mahran MA, Kamel EM. Midterm results of combined patellofemoral and patellotibial ligaments reconstruction in recurrent patellar dislocation. *Eur J Orthop Surg Traumatol.* 2013;23(4):465-70.
18. Giordano M, Falciglia F, Aulisa AG, Guzzanti V. Patellar dislocation in skeletally immature patients: semitendinosus and gracilis augmentation for combined medial patellofemoral and medial patellotibial ligament reconstruction. *Knee Surg Sports Traumatol Arthrosc.* 2012;20(8):1594-8.
19. Ebied AM, El-Kholy W. Reconstruction of the medial patello-femoral and patello-tibial ligaments for treatment of patellar instability. *Knee Surg Sports Traumatol Arthrosc.* 2012;20(5):926-32.
20. Brown GD, Ahmad CS. Combined medial patellofemoral ligament and medial patellotibial ligament reconstruction in skeletally immature patients. *J Knee Surg.* 2008;21(4):328-32.
21. Drez D Jr, Edwards TB, Williams CS. Results of medial patellofemoral ligament reconstruction in the treatment of patellar dislocation. *Arthroscopy.* 2001;17(3):298-306.
22. Myers P, Williams A, Dodds R, Bulow J. The three-in-one proximal and distal soft tissue patellar realignment procedure, Results, and its place in the management of patellofemoral instability. *Am J Sports Med.* 1999;27(5):575-9.
23. Oliva F, Ronga M, Longo UG, Testa V, Capasso G, Maffulli N. The 3-in-1 procedure for recurrent dislocation of the patella in skeletally immature children and adolescents. *Am J Sports Med.* 2009;37(9):1814-20.
24. Zaffagnini S, Grassi A, Marcheggiani Muccioli GM, Luetzow WF, Vaccari V, Benzi A, et al. Medial patellotibial ligament (MPTL) reconstruction for patellar instability. *Knee Surg Sports Traumatol Arthrosc.* 2014;22(10):2491-8.
25. Schottle PB, Schmeling A, Rosenstiel N, Weiler A. Radiographic landmarks for femoral tunnel placement in medial patellofemoral ligament reconstruction. *Am J Sports Med.* 2007;35(5):801-4.
26. Nelitz M, Dreyhaupt J, Reichel H, Woelfle J, Lippacher S. Anatomic reconstruction of the medial patellofemoral ligament in children and adolescents with open growth plates: surgical technique and clinical outcome. *Am J Sports Med.* 2013;41(1):58-63.
27. Beck P, Brown NA, Greis PE, Burks RT. Patellofemoral contact pressures and lateral patellar translation after medial patellofemoral ligament reconstruction. *Am J Sports Med.* 2007;35(9):1557-63.
28. Beaty C. *Campbell's operative orthopaedics.* 11 ed. Elsevier; 2009.
29. Dejour D, Saggin P. In: Scott WN, editor. *Disorders of the patellofemoral joint.* 5 ed. Philadelphia: Elsevier/Churchill Livingstone; 2012. p. 592-623.
30. Lippacher S, Reichel H, Nelitz M. Patellar fracture after patellar stabilization. *Orthopade.* 2010;39(5):516-8.
31. Parikh SN, Wall EJ. Patellar fracture after medial patellofemoral ligament surgery: a report of five cases. *J Bone Joint Surg Am.* 2011;93(17), e97(1-8).
32. Grassi CA, Fruheling VM, Abdo JC, De Moura MFA, Namba M, Da Silva JLV, et al. Estudo anatômico da inserção dos tendões flexores do joelho. *Rev Bras Ortop.* 2013;48(5):417-20.
33. Kupczik F, Schiavon ME, Sbrissia B, Vieira LdA, Bonilha TdM. Migração proximal da âncora na reconstrução do ligamento patelofemoral medial em pacientes esqueléticamente imaturos. *Rev Bras Ortop.* 2013;48(5):465-8.