


Revista Española de Artroscopia y Cirugía Articular

www.elsevier.es/artroscopia



Original

Tratamiento asistido por artroscopia de las fracturas de radio distal

Pedro J. Delgado Serrano*, Federico A. Figueredo Ojeda, Mario Gil de Rozas López y Juan R. Truan Blanco

Unidad de Cirugía de la Mano y del Miembro Superior, Hospital Universitario Madrid Montepríncipe, Universidad San Pablo CEU, Madrid, España

INFORMACIÓN DEL ARTÍCULO

Historia del artículo:

Recibido el 29 de mayo de 2014

Aceptado el 16 de julio de 2014

Palabras clave:

Artroscopia

Fracturas de radio distal

Keywords:

Arthroscopy

Distal radius fractures

R E S U M E N

La artroscopia proporciona una valoración directa de la superficie articular y permite detectar lesiones asociadas en las fracturas de la extremidad distal del radio. Su incorporación al tratamiento de estas fracturas ha supuesto un mejor control de la reducción de los trazos articulares, pero se trata de una técnica compleja que aún no está generalizada entre la mayoría de los cirujanos ortopédicos y/o de la mano y la muñeca.

Se realiza una revisión y actualización de las ventajas, las indicaciones, las claves técnicas, los resultados y los datos científicos de su utilidad para el tratamiento de las fracturas del radio distal.

Copyright © 2014, Fundación Española de Artroscopia (FEA). Publicado por ELSEVIER ESPAÑA, S.L.U. Éste es un artículo en open access bajo el CC BY-NC-NDlicense (<http://creativecommons.org/licenses/by-nc-nd/3.0/>).

Arthroscopic assisted treatment of distal radius fractures

A B S T R A C T

Arthroscopy provides a direct evaluation of the joint surface and enables associated injuries to be detected in fractures of the distal end of the radius. Although its incorporation into the treatment of these fractures has led to a better control in the reduction of joint traces, it is a complicated technique that is still not in general use by the majority of orthopaedic and/or hand and wrist surgeons.

A review is presented here, as well as an update of the advantages, indications, the key techniques, results, and scientific data of its use in the treatment of distal radius fractures. Copyright © 2014, Fundación Española de Artroscopia (FEA). Published by Elsevier España, S.L.U. This is an open-access article distributed under the terms of the Creative Commons CC BY-NC ND Licence (<http://creativecommons.org/licenses/by-nc-nd/3.0/>).

*Autor para correspondencia.

Correo electrónico: pedrojdelgado@me.com (P.J. Delgado).

Introducción

Las fracturas de la extremidad distal del radio (FEDR) han sido tratadas clásicamente como fracturas banales con un pronóstico funcional bueno. Sin embargo, el 25% de las FEDR tratadas de forma conservadora presentan un desplazamiento secundario¹ y las que asocian un escalón articular mayor o igual a 2 mm evolucionan en el 90% de los casos a una artrosis precoz². Estas complicaciones se han visto notablemente reducidas gracias al desarrollo de los sistemas de fijación que ofrecen un amplio abanico de posibilidades, como la fijación percutánea, fijadores externos y, más recientemente, la fijación interna con placas anatómicas y tornillos bloqueados.

La utilización del artroscopio como asistente de la reducción en las fracturas del radio distal no es un concepto nuevo^{3,4}. Si bien se ha visto impulsada en los últimos años gracias a la publicación de detalles técnicos, nuevos portales y el concepto de la artroscopia «seca»⁵⁻⁸, no se utiliza de forma generalizada, ya que aún son muchos los cirujanos que no están familiarizados con el artroscopio, temen el síndrome compartimental por extravasación del suero o tienen confianza en la reducción obtenida con los medios de intensificación de imágenes⁹.

Ventajas de la utilización del artroscopio en las fracturas del radio distal

Visualización de la superficie articular

La congruencia y preservación de la interlínea articular se correlaciona con el resultado a largo plazo^{2,10}. El abordaje más comúnmente utilizado es la vía volar de Henry o bien el extendido a *flexor carpi radialis* de Orbay. Esta vía permite una excelente visión de la fractura y colocar de forma cómoda los implantes, generalmente placas volares de ángulo fijo o variable. Sin embargo, la reducción articular por este abordaje se obtiene de forma indirecta, al reducir los fragmentos volares metafisarios que se fijan con la placa y tornillos, ya que para poder ver la superficie articular directamente se precisaría una artrotomía que puede lesionar los ligamentos estabilizadores volares. Para comprobar la reducción se utiliza el fluoroscopio, que ofrece imágenes de calidad durante la cirugía, pero tiene sus limitaciones. En algunos casos puede infravalorar el desplazamiento, lo que impide apreciar la reducción de fragmentos articulares de pequeño tamaño y el estado del cartílago articular, pieza clave en el desarrollo posterior de artrosis.

Existen diversos trabajos publicados que sugieren que la reducción en las fracturas intraarticulares de radio distal utilizando la visión directa que ofrece el artroscopio es superior a la obtenida con fluoroscopio. Edwards et al.¹¹ compararon la reducción obtenida en 15 casos de FEDR intraarticulares mediante artroscopia y fluoroscopia y/o proyecciones radiológicas convencionales. Si bien la magnitud del hundimiento fue medida de forma similar con ambos métodos, el 33% de los casos en los que se interpretó con fluoroscopia y/o radiografías como una reducción óptima, al utilizar el artroscopio

se objetivó una separación mayor de 1 mm. En otro trabajo similar, Ruch et al.¹², en 30 casos de FEDR tratados con fijación externa, obtuvieron una mejor valoración de las lesiones (especialmente en la vertiente cubital) y un mejor rango de supinación y flexoextensión en los casos tratados bajo artroscopia respecto a aquellos en los que se utilizó solo la fluoroscopia.

Otras ventajas de la utilización del artroscopio como asistente de la reducción en las FEDR es la visualización directa de la «geografía» exacta de la fractura (fig. 1), la posibilidad de lavar el hematoma de la fractura que está en la articulación (precursor de la rigidez) así como identificar tornillos intraarticulares en el caso de placas bloqueadas de ángulo fijo por vía volar, que pueden pasar inadvertidas en las proyecciones habituales de fluoroscopia en quirófano^{13,14}.

Evaluación de las lesiones asociadas

Las FEDR pueden asociar lesiones del complejo fibrocartilago triangular (CFCT) y de los ligamentos intercarpianos, especialmente las secundarias a traumatismos de alta energía (tabla 1).

El CFCT es la lesión más frecuentemente asociada y se objetiva en el 49-78% de los casos. Hanker et al.¹⁵, en 173 FEDR intraarticulares tratadas por artroscopia observaron lesiones del CFCT en el 61% de los casos, de las que el 55% eran lesiones radiales tipo ID de Palmer (fig. 2). En un estudio prospectivo de Lindau et al.¹⁶ de 43 pacientes con FEDR donde se utilizó el artroscopio y con rotura total o parcial del CFCT no tratada, al cabo de un año se registró una inestabilidad de la articulación radiocubital distal (RCD) en 19 casos, de los cuales el 58% eran dolorosos en la exploración. Este resultado observado hizo que durante años, gran parte de los cirujanos exploraran la

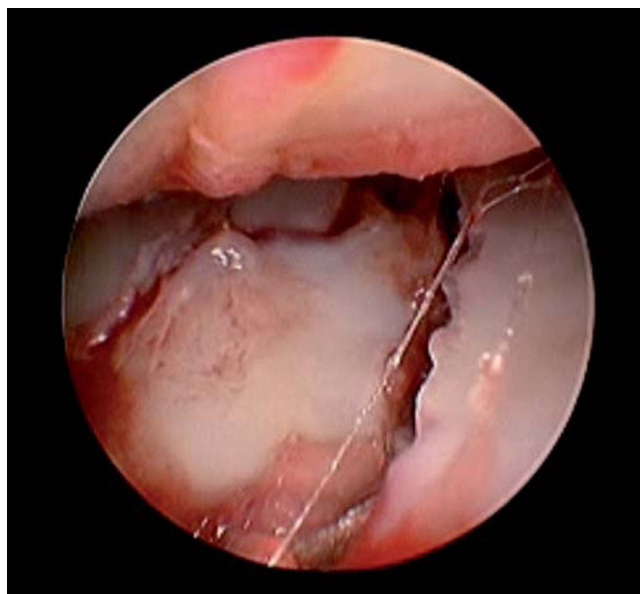


Figura 1 – Imagen de artroscopia donde se aprecian los trazos y el escalón intraarticular de una fractura en cuatro fragmentos de la superficie articular del radio.

Tabla 1 – Fracturas de la extremidad distal del radio. Incidencia de lesiones asociadas diagnosticadas por artroscopia

Autor (año)	N.º de FEDR (tipo)	% de lesión del CFCT	% de lesión del LEL	% de lesión del LLT
Geissler et al. ²² , 1996	60 (IA)	49	32	15
Lindau et al. ¹⁶ , 2000	50 (IA + EA)	78	54	16
Mehta et al. ¹⁸ , 2000	31 (IA)	58	85	61
Shih et al. ²³ , 2001	33 (IA)	54	18	12
Mathoulin et al. ²⁴ , 2001	27 (IA)	26	37	15
Hanker et al. ¹⁵ , 2001	173 (IA)	61	8	12
Khanchandani y Badia ²⁵ , 2013	27 (IA)	63	29	4

CFCT: complejo fibrocartilago triangular; EA: extraarticular; IA: intraarticular; LEL: ligamento escafolunar; LLT: ligamento lunotriquetal.

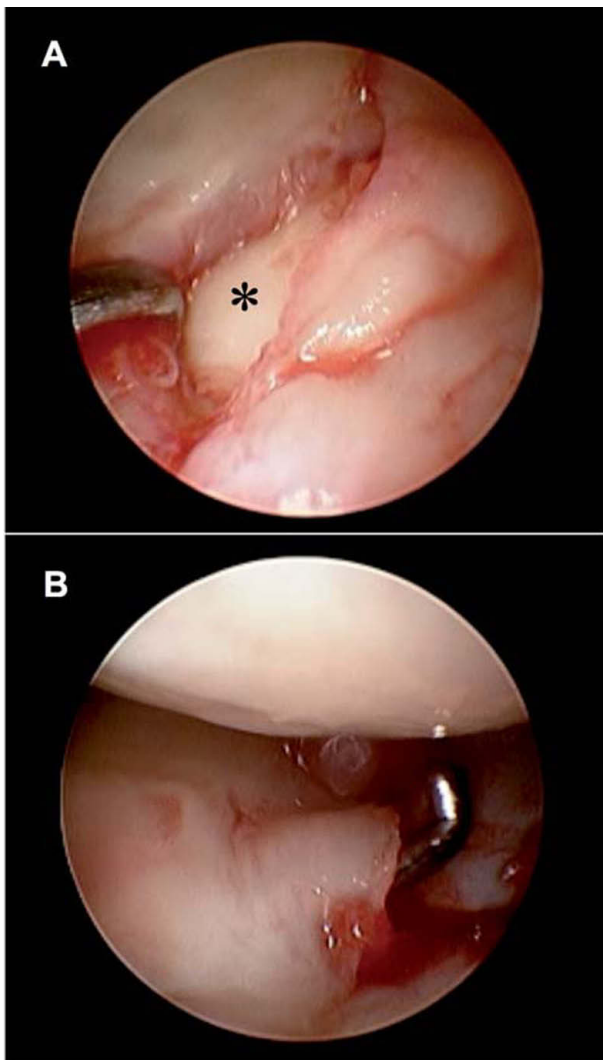


Figura 2 – A) Rotura del fibrocartilago articular radial (tipo ID de Palmer) en una fractura de la extremidad distal del radio intraarticular, que permite ver la superficie articular de la cabeza del cúbito (asterisco). **B)** Fractura de radio distal intraarticular con rotura compleja del fibrocartilago triangular tanto foveal como radial. Se aprecia cómo el gancho palpador pasa por debajo del disco que está ascendido de la parte más periférica y sobresale por el orificio creado en la inserción radial.

articulación RCD en FEDR y trataran la lesión del CFCT en caso de apreciarse una clara inestabilidad. Sin embargo, el mismo grupo de trabajo realizó una revisión de estos pacientes a los 13 años del traumatismo y solo un caso precisó cirugía por dolor en la articulación RCD, por lo que aún no hay datos suficientes de la influencia de estas lesiones en el seguimiento a largo plazo de las FEDR¹⁷.

La rotura del ligamento escafolunar (LEL) se objetiva en el 8-54% de los casos, si bien Mehta et al.¹⁸ tienen un 85% de lesiones del LEL en su serie de 31 casos de FEDR intraarticulares tratadas por artroscopia. Si bien no se recomienda la cirugía en la mayoría de los casos, está descrito que las FEDR con lesiones grado III-IV de Geissler no tratadas se asocian a varianza cubital positiva y ocasionan más dolor escafolunar al año de la lesión¹⁹.

Las lesiones del ligamento lunotriquetal (LLT) son menos frecuentes y aparecen en el 12-16% de los casos, si bien en la serie de Mehta también es superior a la media y describe una lesión de LLT en el 61% de los casos. Otras lesiones notificadas son lesiones osteocondrales en el 18-22% (fig. 3), inestabilidad RCD (9%) y de cuerpos libres articulares (18%).

Si bien estas lesiones asociadas son más frecuentes en FEDR intraarticulares, pueden aparecer en las extraarticulares y condicionar su pronóstico (fig. 4). En la serie de Richards

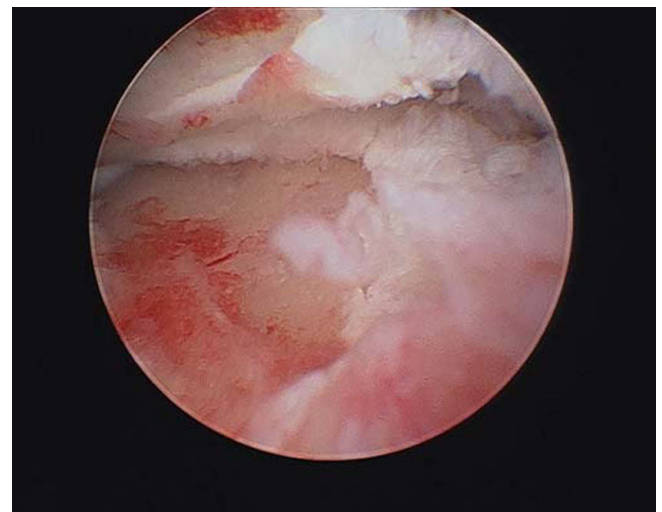

Figura 3 – Lesión condral radiocarpiana asociada a una fractura de extremidad de radio compleja.

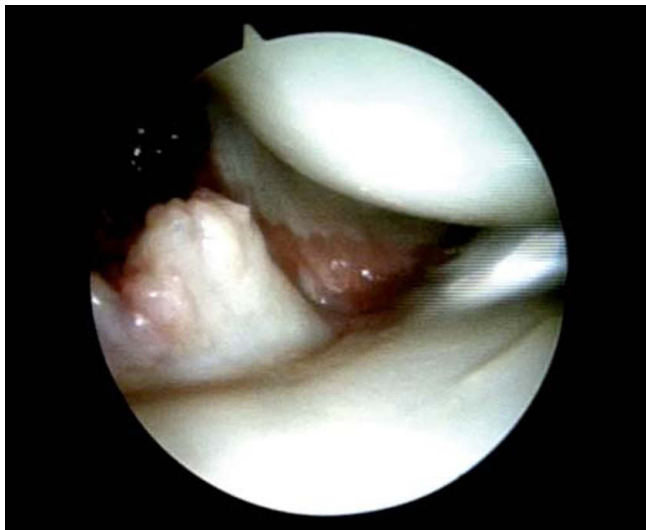


Figura 4 – Rotura parcial del ligamento radioescafo-capitate en un caso de fractura extraarticular del radio distal.

et al.²⁰, en 30 casos revisados de FEDR sin afectación articular, el 53% presentaban lesiones del CFCT, el 7% del LEL y el 13% del LLT. Otro trabajo revela que las fracturas extraarticulares con un importante desplazamiento metafisario sugieren lesión del CFCT en gran parte de los casos²¹.

Indicaciones y contraindicaciones de la técnica artroscópica

Las fracturas de la estiloides radial, las fracturas intraarticulares (en dos, tres y cuatro fragmentos), las lesiones en *die-punch* y aquellas con gran desplazamiento de fragmentos (incluidas las extraarticulares) o inestabilidad de la articulación RCD en la exploración, tienen indicación para utilizar el artroscopio como asistente de la reducción en el tratamiento quirúrgico de las FEDR.

Son contraindicaciones formales la afectación grave de partes blandas, las fracturas abiertas, lesiones infectadas, luxaciones del carpo no reducidas, síndrome compartimental de antebrazo o mano y el síndrome de dolor complejo regional²⁶.

Claves de la técnica artroscópica

Las primeras descripciones de la técnica de reducción asistida por artroscopia de las FEDR utilizaban sistemas de tracción longitudinal (paralelos al suelo) y fijación con agujas de Kirschner y fijadores externos^{27,28}. En la actualidad, el desarrollo de torres de tracción axial o cenital permite realizar la fijación con placas por vía volar al mismo tiempo que la artroscopia por los portales convencionales dorsales. Se recomienda utilizar sistemas de tracción que puedan soltarse de la torre para realizar el abordaje volar y permitan volver a colocarlos sin perder la asepsia.

Es recomendable utilizar la artroscopia sin suero o también llamada seca, descrita por Del Piñal et al.^{5,6} que, en combinación con lavados-aspiración ocasionales, permite lavar el hematoma, visualizar perfectamente la fractura y realizar su reducción, limitando el riesgo de extravasación del líquido y las potenciales complicaciones que pueda ocasionar. Los portales básicos son el 6R para la visualización de la fractura y el 3-4 o el 4-5 como portal de trabajo (fig. 5). Los requerimientos no varían de los habituales para una artroscopia de muñeca: lente de 2,7 mm, gancho palpador (se recomienda uno de hombro o codo), sinoviotomo y vaporizador.

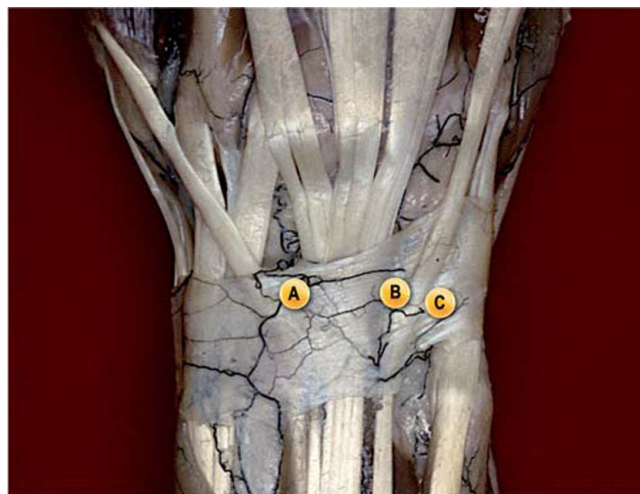

Figura 5 – Portales de artroscopia más utilizados en las fracturas del radio distal. A) Portal 3-4 (entre extensor pollicis longus y extensor digitorum comunis) como portal de trabajo. B) Portal 4-5 (entre extensor digitorum comunis y extensor digiti minimi) como portal auxiliar de la reducción. C) Portal 6R (radial a extensor carpi ulnaris) para la óptica. La utilización de este portal para la lente permite ver mejor la superficie articular y evita desplazar los fragmentos de la fosa del semilunar cuando se introduce el trócar por el portal 3-4.

Si bien cada fractura tiene su técnica de reducción y fijación, los pasos más habituales a seguir son los siguientes:

1. Lavado articular con suero a través de dos agujas intramusculares en la articulación radiocarpiana con una jeringuilla de 20 ml. Se introduce el suero por una de las agujas y se deja la otra de salida para evacuar el suero y el hematoma (fig. 6).
2. Artroscopia diagnóstica: se valora el tipo de fractura, el trazo, el desplazamiento de los fragmentos y las lesiones asociadas (especialmente del LEL, el LLT y el CFCT).
3. Se libera tracción, se retira la muñeca de la torre y se realiza el abordaje volar de Henry convencional, con o sin liberación del *braquiorradialis* en la estiloides radial (fig. 7). Se realiza la reducción abierta de los fragmentos y la colocación de la placa de fijación volar bajo escopia. Se bloquea la placa en el tornillo central diafisario asimétrico y en la zona distal se colocan agujas de Kirschner a través de los orificios de la

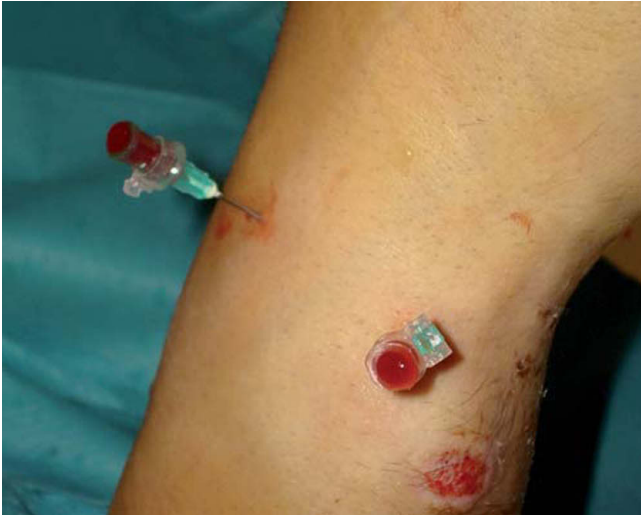

Figura 6 – Lavado de la articulación y evacuación del hematoma previo antes de introducir la óptica, con ayuda de agujas intramusculares y una jeringa con suero a presión.

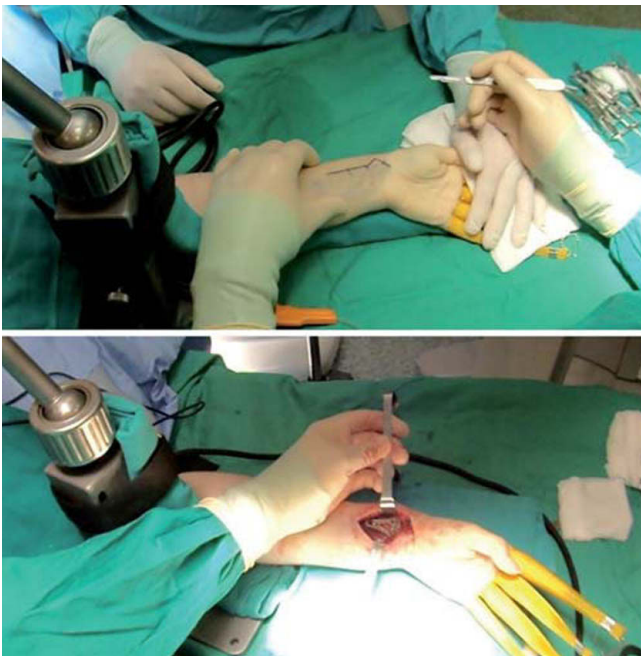


Figura 7 – Una vez completada la artroscopia diagnóstica se libera la tracción y se coloca la mano en supinación sobre la mesa para realizar la fijación por vía volar.

placa destinados a tal fin, con el objetivo de mantener una reducción provisional.

4. Se coloca en tracción de nuevo en la torre de artroscopia y se visualiza la alineación de los fragmentos. Si es satisfactoria, sin retirar las agujas se realiza la fijación definitiva con los tornillos distales epifisarios. Esta maniobra se puede hacer tanto en tracción como devolviendo la mano a la mesa de nuevo. En caso de no obtener una buena reducción, se retira la aguja parcialmente hasta dejar libre el fragmento, y con ayuda del gancho palpador (o un periostótomo fino), a través de los

portales, se levanta el fragmento que de nuevo se fija con la misma aguja que hemos retrasado (fig. 8). Es recomendable hacer esta maniobra con la óptica en 6R y el gancho en 3-4, para evitar hundir el fragmento al introducir el trócar por los portales más radiales (fig. 9). El resto de los pasos, como lo indicado con anterioridad para fijar el fragmento con el tornillo de la placa.

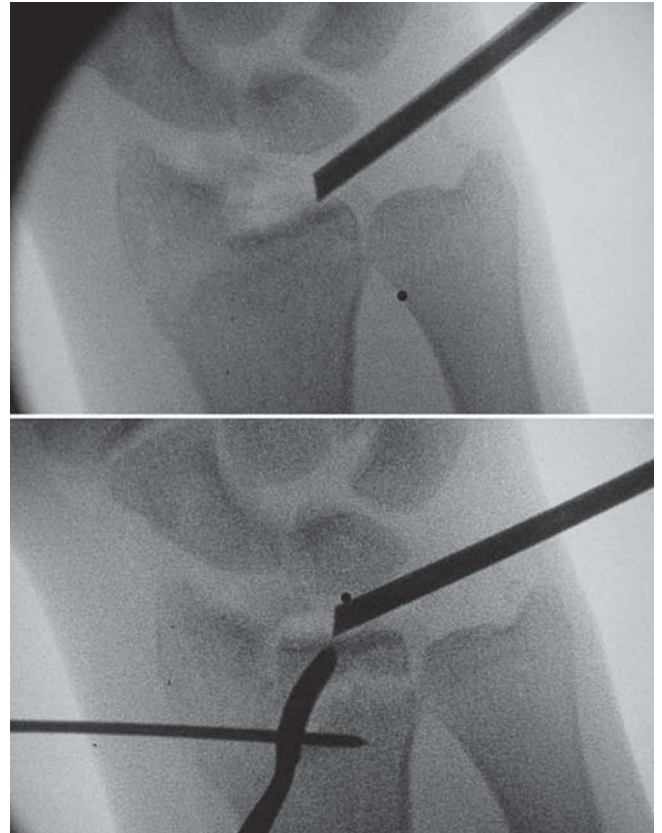


Figura 8 – Imagen de fluoroscopia donde se observa cómo se levanta el fragmento hundido del die-punch con ayuda de un periostótomo de pequeños fragmentos a través del portal 3-4.

5. Comprobar la reducción y la colocación de los tornillos por escopia, especialmente en proyección lateral y a 30° en sentido craneocaudal más posición de sky-view (proyección tangencial dorsal de la muñeca a 70° de flexión de la misma)²⁹ para comprobar que no sobresalgan demasiado en la zona dorsal y prevenir lesiones tendinosas de extensores (fig. 10).

6. Tratamiento de las lesiones asociadas.

Resultados

Estudios prospectivos comparativos aleatorizados de FEDR con afectación articular han demostrado resultados superiores (respecto a alineación radiológica, arcos de movilidad y

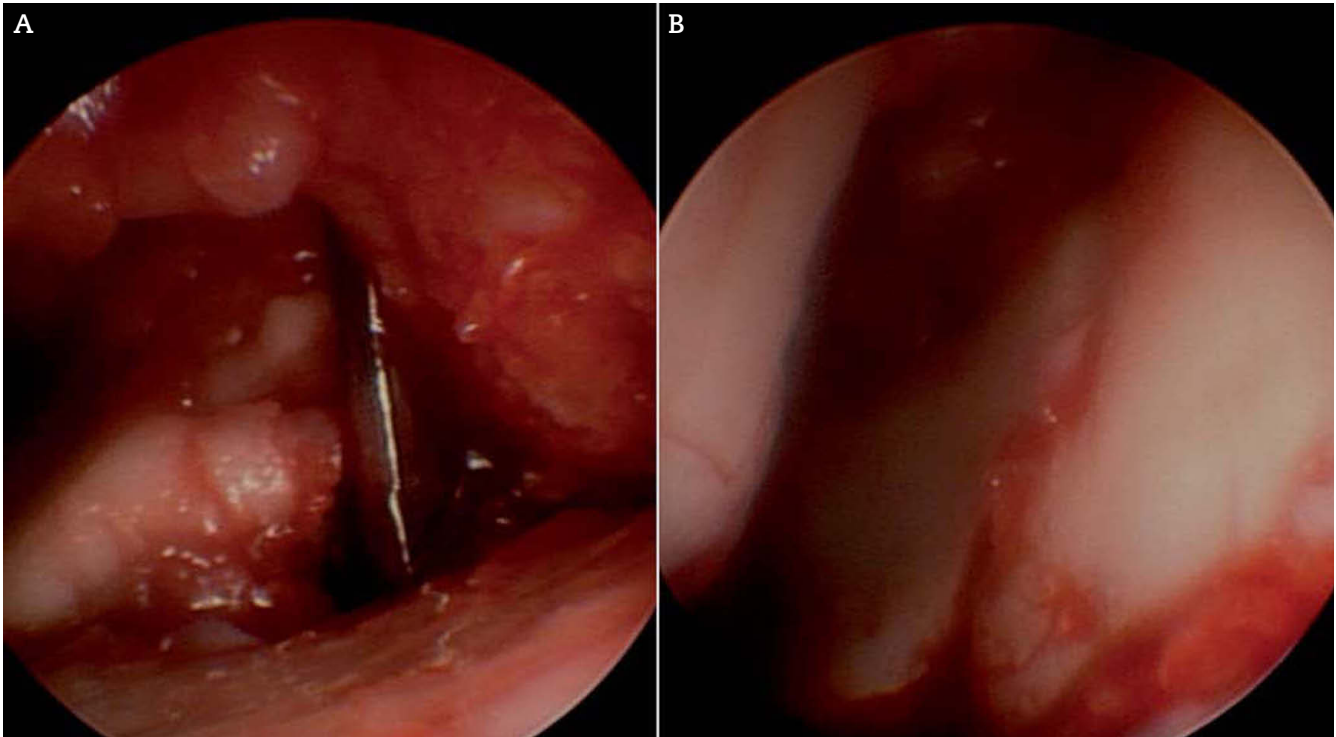
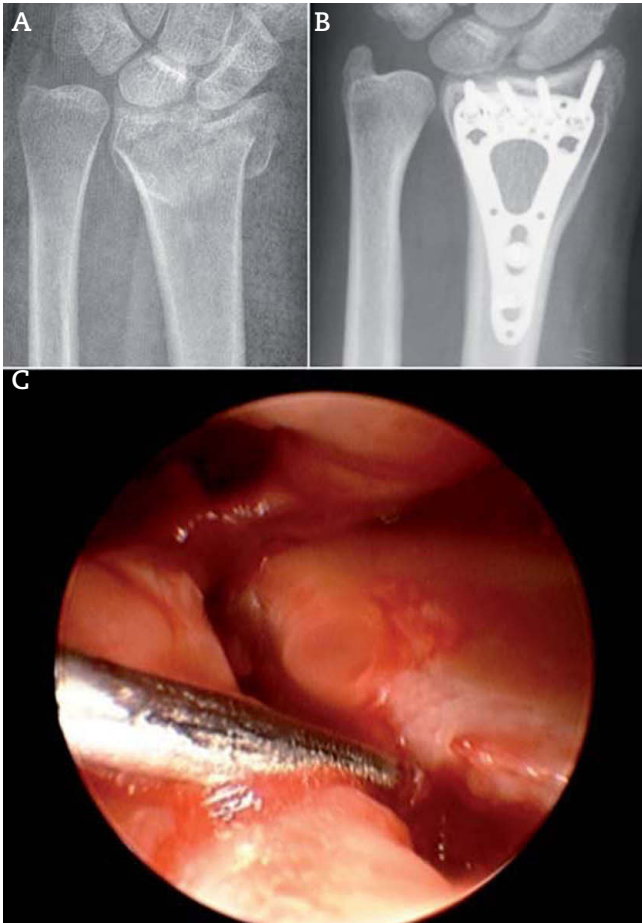


Figura 9 – Imagen de artroscopia con la lente en el portal 6R. Se introduce por el portal 3-4 un periostótomo (A) y se levanta el fragmento hundido. Imagen final (B) de la articulación completamente restaurada.



resultados en las escalas funcionales) en pacientes tratados bajo artroscopia respecto a la fluoroscopia^{13,14}. Son pocos los trabajos publicados, con series cortas y heterogéneas de varios sistemas de fijación distintos con seguimientos a corto-medio plazo. En su gran mayoría pretenden comparar los resultados de la reducción mediante visualización directa y la fluoroscopia^{11,12,30}.

Hardy et al.³¹ obtuvieron un 72% de resultados buenos-excelentes en 18 adultos jóvenes con FEDR tratados con artroscopia a los 12,2 meses de seguimiento clínico. Hattori et al.³², en pacientes ancianos de más de 70 años de edad, registran también buenos resultados, con un 68% de buenos-excelentes de la escala de Green y O'Brien.

En un grupo de 16 FEDR conminutas intraarticulares complejas, de una serie de más de 200 fracturas tratadas por artroscopia, Del Piñal³³ describe excelentes resultados radiológicos y clínicos a los 2 años de seguimiento, con un arco de flexoextensión de 105°, un 85% de fuerza de puño y una puntuación de 6 en el cuestionario DASH. Incluso en fracturas complejas con extensión metafisodiafisaria (tipo V de Fernández) –cuyo tratamiento con este método era impensable hasta ahora–, recientemente ha sido publicado por el

Figura 10 – Radiografías antes (A) y después (B) de la reducción abierta y fijación interna con placa volar y tornillos en un paciente con fractura de radio distal articular. C) Imagen artroscópica en el mismo paciente, donde se aprecia el trazo y el escalón articular.

mismo autor el tratamiento asistido por artroscopia, con buenos resultados a los 3 años de seguimiento, si bien se trata de una serie corta de tan solo 4 casos³⁴.

A pesar de los principios básicos de su utilidad contrastada y de los buenos resultados presentados, hay que tener en cuenta otros aspectos. La reducción precisa del escalón articular es un objetivo general para cualquier fractura articular; sin embargo, hay que valorar que este tipo de intervenciones supone añadir costes adicionales y asumir más riesgos.

Doi et al.¹⁴ compararon la reducción abierta y la fijación interna con la fijación externa y la artroscopia. Los pacientes en los que se utilizó el artroscopio presentaban mejor reducción articular y menos desplazamiento de los fragmentos. Sin embargo, no había diferencias en las escalas de valoración funcional ni en la aparición de artrosis. Por otro lado, Catalano³⁵ y Goldfarb³⁶ han publicado trabajos en los que no hay datos suficientes que demuestren que a corto y largo plazo exista una correlación entre la magnitud del escalón articular y la aparición de incongruencias articulares mayores, en contra de lo propuesto clásicamente por Knirk y Jupiter en 1986².

Además, la utilización del artroscopio en las FEDR puede prolongar la cirugía (sobre todo en los inicios de la técnica) y puede encarecer el tratamiento por el instrumental necesario, al que hay que unir el sistema de escopía. No es una técnica en la que puedan iniciarse los más noveles y que precisa una curva de aprendizaje y manejo previo del artroscopio en procedimientos más sencillos. La reducción de fragmentos pequeños no es sencilla y requiere experiencia.

Conclusiones

El uso de la artroscopia en el tratamiento de las fracturas del radio distal permite obtener un mejor control de la reducción de la fractura articular y mejor arco de movilidad respecto a la utilización de la fluoroscopia. No existe consenso sobre qué método de fijación (percutánea, fijación externa, placas dorsales y placas volares) es el mejor. Los métodos tradicionales de tracción y ligamentotaxis no permiten elevar fragmentos osteocondrales y corregir la superficie articular. Mediante la asistencia con artroscopia podemos tratar estas lesiones y está comprobado que se obtiene una mejor reducción (para escalones mayores de 1 mm) y arco de movilidad respecto a la utilización de fluoroscopia.

Con el uso de la artroscopia se pueden detectar precozmente lesiones asociadas de partes blandas, especialmente las del CFCT y el LEL, si bien aún no está claro si debemos tratarlas en el mismo acto quirúrgico o no. Por otro lado, en caso de fracturas extraarticulares nos será de utilidad conocer la existencia de estas lesiones de partes blandas si pretendemos realizar una movilización precoz.

Conflicto de intereses

Los autores declaran no tener conflictos de intereses.

BIBLIOGRAFÍA

- Earnshaw SA, Aladin A, Surendran S, et al. Closed reduction of Colles fractures: comparison of manual manipulation and finger trap-traction: a prospective, randomised study. *J Bone Joint Surg.* 2002;84:354-8.
- Knirk JL, Jupiter JB. Intra-articular fractures of the distal end of the radius in young adults. *J Bone Joint Surg.* 1986;68A:647-59.
- Whipple TL. The role of arthroscopy in the treatment of wrist injuries in the athlete. *Clin Sports Med.* 1992;11:227-38.
- Levy HJ, Glickel SZ. Arthroscopic assisted internal fixation of volar intraarticular wrist fractures. *Arthroscopy.* 1993;9:122-4.
- Del Piñal F, García-Bernal FJ, Pisani D, et al. Dry arthroscopy of the wrist: surgical technique. *J Hand Surg.* 2007;32A:119-23.
- Del Piñal F. Technical tips for (dry) arthroscopic reduction and internal fixation of distal radius fractures. *J Hand Surg Am.* 2011;36(10):1694-705.
- Del Piña F. Dry arthroscopy and its applications. *Hand Clin.* 2011;27:334-45.
- Bain GI, Munt J, Turner PC. New advances in wrist arthroscopy. *Arthroscopy.* 2008;24:355-67.
- Herzberg G. Intra articular fracture of the distal radius: arthroscopic-assited reduction. *J Hand Surg Am.* 2010;35:1517-19.
- Trumble TE, Schmitt SR, Vedder NB. Factors affecting functional outcome of displaced intra-articular distal radius fractures. *J Hand Surg Am.* 1994;19:325-40.
- Edwards CC. Intra-articular distal radius fractures: arthroscopic assessment of radiographically assisted reduction. *J Hand Surg.* 2001;26A:1036-41.
- Ruch DS, Poehling GG. Arthroscopic reduction versus fluoroscopic reduction in the management of intra-articular distal radius fractures. *Arthroscopy.* 2004;20:225-30.
- Varitimidis SE. Treatment of intra articular fractures of the distal radius. Fluoroscopic or arthroscopic reduction? *J Bone Joint Surg Br.* 2008;90B:778-85.
- Doi K, Hattori Y, Otsuka K, et al. Intra-articular fractures of the distal aspect of the radius: arthroscopically assisted reduction compared with open reduction and internal fixation. *J Bone Joint Surg Am.* 1999;81A:1093-110.
- Hanker GJ. Radius fractures in the athlete. *Clin Sports Med.* 2001;20:189-201.
- Lindau T, Adletcreutz C, Aspenberg P. Peripheral tears of the triangular fibrocartilage complex cause a distal radioulnar joint instability after distal radial fractures. *J Hand Surg Am.* 2000;25:464-8.
- Mrkonjic A, Geijer M, Lindau T, et al. The natural course of traumatic triangular fibrocartilage complex tears in distal radial fractures: a 13-15 year follow-up of arthroscopically diagnosed but untreated injuries. *J Hand Surg Am.* 2012;37:1555-60.
- Mehta JA, Bain GI, Heptinstall RJ. Anatomical reduction of intra-articular fractures of the distal radius. An arthroscopically-assisted approach. *J Bone Joint Surg Br.* 2000;82:79-86.
- Forward DP, Lindau TR, Melsom DS. Intercarpal ligament injuries associated with fractures of the distal part of the radius. *J Bone Joint Surg Am.* 2007;89:2334-40.
- Richards RS, Bennett JD, Roth JH, et al. Arthroscopic diagnosis of intraarticular soft tissue injuries associated with distal radius fractures. *J Hand Surg Am.* 1997;22:772-4.
- Scheer JH, Adolfsson LE. Patterns of triangular fibrocartilage complex (TFCC) injury associated with severely dorsally displaced extraarticular distal radius fractures. *Injury.* 2012;43:926-32.

22. Geissler WB, Freeland AE, Savoie FH, et al. Intracarpal soft-tissues lesions associated with an intra-articular fracture of the distal end of the radius. *J Bone Joint Surg Am.* 1996;78:357-65.
23. Shih JT, Lee HM, Hou YT, et al. Arthroscopically-assisted reduction of intra-articular fractures and soft tissue management of distal radius. *Hand Surg.* 2001;6:127-35.
24. Mathoulin C, Sbihi A, Panciera P. Interest in wrist arthroscopy for treatment of articular fractures of the distal radius: report of 27 cases. *Chir Main.* 2001;20:342-50.
25. Khanchandani P, Badia A. Functional outcome of arthroscopic assisted fixation of distal radius fractures. *Indian J Orthop.* 2013;47:288-94.
26. Wiesler ER, Chloros GD, Mahirogullari M, et al. Arthroscopic management of distal radius fractures. *J Hand Surg Am.* 2006;31:1516-26.
27. Del Cerro M, De las Heras J, Garcia D, et al. Utilidad de la artroscopia en el tratamiento de las fracturas de la extremidad distal del radio. *Pat Ap Locomotor.* 2007;55(Supl II):64-71.
28. Lindau T. Wrist arthroscopy in distal radial fractures using a modified horizontal technique. *Arthroscopy.* 2001;17:E5.
29. Ozer K, Wolf JM, Watkins B, et al. Comparison of 4 fluoroscopic views for dorsal cortex screw penetration after volar plating of the distal radius. *J Hand Surg Am.* 2012;37:963-7.
30. Lutsky K, Boyer M, Steffen JA, et al. Arthroscopic assessment of intraarticular distal radius fractures after open reduction and internal fixation from a volar approach. *J Hand Surg Am.* 2008;33:476-84.
31. Hardy P, Gomes N, Chebil M, et al. Wrist arthroscopy and intraarticular fractures of the distal radius in young adults. *Knee Sports Traumatol Arthroscopy.* 2006;14:1225-30.
32. Hattori Y, Doi Y, Estrella EP, et al. Arthroscopically assisted reduction with volar plating or external fixation for displacement intra-articular fractures of the distal radius in the elderly patients. *Hand Surg.* 2007;12:1-12.
33. Del Piñal F. Treatment of explosión-type distal radius fractures. In: Del Piñal F, editor. *Arthroscopic management of distal radius fractures.* London: Springer; 2010. p. 41-65.
34. Del Piñal F, Klausmeyer M, Moraleda E, et al. Arthroscopic reduction of comminuted intra-articular distal radius fractures with diaphyseal-metaphyseal comminution. *J Hand Surg Am.* 2014;39:835-43.
35. Catalano LW, Cole RJ, Gelberman RH, et al. Displaced intra-articular fractures of the distal aspect of the radius. Long-term results in young adults after open reduction and internal fixation. *J Bone Joint Surg.* 1997;79A:1290-302.
36. Goldfarb CA. Fifteen-year outcome of displaced intra-articular fractures of the distal radius. *J Hand Surg.* 2006;31A:633-9.