

CASO CLÍNICO

Úlcera esofágica inducida por L-arginina: informe de un caso



Raúl Marín Pineda^{a,*}, María de Lourdes Rodríguez Aguilera^b
y Paulina del C. Leyva Bohórquez^c

^a Servicio de Endoscopia, MD Clínica, Oaxaca, Oax., México

^b Consultorio de Pediatría, Oaxaca, Oax., México

^c Departamento de Anatomía Patológica, Hospital Regional de Zona No. 1, Instituto Mexicano del Seguro Social, Oaxaca, Oax., México

Recibido el 23 de mayo de 2015; aceptado el 7 de julio de 2015

Disponible en Internet el 12 de agosto de 2015

PALABRAS CLAVE

Úlcera esofágica;
Endoscopia;
L-arginina

KEYWORDS

Oesophageal ulcer;
Endoscopy;
L-Arginine

Resumen Se trató de una paciente del sexo femenino de 12 años de edad bajo tratamiento por talla baja con una tableta vía oral de L-arginina por las noches. Dos días ingirió el fármaco en decúbito y con escaso líquido, presentando en las horas siguientes dolor retroesternal y odinofagia persistentes. La endoscopia demostró una úlcera circunferencial en el tercio medio y úlceras pequeñas en el tercio distal del esófago; las biopsias, infiltrado inflamatorio transepitelial y lecho de úlcera. El tratamiento consistió en la supresión de la L-arginina y analgésicos, con remisión clínica completa al séptimo día. El objetivo de esta publicación es informar este caso inédito de úlcera esofágica por L-arginina y ponderar la utilidad de la endoscopia.


© 2015 Asociación Mexicana de Endoscopia Gastrointestinal. Publicado por Masson Doyma México S.A. Este es un artículo Open Access bajo la licencia CC BY-NC-ND (<http://creativecommons.org/licenses/by-nc-nd/4.0/>).

L-arginine induced oesophageal ulcer: A case report

Abstract The case is presented of a 12 year-old girl under treatment for small stature with 1 pill of L-Arginine orally at night. Two days after taking the drug lying down and with very little water, she started with persistent retrosternal pain and odynophagia in the following hours. The endoscopy identified a shallow circumferential ulcer in the middle third and small ulcers in the distal third of the oesophagus. Biopsies showed a trans-epithelial inflammatory infiltrate

* Autor para correspondencia: Avenida Las Etnias #502-2, colonia Reforma, Oaxaca, Oax., C. P. 68050. Teléfono: +951 5166454; Cel: 951 5483586.

Correo electrónico: raulmarinpineda@hotmail.com (R. Marín Pineda).



and ulceration. On the 7th day of treatment with suppression of L-Arginine and analgesics, the patient achieved complete clinical remission. This case is the first report of L-Arginine induced oesophageal ulcer and highlights the usefulness of endoscopy.

© 2015 Asociación Mexicana de Endoscopia Gastrointestinal. Published by Masson Doyma México S.A. This is an open access article under the CC BY-NC-ND license (<http://creativecommons.org/licenses/by-nc-nd/4.0/>).

Introducción

La lista de pacientes con lesiones esofágicas inducidas por medicamentos (LEIM) y la diversidad de estos es extensa y creciente. Los mecanismos patogénicos son imprecisos pero se requiere del contacto prolongado del fármaco con la mucosa. El diagnóstico se establece por sospecha clínica (secuencia fármaco y evento clínico) y se confirma mediante endoscopia y biopsia. El tratamiento en esencia radica en suprimir el medicamento. Informamos un caso inédito de LEIM por L-arginina enfatizando la utilidad de la endoscopia¹⁻⁴.

Presentación del caso

Paciente del sexo femenino de 12 años de edad tratada por talla baja con una cápsula oral nocturna de 500 mg de L-arginina (Nutro Manufacturing, Inc., 1050 Woodruff Road, Greenville, SC 29607, EE. UU.). Cuadro clínico de 2 días de evolución caracterizado por dolor retroesternal y odinofagia que progresaron a afagia y vómito persistentes, posterior a la ingesta de L-arginina en decúbito y con escaso líquido. La evaluación clínica inicial reveló deshidratación leve sin alteraciones adicionales. En la endoscopia, una úlcera circunferencial, irregular, superficial en el tercio medio (fig. 1)

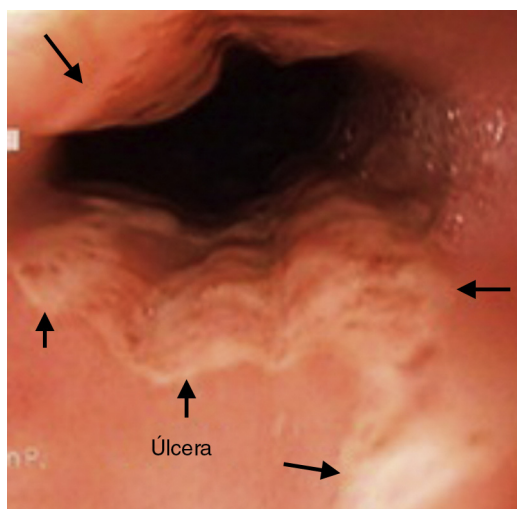


Figura 1 Imagen endoscópica del tercio medio del esófago con úlcera irregular superficial circunferencial y fondo de aspecto necrótico.

y otras pequeñas en el tercio distal esofágico; las biopsias del fondo y borde de la úlcera⁵ con intenso infiltrado inflamatorio representado por polimorfonucleares distribuidos en pequeños grupos en todo el epitelio (fig. 2) y lecho de úlcera. El tratamiento incluyó ayuno transitorio, analgésicos iv, pantoprazol 20 mg bid y sucralfato en suspensión 2 g qid vo durante 3 semanas con remisión clínica completa al séptimo día.

Discusión

Desde la primera descripción de LEIM en 1970, suman ya más de 1,000 pacientes. Los fármacos causales se clasifican en antibióticos, antiinflamatorios y «los demás», destacando las tetraciclinas, aspirina, alendronato y sales de potasio¹⁻⁴. Se describen 2 mecanismos patogénicos: un efecto sistémico con inducción de reflujo gastroesofágico o inmunosupresión e infección esofágica; y por contacto, ya sea un efecto corrosivo principalmente por fármacos con pH neutro o por citotoxicidad directa. La L-arginina es un ácido débil por lo cual el mecanismo patogénico más probable sería el corrosivo. Condición *sine qua non* es el contacto prolongado del fármaco con la mucosa y por ende son factores predisponentes su ingestión nocturna, en decúbito o con escaso líquido, trastornos motores, estenosis o formulaciones con rápida disolución, mayor adherencia o tamaño. Las LEIM suelen ser múltiples y localizadas en la compresión aórtica o de aurícula derecha (22-24 y 30-32 cm de incisivos, respectivamente) e incluyen áreas de eritema, erosiones, úlceras

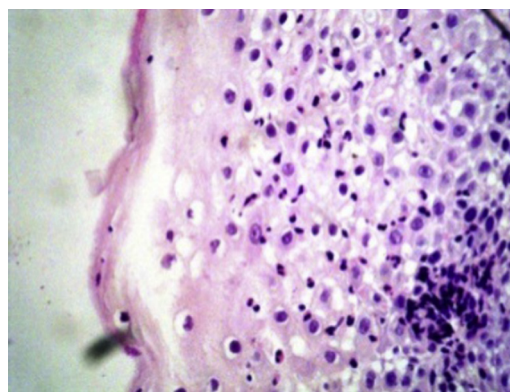


Figura 2 Microfotografía de mucosa esofágica con intenso infiltrado inflamatorio representado por polimorfonucleares que se distribuyen en pequeños grupos y en forma aislada en todo el epitelio.

de diferente diámetro, estenosis y perforación. Los síntomas más frecuentes son dolor retroesternal y odinofagia; la disfagia indica mayor reacción inflamatoria. La principal medida terapéutica es la supresión del fármaco; otras medidas son la vigilancia y el manejo sintomático con analgésicos y la administración de IBP y sucralfato, del todo empírica, pues se carece de evidencia o bases fisiopatológicas para su utilización. Las remisiones clínica y endoscópica suelen ocurrir en los siguientes 10 días⁶⁻⁸. En nuestra paciente, el diagnóstico se concretó en base a la historia clínica (ausencia de antecedentes de esofagopatía, la secuencia fármaco y evento clínico), puntuación de 5 (asociación probable) acorde con el algoritmo de reacciones adversas a fármacos de Naranjo⁹, la semiología endoscópica compatible con LEIM y los hallazgos histopatológicos que excluyeron razonablemente infección, neoplasia, enfermedad péptica u otras entidades. El caso ilustra el riesgo permanente de LEIM, suma un nuevo medicamento y pondera la utilidad de la endoscopia.

Responsabilidades éticas

Protección de personas y animales. Los autores declaran que para esta investigación no se han realizado experimentos en seres humanos ni en animales.

Confidencialidad de los datos. Los autores declaran que en este artículo no aparecen datos de pacientes.

Derecho a la privacidad y consentimiento informado. Los autores declaran que en este artículo no aparecen datos de pacientes.

Financiamiento

No se recibió ningún financiamiento para la realización del estudio.

Conflicto de intereses

Los autores declaran no tener conflicto de intereses con la publicación del artículo.

Bibliografía

1. Pemberton J. Oesophageal obstruction and ulceration caused by oral potassium therapy. *Br Heart J.* 1970;32:267-8.
2. Zografos GN, Georgiadou D, Thomas D, et al. Drug-induced esophagitis. *Dis Esophagus.* 2009;22:633-7.
3. Marin PR, Vila G. Metronidazol induced esophageal ulcer. A case report. *Rev Gastroenterol Mex.* 1998;63:106-7.
4. Abid S, Mumtaz K, Jafri W, et al. Pill-induced esophageal injury: Endoscopic features and clinical outcomes. *Endoscopy.* 2005;37:740-4.
5. Sharaf NR, Shergill KA, Odze DR, et al. Endoscopic mucosal tissue sampling. *Gastrointest Endosc.* 2013;78:216-24.
6. Boyce WH Jr. Drug-induced esophageal damage: Diseases of medical progress. *Gastrointest Endosc.* 1998;47:547-50.
7. Santos VM, Carneiro MV, Cruz LR, et al. Lesiones esofágicas agudas inducidas por drogas y uso de ciprofloxacino. *Sist Sanit Navar.* 2012;35:127-31.
8. Huízar FJ, Podolsky I, Goldberg J. Úlceras esofágicas inducidas por doxiciclina. *Rev Gastro Mex.* 1998;63:101-5.
9. Naranjo CA, Busto U, Sellers EM, et al. A method for estimating the probability of adverse drug reactions. *Clin Pharmacol Ther.* 1981;30:239-45.