

## Caso clínico

# Fibroma desmoplásico, reporte de un caso y revisión de la literatura

C. Licéaga Escalera<sup>a</sup>, A. Mosqueda Taylor<sup>b</sup>, G. Velázquez Gracia<sup>c,\*</sup>, y E.E. Ortiz Cruz<sup>c</sup>

<sup>a</sup>Jefe de Servicio de Cirugía Oral y Maxilofacial, Hospital Juárez de México.

<sup>b</sup>Profesor Titular, Departamento de Atención a la Salud, Universidad Autónoma Metropolitana Xochimilco, México.

<sup>c</sup>Cirujano Maxilofacial, Práctica privada.

### INFORMACIÓN DEL ARTÍCULO

Historia del artículo:

Recibido el 22 de enero de 2009

Aceptado el 22 de diciembre de 2009

Palabras Clave:

Fibroma desmoplásico

Keywords:

Desmoplastic fibroma

### R E S U M E N

El fibroma desmoplásico es una lesión neoplásica relativamente rara. Se considera un tumor primario de hueso, que se presenta comúnmente en la región mandibular. Se define como un tumor benigno caracterizado por la formación de abundante matriz y fibras colágenas. En marzo de 2004 se presenta el caso de un paciente de 15 años, varón, con aumento gradual en la región derecha de la mandíbula de 4 meses de evolución. Se manifiesta asintomático, con aumento de volumen, con una apariencia radiográfica y tomográfica bien delimitada radiolúcida. A la exploración se observa un infiltrado a través de la cortical lingual. La lesión es similar a las descritas en la literatura de fibroma desmoplásico.

© 2010 SECOM. Publicado por Elsevier España, S.L. Todos los derechos reservados.

### Desmoplastic fibroma, report of a case and a literature review

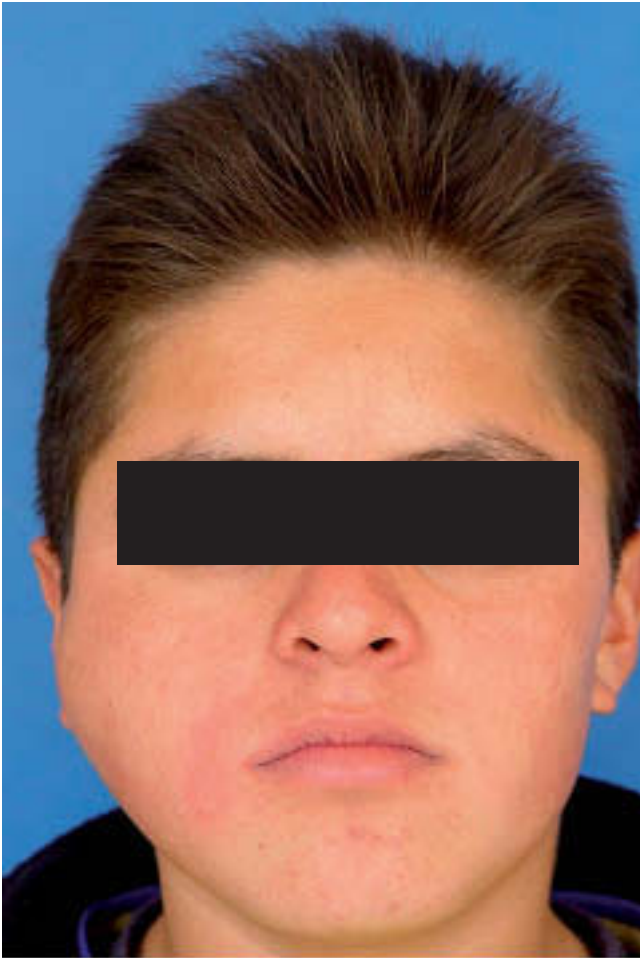#### A B S T R A C T

Desmoplastic fibroma (fibromatosis) is rarely seen a primary tumor of bone. Its occurrence as a central lesion in the jaws is even more uncommon. It is rare tumor of bone, especially in the mandible. In march 2004, a 15 year-old boy presented, with a 4 month history of gradual enlargement of the right mandible. Painless intraoral and extraoral swelling, the cortical plate of bone overlying the lesions is expanded with thinning, erosion, and infiltration into the surrounding tissues. The lesion is similar to the one described on the article.

© 2010 SECOM. Published by Elsevier España, S.L. All rights reserved

\*Autor para correspondencia.

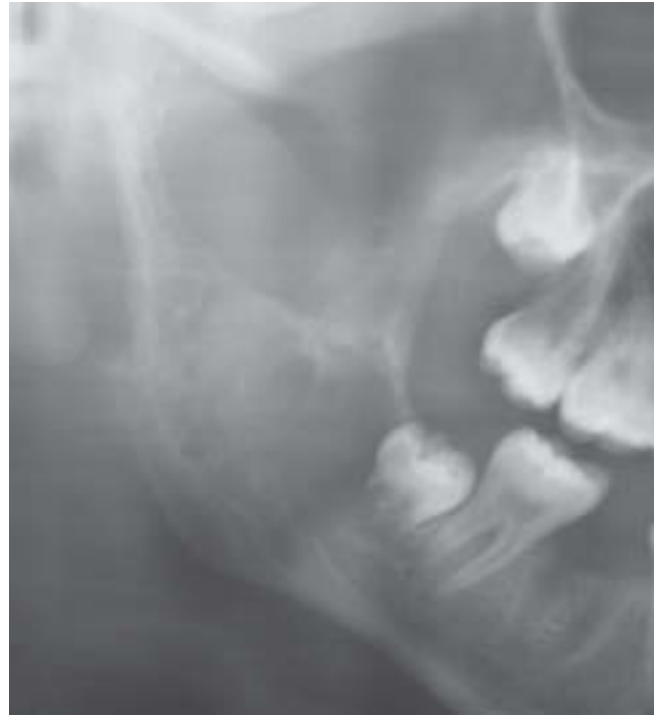Correo electrónico: [dr\\_velazquez2001@hotmail.com](mailto:dr_velazquez2001@hotmail.com) (G. Velázquez Gracia).



**Figura 1 – Imagen inicial con aumento de volumen en el lado derecho de la cara.**

El fibroma desmoplásico es un raro tumor miofibroblástico que comprende menos del 1% de los tumores óseos incluyendo neoplasias benignas<sup>1</sup>. Estas manifestaciones de fibromatosis agresivas fueron descritas por primera vez por Jaffe en 1958<sup>2</sup>, que encontró esta patología en diferentes huesos, como la tibia, la escápula o el fémur. El primer caso publicado de fibroma desmoplásico se atribuye a Griffith e Irby en 1965<sup>3</sup>, y desde esa fecha numerosos casos han sido publicados. El modo de tratamiento de esta patología es controvertido, al igual que sus variables, el seguimiento, que es complementado con el análisis clínico-patológico, y las características radiográficas<sup>4</sup>.

En la revisión de la literatura de los 40 años previos al año 2002 existe el reporte de 74 casos, con predilección por mujeres frente a hombres. La neoplasia ocurre en un amplio rango de edad, extendiéndose de la primera a la sexta décadas de la vida con un 84% de pacientes jóvenes de 30 años de edad de promedio; la mayoría de los casos involucra la mandíbula, y el resto, los maxilares. Los signos y síntomas son también variados, en un 65% de casos se presenta asintomático, comenzando solo con un aumento de volumen. En alguno de los casos se presenta con dolor



**Figura 2 – Radiografía panorámica con proceso radiolúcido en rama mandibular.**

intenso, en otros, con limitación a la apertura bucal, y en un bajo porcentaje con movilidad dental; cuando se presenta en maxilar puede ocasionar proptosis del globo ocular<sup>5</sup>.

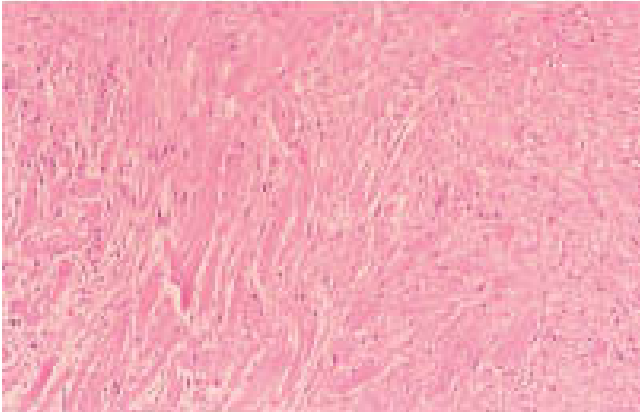
Con respecto a las características radiográficas, de los casos publicados, se presenta con zonas multiloculares en radiografías convencionales y el resto se presenta como unilocular, y otras como componente mixto con zonas radiolúcidas radio-opacas<sup>6</sup>. Se ha encontrado perforación de corticales y otros causan expansión de las mismas. Puede causar desplazamiento dental con o sin resorción radicular en un bajo porcentaje<sup>7</sup>. Se ha informado de esta neoplasia en diferentes partes del cuerpo, con iguales características radiográficas que las que se presentan en la región maxilofacial<sup>8</sup>.

### Caso clínico

Se trata de un paciente de 15 años, sin antecedentes de relevancia. Al examen clínico-radiográfico se observa un aumento de volumen en región preauricular derecha de 4 meses de evolución, asintomático (fig. 1). Se realiza toma de biopsia fibromatosa de la región retromandibular con el diagnóstico de fibroma desmoplásico, el cual fue corroborado con el estudio de toda la lesión.

Radiográficamente existe una zona radiolúcida multilocular a nivel de la rama ascendente de la mandíbula (fig. 2) y en la tomografía axial computarizada (TAC) con expansión a tejidos blandos (fig. 3).





**Figura 7 – Corte histológico con abundante tejido de colágeno.**

benigna con un potencial localmente invasivo al hueso y tejido conectivo sin causar metástasis<sup>11</sup>.

El fibroma desmoplásico representa la contraparte ósea de la fibromatosis de tejido blando, y algunos autores lo han clasificado como una variante de fibroma no osificante óseo y lo han considerado como un intermediario entre una lesión fibrosa benigna y un fibrosarcoma grado I<sup>12</sup>.

Este tumor representa del 0,06% al 0,3% de todos los tumores óseos benignos. La región mandibular es la más comúnmente afectada del esqueleto maxilofacial<sup>13</sup>. En la mandíbula la lesión tiende a aparecer en la región posterior, generalmente en rama y ángulo mandibular. Este tumor aparece entre la segunda y tercera décadas de la vida, usualmente asintomático, con crecimiento lento como una masa firme. Radiográficamente el fibroma desmoplásico presenta radiolucidez multilocular. El diagnóstico diferencial debe hacerse con quistes, neoplasias benignas y sarcomas<sup>14</sup>. A nivel microscópico el fibroma desmoplásico consiste de pequeño a moderado de matriz celular y tejido de estroma fibrocolagenoso carente de pleomorfismo celular, hiperchromatismo nuclear y mitosis. El incremento de la celularidad está asociado con un incremento de la recurrencia. La ausencia de osteoide con una completa y prominente zona de colágeno (fig. 7) ayuda a distinguir esta lesión de otras lesiones fibrosas en hueso, incluyendo neoplasias benignas, fibroma no osificante y fibroma odontogénico<sup>15</sup>.

Es importante distinguir un fibroma desmoplásico de un fibrosarcoma de bajo grado. Un rango significativo de recurrencia es asociado con el fibroma desmoplásico, dependiendo de la forma en que sea tratado. Si la lesión es tratada con resección o excisión no tiende a recurrir, de manera que

los tumores tratados con excisión local o enucleación recurren de un 20 a 40% aproximadamente, y tratado solo con curetaje el porcentaje de recurrencia es alto<sup>16</sup>.

#### BIBLIOGRAFÍA

1. Bohm P, Krober S, Greschniok A, Loniado M, Kaiserling E. Desmoplastic fibroma of the bone: a report of two patients, review of the literature, and therapeutic implications. *Cancer*. 1996;78:1011-23.
2. Jaffe HL. Tumors and tumorous conditions of the bones and joints. Philadelphia: Lea & Febiger; 1958. p. 298.
3. Griffith JG, Irby WB. Desmoplastic fibroma: report of a rare tumor of the oral structures. *Oral Surg Oral Med Oral Pathol*. 1965;20:269-75.
4. Hopkins KM, Huttula CS, Kahn MA, Albright JE. Desmoplastic fibroma of the mandible: review and report of two cases. *J Oral Maxillofac Surg*. 1996;54:1249-54.
5. Said-Al-Naief N, Fernandes R, Louis P, Bell W, Siegal GP. Desmoplastic fibroma of the jaw: a case report and review of literature. *Oral Surg Oral Med Oral Pathol Oral Radiol Endod* 2006;101:82-94.
6. Fisker AV, Philipsen HP. Desmoplastic fibroma of the jaw bones. *Int J Oral Surg*. 1976;5:285-91.
7. Templeton K, Glass N, Young SK. Desmoplastic fibroma of the mandible in a child: report of a case. *Oral Surg Oral Med Oral Pathol Oral Radiol Endod*. 1997;84:620-3.
8. Cupero TM, Thomas RW, Manning SC. Desmoplastic fibroma of the maxillary sinus. *Otolaryngol Head Neck Surg*. 2001;125:661-2.
9. Fletcher DM, Uni KK, Mertens F. WHO classification of tumors. Pathology and genetics of tumours of soft tissue and bone. Lyon; 2002. p. 288.
10. Herford AS, Reder P, Ducic Y. Multifocal desmoplastic fibromas of the mandible. *J Oral Maxillofac Surg*. 2001;59:1078-81.
11. Neville B, Damm D, Allen C, Bouquot J. Oral and maxillofacial pathology. Philadelphia: WB.Saunders Company; 2002. p. 573-4.
12. Lessow AS, Song P, Komisar A. Unusual fibromatosis of the head and neck. *Otolaryngol Head Neck Surg*. 2004;130:366-9.
13. Bohm P, Krober S, Greschniok A. Desmoplastic fibroma of the bone. A report of two patients, review of the literature, and therapeutic implications. *Cancer*. 1996;78:1011.
14. Bertoni F, Marchetti C, Bacchini P, Stea G. Desmoplastic fibroma of the jaw: the experience of the istituto Beretta. *Oral Surg*. 1986;179-84.
15. Hauben EI, Jundt G, Cleton-Jansen A-M, Yavas A, Kroon HM. Desmoplastic fibroma of bone: an immunohistochemical study including b-catenin expression and mutational analysis for b-catenin. *Human Pathology*. 2005;36:1025-30.
16. Iwai S, Matsumoto K, Sakuda M. Desmoplastic fibroma of the mandible mimicking osteogenic sarcoma: report of a case. *J Oral Maxillofac Surg*. 1996;54:1370-3.