

## Caso clínico

# Histiocitosis de células de Langerhans localizada en hueso malar. Presentación de un caso

María Loreto Castellón Zirpel<sup>a,b</sup>, Carlos Fuenzalida Kakarieka<sup>a,b,\*</sup>,  
 José Ignacio Barrios Tapia<sup>a,b</sup> y Francisca Uribe Fenner<sup>a,b</sup>

<sup>a</sup> Hospital Luis Calvo Mackenna, Santiago de Chile, Chile

<sup>b</sup> Facultad de Odontología Universidad Mayor, Santiago de Chile, Chile

### INFORMACIÓN DEL ARTÍCULO

#### Historia del artículo:

Recibido el 17 de abril de 2010

Aceptado el 21 de diciembre de 2010

On-line el 28 de julio de 2011

#### Palabras clave:

Histiocitosis de células de  
 Langerhans  
 Corticosteroides  
 Triamcinolona  
 Granuloma eosinófilo

#### Keywords:

Langerhans cell histiocytosis  
 Corticosteroids  
 Triamcinolone  
 Eosinophilic granuloma

### R E S U M E N

La histiocitosis de células de Langerhans localizada (HCLL), conocida como granuloma eosinófilo, representa entre el 50 y el 60% de todos los casos de histiocitosis de células de Langerhans. El tratamiento clásico para la HCLL ha sido el curetaje o la resección de las lesiones óseas. Hay publicaciones de casos tratados con inyección intralesional de corticosteroides, combinado con curetaje.

Se presenta un caso clínico de un paciente de tres años de edad con diagnóstico de HCLL que compromete en su extensión el hueso malar, tratado con infiltraciones de corticosteroides y posterior curetaje de la lesión. A un año de realizado el tratamiento, el paciente se encuentra asintomático y con una regeneración ósea del hueso malar, evidenciable en la tomografía axial computarizada.

© 2010 SECOM. Publicado por Elsevier España, S.L. Todos los derechos reservados.

### Localized langerhans cell histiocytosis of the zygomatic bone. A case report

#### A B S T R A C T

Localized Langerhans cell histiocytosis (LLCH), also known as eosinophilic granuloma, represents 50 to 60% of all cases of Langerhans cell histiocytosis. The standard treatment for LLCH has been lesion curettage or resection. Cases treated with intralesional corticosteroid injections combined with curettage have been described.

We report the case of a three-year-old patient diagnosed of LLCH with extensive zygomatic bone involvement, who was treated with corticosteroid infiltrations and subsequent curettage of the lesion. One year after treatment, the patient is asymptomatic with zygomatic reossification evidenced on computed tomography.

© 2010 SECOM. Published by Elsevier España, S.L. All rights reserved.

\* Autor para correspondencia.

Correo electrónico: cfuenzalidak@gmail.com (C. Fuenzalida Kakarieka).

1130-0558/\$ – see front matter © 2010 SECOM. Publicado por Elsevier España, S.L. Todos los derechos reservados.

doi:10.1016/j.maxilo.2010.12.001

## Introducción

La histiocitosis de células de Langerhans (HCL) es una enfermedad poco frecuente, cuya incidencia se calcula en alrededor de un caso por 200.000 niños por año. Es más frecuente en los primeros años de vida, así como en el sexo masculino, con una proporción hombre:mujer de 2:1.

Las tres formas clínicas clásicas se distinguen por los órganos que son infiltrados por las células de Langerhans. Una de las formas de presentación, conocida como granuloma eosinófilo solitario o granuloma eosinófilo, se caracteriza por la aparición de lesiones óseas (monostóticas o multifocales). Otra forma sería la enfermedad de Hand-Schüller-Christian, caracterizada por la tríada de lesiones esqueléticas, diabetes insípida y exoftalmos. La tercera forma de presentación clínica, conocida como enfermedad de Letterer-Siwe, ocurre en la niñez y cursa de forma aguda y sistémica<sup>1</sup>.

El término granuloma eosinófilo fue utilizado por primera vez por Lichtenstein y Jaffe en 1940 para describir un proceso intraóseo benigno, pero localmente agresivo, el cual ha confirmado más recientemente tener un origen en las células de Langerhans<sup>2</sup>.

Las células de Langerhans son células inmunes accesorias que sirven como presentadoras de antígeno, que derivan de la médula ósea y residen en epidermis, timo y mucosas, incluyendo mucosa orofaríngea<sup>2,3</sup>.

La histiocitosis de células de Langerhans localizada (HCLL), conocida como granuloma eosinófilo, representa entre el 50 y el 60% de todos los casos de histiocitosis de células de Langerhans<sup>4</sup>. Pueden estar afectados uno o varios huesos. El cráneo, la mandíbula y las costillas son los más afectados en los niños. En los adultos, los sitios más comúnmente afectados son las vértebras y los huesos largos. La mayor incidencia de la enfermedad se observa dentro de las primeras 3 décadas de vida. Entre el 70 y el 75% corresponde a una lesión ósea solitaria y aproximadamente el 50% se localiza en el cráneo y huesos faciales. Es fundamental la evaluación de la unidad esquelética afectada, ya que existen estructuras denominadas «sitio especial», por su alto contenido medular y vecindad con el sistema nervioso central. Estos sitios corresponden al globo ocular, los oídos, la cavidad oral, las vértebras y el esqueleto craneofacial.

La etiología de la enfermedad es desconocida, sin embargo, recientemente se ha demostrado que la HCL representa una proliferación clonal de células, especulando que podría representar un desorden neoplásico<sup>3</sup>.

Las características clínicas de la HCL son variadas. Dependiendo del tipo, pueden ser asintomáticas o presentar dolor, fiebre, sensibilidad y aumento de volumen.

Al examen radiográfico suele presentarse como una lesión radiolúcida de bordes generalmente delineados, debiendo hacerse el diagnóstico diferencial con otras patologías de los huesos maxilares como tumores odontogénicos (ameloblastoma) y no odontogénicos (granuloma central de células gigantes), malformaciones vasculares y otros<sup>1,5,6</sup>.

El diagnóstico histopatológico de la HCL se hace según los criterios establecidos por la Sociedad de Histiocitosis (Histiocyte Society): histología convencional y al menos dos

tinciones positivas para ATP-asa, s-100, alfa-D-mannosidasa o lectinas de maní<sup>7</sup>.

En cuanto al tratamiento, se han descrito distintas alternativas.

Si bien el tratamiento clásico para la HCLL ha sido curetaje o resección de las lesiones óseas, hay informes de casos de tratamiento de las lesiones con inyección intralesional de corticosteroides, los cuales fueron exitosos<sup>1,8-11</sup>. También se ha descrito tratamiento con bajas dosis de radioterapia solamente para lesiones inaccesibles<sup>3</sup>.

La inyección local de corticosteroides como metilprednisolona o triamcinolona produciría una proliferación de tejido conectivo fibroso y una posterior reosificación del lumen de las lesiones óseas.

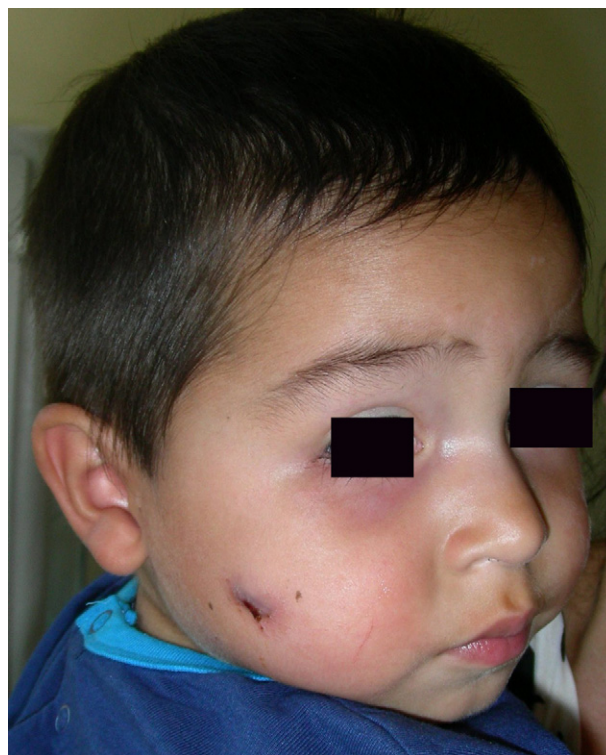El mecanismo por el cual los corticosteroides actúan en la HCLL no es bien conocido. No se sabe si suprimen las células de Langerhans, linfocitos T, eosinófilos o si es que estimulan osteogénesis<sup>3</sup>.

Las tasas de recurrencia del granuloma eosinófilo varían entre un 1,6 y un 25%, dependiendo de la localización y extensión de las lesiones<sup>1</sup>.

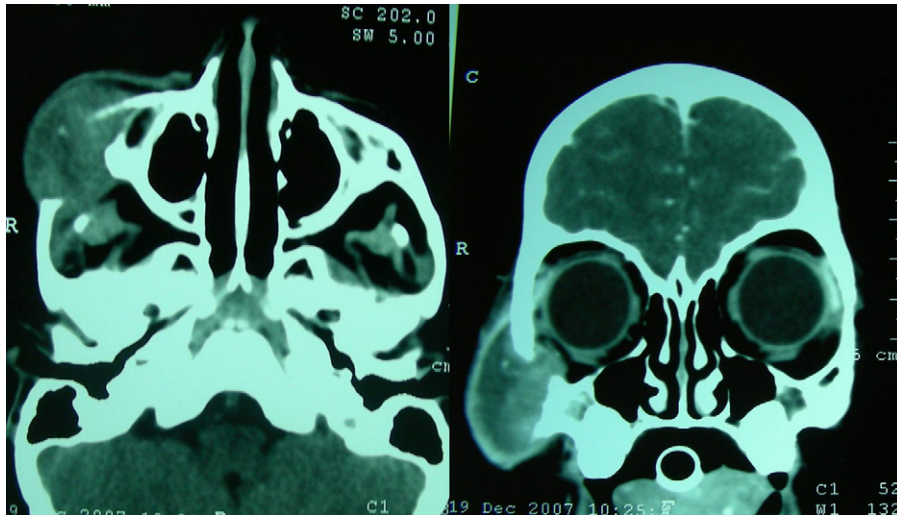
## Caso clínico

Se trata de un paciente de sexo masculino de tres años de edad, derivado al servicio de cirugía máxilofacial del Hospital Luis Calvo Mackenna, por presentar una lesión en la zona malar derecha.

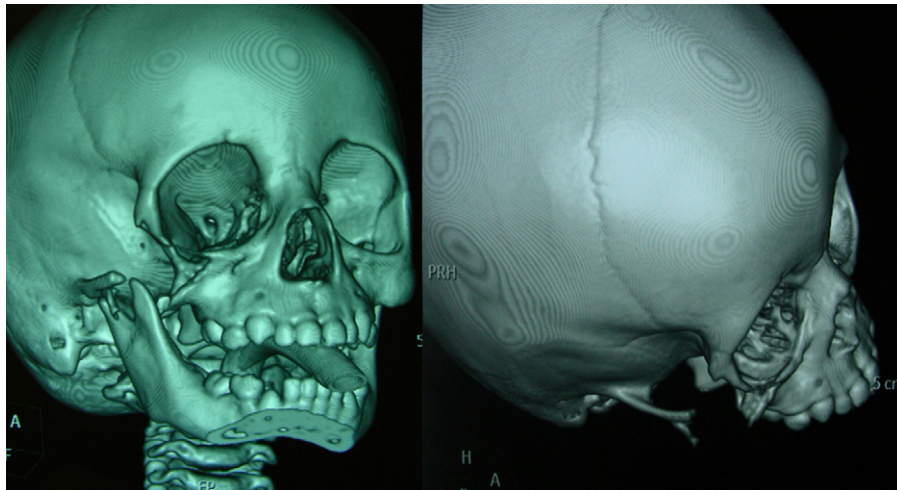
Sin antecedentes mórbidos, relata que hace 3 meses presentó aumento de volumen secundario a un traumatismo en la región malar derecha y que persiste hasta la fecha. (fig. 1).



**Figura 1 – Aumento de volumen geniano con herida secundaria a traumatismo.**



**Figura 2 – Corte axial y coronal de TAC que muestra una masa que compromete la región cigomática derecha, destruyendo el hueso cigomático, parte del piso de órbita y el arco cigomático.**



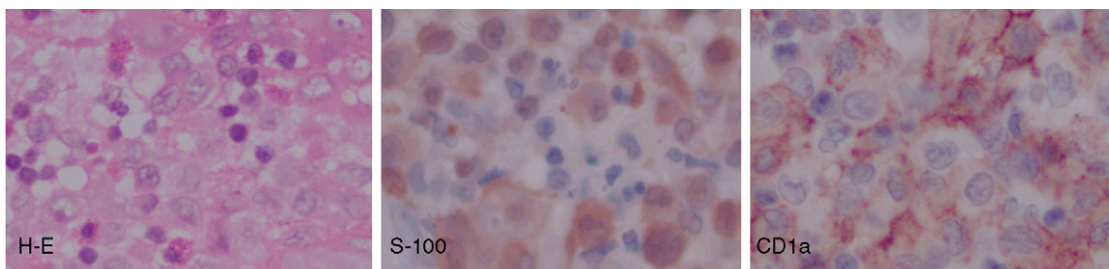
**Figura 3 – Reconstrucción 3D de la TAC: muestra la destrucción del hueso cigomático en toda su extensión.**

Al examen el paciente presentaba aumento de volumen, asintomático, circunscrito, de consistencia firme, con tiempo de evolución indeterminado. Al examen intraoral el vestíbulo se observaba desocupado y con un aumento de volumen del reborde óseo en la zona más alta.

En la tomografía axial computarizada (TAC) se observa una masa que compromete la región malar derecha, destruyendo

el hueso cigomático, parte del piso de la órbita y el arco cigomático (figs. 2 y 3). Se realizó biopsia incisional de la lesión.

De la biopsia se obtuvo como resultado HCL, con marcadores inmunohistoquímicos CD1a y S100 intensamente positivos (fig. 4). Se realizó un completo estudio del paciente, sin evidenciar compromiso en otras áreas del cuerpo.



**Figura 4 – Histiocitosis de células de Langerhans, con marcadores inmunohistoquímicos CD1a y S100 intensamente positivos (100x).**



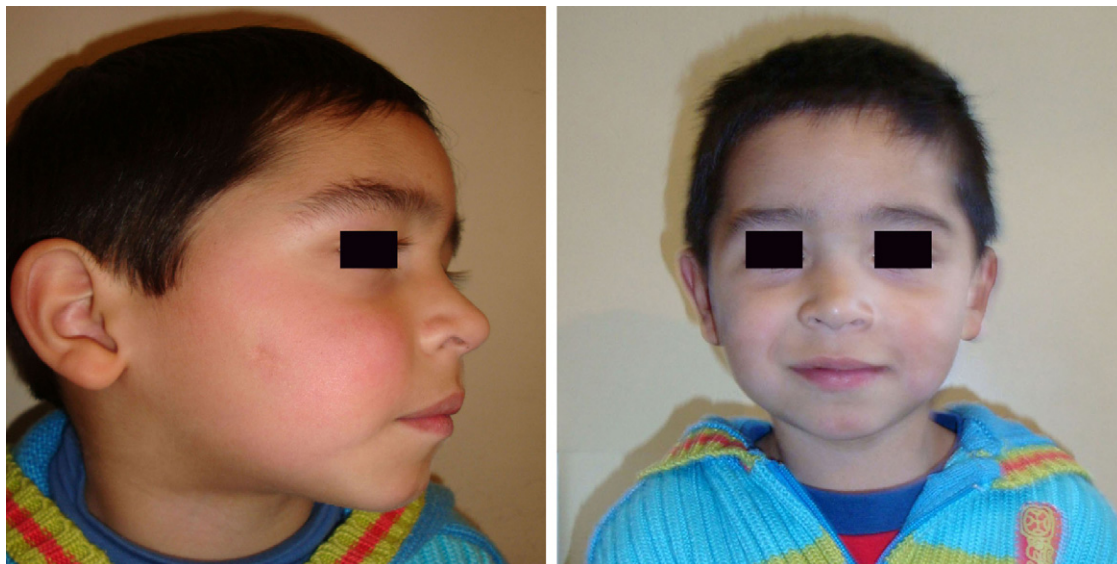

Figura 5 – Postoperatorio a los 18 meses, sin aumento de volumen facial ni del reborde óseo.

La lesión fue clasificada como lesión ósea única de sitio especial y tratada con el protocolo correspondiente, recibiendo 4 semanas de prednisona y 6 dosis de vinblastina.

Posteriormente se realizó como tratamiento local, infiltración con triamcinolona y curetaje después de la tercera infiltración.

A los 18 meses de realizado el tratamiento, el paciente se encuentra asintomático, sin aumento de volumen facial ni del reborde óseo (fig. 5). En la TAC de control se aprecia la regeneración ósea del hueso malar, el arco cigomático y el piso de la órbita (figs. 6 y 7).

## Discusión

Las manifestaciones clínicas del granuloma eosinófilo que afecta a la región oral y máxilofacial varían dependiendo del sitio afectado, de la edad del paciente y en casos de enfermedad poliostótica, de la severidad y distribución de las lesiones<sup>12</sup>.

La patogenia de la HCL no se conoce con certeza. Debido a que la HCL corresponde a una proliferación monoclonal ha sido considerada un *desorden* neoplásico. Sin embargo, la apariencia histopatológica benigna de estas lesiones, la remisión

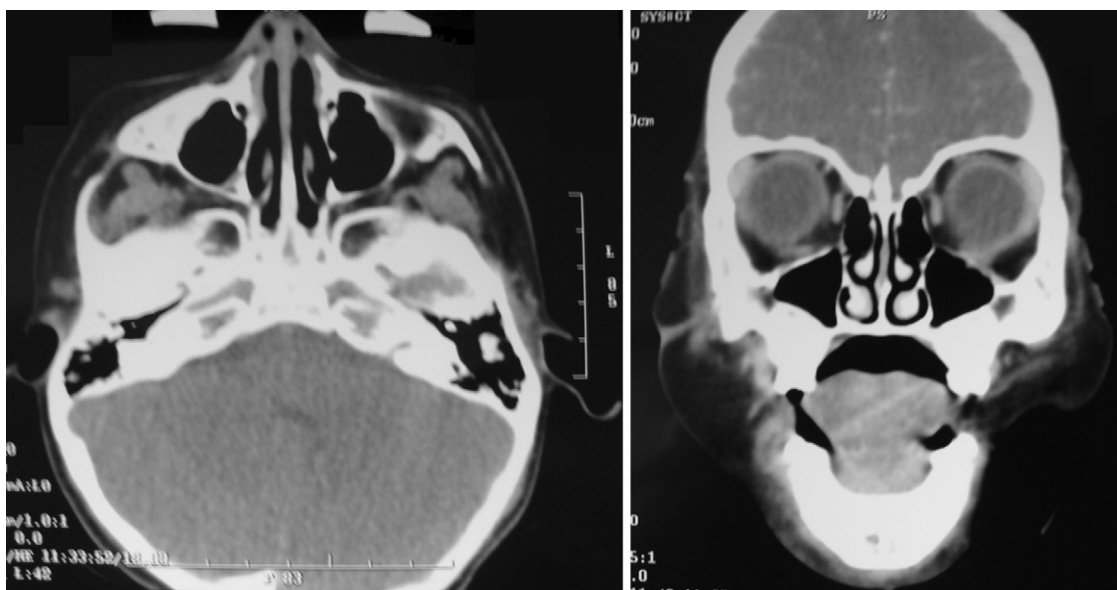
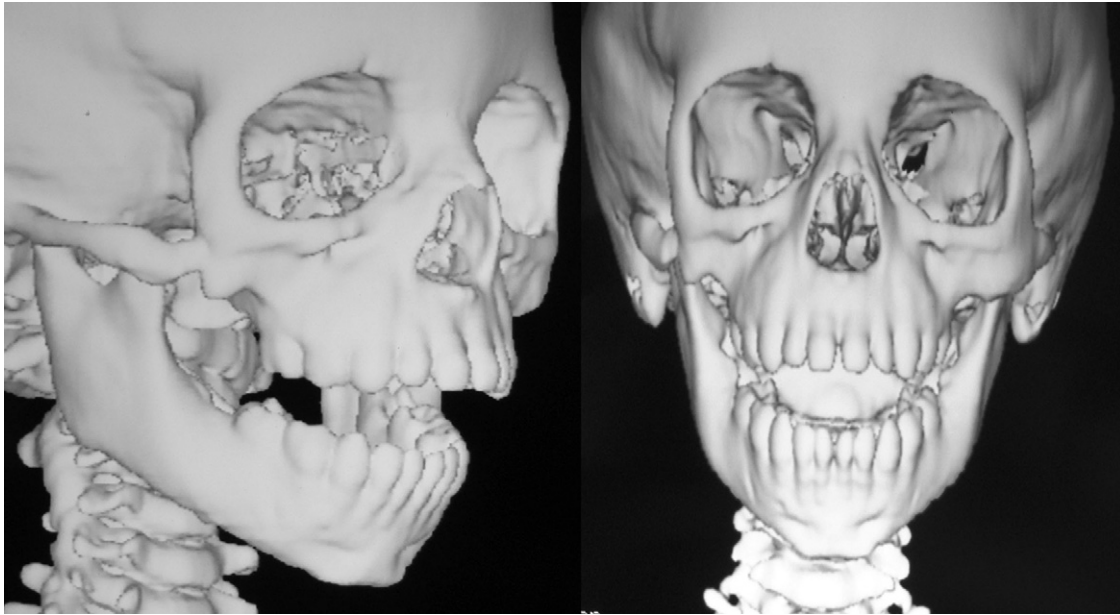


Figura 6 – TAC de control a los 18 meses postoperatorio. Se aprecia la regeneración ósea del hueso malar, del arco cigomático y del piso de la órbita.



**Figura 7 – Reconstrucción 3D de la TAC. Se aprecia la regeneración completa del hueso cigomático.**

espontánea y la habilidad para responder a inmunomoduladores, sugieren en al menos algunos casos, ser más un desorden clonal reactivo que un proceso maligno<sup>13</sup>. Las dificultades para comprender la patogenia de esta enfermedad han hecho difícil desarrollar protocolos de tratamiento. En la actual clasificación propuesta por la Sociedad Internacional de Histiocitosis, los pacientes son clasificados en diferentes categorías, de acuerdo con la extensión de la lesión y el grado de disfunción orgánica.

Los tratamientos clásicos recomendados para el granuloma eosinófilo son similares a aquellos para las neoplasias. Se ha propuesto cirugía (curetaje o resección), radioterapia o quimioterapia, ya sea solos, o una combinación de estos tratamientos.

Para los granulomas eosinófilos que presentan accesibilidad quirúrgica, las infiltraciones de corticoides y el curetaje minucioso son los tratamientos de elección<sup>5</sup>. Si la lesión se localiza en un lugar denominado «sitio especial», el tratamiento recomendado por la Sociedad de Histiocitosis (*Histiocyte Society*) incluye terapia sistémica.

Dentro de las ventajas de la terapia de inyección local de corticosteroides están la fácil administración en lesiones accesibles, la posibilidad de aplicarla tanto en lesiones solitarias como múltiples y que presenta pocos efectos sistémicos.

La triamcinolona es un corticoide sintético que tiene un bajo efecto mineralocorticoide (menos del 10% comparado con el cortisol) pero un fuerte efecto glucocorticoide (1,25 veces el de la prednisona), con lo cual se ve potenciado el efecto antiinflamatorio y disminuyen los efectos sistémicos en lo que se refiere a la retención de agua en el organismo<sup>1</sup>.

## Conclusiones

En el momento de elegir el tratamiento más adecuado para cada paciente se deben tener en cuenta múltiples factores.

Entre estos se deben considerar la edad del paciente, el sitio afectado, la extensión de la lesión, y las posibles secuelas y efectos secundarios del tratamiento.

En el presente caso se obtuvieron buenos resultados, con una regeneración ósea prácticamente completa después de 18 meses de realizado el tratamiento. Las infiltraciones con corticosteroides que permiten disminuir el tamaño de este tipo de lesiones son una alternativa de tratamiento que se debe tener en cuenta, especialmente para pacientes que se encuentran en su etapa de crecimiento y desarrollo.

## Conflicto de intereses

Los autores declaran no tener ningún conflicto de intereses.

## BIBLIOGRAFÍA

1. Watzke I, Millesi W, Kermer C, Gisslinger H. Multifocal eosinophilic granuloma of the jaw: long-term follow-up of a novel intraosseous corticoid treatment for recalcitrant lesions. *Oral Surg Oral Med Oral Pathol Oral Radiol Endod.* 2000;90:317-22.
2. Holzhauer AM, Abdelsayed R, Sutley S. Eosinophilic granuloma. A case report with pathologic fracture. *Oral Surg Oral Med Oral Pathol Oral Radiol Endod.* 1999;87:756-9.
3. Putters TF, de Visscher JG, van Veen A, Spijkervet FK. Intralesional infiltration of corticosteroids in the treatment of localized langerhansicell histiocytosis of the mandible. Report of known cases and three new cases. *Int J Oral Maxillofac Surg.* 2005;34:571-5.
4. Yasko AW, Fanning CV, Ayala AG, Carrasco CH, Murray JA. Percutaneous techniques for the diagnosis and treatment of localized langerhansicell histiocytosis eosinophilic granuloma of bone. *J Bone Joint Surg.* 1998;80:219-28.

5. Montero S, Reyes M, Basili A, Castellón M. Granuloma eosinófilo de la mandíbula: reporte de dos casos clínicos. *Rev Dent Chile*. 2002;93:10-2.
6. Uckan S, Gurol M, Durmus E. Recurrent multifocal Langerhans cell eosinophilic granuloma of the jaws: report of a case. *J Oral Maxillofac Surg*. 1996;54:906-9.
7. Chu AC, D'Angio GJ, Favara BE, Ladisch S, Nesbit M, Pritchard J. Histiocytosis syndromes in children. *Lancet*. 1987;2:41-2.
8. Cohen M, Zornoza J, Congir A, Murray J, Wallace S. Direct injection of methylprednisolone sodium succinate in the treatment of solitary eosinophilic granuloma of bone. *Radiology*. 1980;136:289-93.
9. Mc Lelland J, Broadbent V, Yeomons E, Molone M, Pritchard J. Langerhans cell histiocytosis. *Arch Dis Child*. 1990;65:301-3.
10. Jones LR, Toth BT, Cangir A. Treatment of solitary eosinophilic granuloma of the mandible by steroid injection. *J Oral Maxillofac Surg*. 1989;47:306-9.
11. Regezi A, Sciubba JJ. *Oral Pathology*. Philadelphia: WB. Saunders; 1999. p. 373-6.
12. Hartman KS. Histiocytosis X: a review of 114 cases with oral involvement. *Oral Surg Oral Med Oral Pathol*. 1980;49:38-54.
13. Harris G, Woo K. Eosinophilic granuloma of the orbit: a paradox of aggressive destruction responsive to minimal intervention. *Trans Am Ophthalmol Soc*. 2003;101:93-106.