

Cir. Cardio. 2007;14(2):127-32

Tratamiento de la endocarditis sobre electrodos de marcapasos mediante cirugía cardíaca abierta

Mohamed M. El-Diasty¹,
Ángel L. Fernández¹,
José B. García-Bengochea¹,
Amparo Martínez², Javier García¹,
José Rubio¹, Belén Adrio¹, Julián Álvarez³,
José R. González Juanatey²

Área Cardiovascular. Servicios de Cirugía Cardíaca¹,
Cardiología² y Anestesiología³
Hospital Clínico Universitario. Santiago de Compostela

Introducción y objetivos. La infección de los electrodos de marcapasos endocavitarios es una complicación grave que puede dar lugar a endocarditis, embolia pulmonar y septicemia. El tratamiento de elección consiste en el explante completo del dispositivo ya sea quirúrgico o percutáneo. Presentamos a continuación nuestra experiencia en la extracción de electrodos de marcapasos infectados mediante cirugía cardíaca abierta con circulación extracorpórea.

Pacientes y métodos. Se realizó un estudio retrospectivo sobre un total de 27 pacientes consecutivos con infección de electrodos de marcapasos extraídos bajo circulación extracorpórea entre 2000-2006. Se analizaron las variables clínicas, microbiológicas y quirúrgicas.

Resultados. La edad media de los pacientes fue de $66,7 \pm 11$ años, con un 74% de varones. Todos los pacientes habían sido tratados antes de la intervención con antibióticos y en el 55,5% se había extraído parcialmente el sistema de marcapasos. El germen más frecuente fue el *S. epidermidis*, seguido por el *S. aureus*. La ecocardiografía transtorácica y/o transesofágica preoperatoria identificó vegetaciones en el 93,6% de los casos. La mortalidad hospitalaria fue del 3,7%. Presentaron insuficiencia renal postoperatoria que precisó hemodiafiltración el 25,9% e insuficiencia respiratoria con ventilación mecánica prolongada el 22%. En el seguimiento postoperatorio todos los pacientes se encuentran libres de recurrencia de endocarditis.

Management of pacemaker lead endocarditis with open heart surgery

Introduction and objectives. Infection of transvenous pacemaker leads is a serious complication which may produce septicemia, endocarditis or pulmonary embolism. Explantation of the entire pacemaker system either percutaneously or surgically is the preferred treatment. We report our experience in the management of pacemaker lead infection with open heart surgery.

Patients and methods. Twenty-seven consecutive patients with pacemaker lead infection underwent complete system extraction with cardiopulmonary bypass at our Hospital between 2000-2006. Clinical, microbiological and surgical variables are analyzed.

Results. Mean age was 66.7 ± 11 years with a 74% of males. All patients had received previously antibiotics and 55% partial explant of the infected leads. The most frequent isolated germs were *S. epidermidis* and *S. aureus*. Vegetations were preoperative identified in 93.6% of cases by means of either transthoracic and/or transesophageal echocardiography. Hospital mortality was 3.7%. Postoperative acute renal failure which required transient hemodiafiltration occurred in 25.9% of cases. Prolonged mechanical ventilation was observed in 22%. No recurrence of endocarditis has been observed during follow-up.

Conclusions. Surgical explant of the entire pacemaker system using cardiopulmonary bypass

Correspondencia:
Ángel L. Fernández
Área Cardiovascular
Servicio de Cirugía Cardíaca
Hospital Clínico Universitario
Trav. Choupana, s/n
15706 Santiago de Compostela
E-mail: alfg@secardiologia.es

Recibido 11 julio 2006
Aceptado 28 junio 2007

Conclusiones. El explante bajo circulación extracorpórea del sistema de marcapasos en pacientes con endocarditis sobre electrodos es una técnica efectiva. Aunque presenta una morbimortalidad significativa, en ocasiones es el único método capaz de extraer por completo el material infectado, por lo que constituye una herramienta terapéutica de primera línea junto con los procedimientos percutáneos.

Palabras clave: Electrodos. Endocarditis. Marcapasos.

is an effective method to eradicate infection. Morbidity and mortality are significant. However, there are cases in which open heart surgery is the only possible technique to treat this condition and therefore it may be considered a routine therapeutic tool in conjunction with percutaneous techniques.

Key words: Pacemaker lead infection. Endocarditis.

INTRODUCCIÓN

La infección de un sistema de marcapasos permanente endocavitario puede estar circunscrita a la bolsa del generador, al electrodo o a ambos a la vez¹. La infección de la bolsa se suele manifestar entre 2-5 semanas después de la última manipulación, mientras que en los electrodos transcurre un promedio de 33 semanas. En un principio la mayoría de las infecciones afectan sólo a la bolsa y al segmento extravascular de los electrodos². Sin embargo, en un 79% de los pacientes la infección de la bolsa del generador progresa hacia el segmento intravascular de los electrodos, y aunque la mayoría permanece apirética existe un riesgo latente de paso de gérmenes al torrente circulatorio³.

La infección del segmento endovascular del electrodo es responsable de los cuadros de mayor gravedad, ya que se puede asociar a bacteriemia y endocarditis¹ y presenta una tasa de prevalencia que oscila entre el 0,13-12,6%^{1,4,5}. La endocarditis sobre electrodos de marcapasos puede cursar con clínica de infección sistémica, sintomatología pulmonar secundaria a embolias sépticas y valvulopatía tricuspídea^{6,7}.

El tratamiento médico conservador de la infección de los electrodos endocavitarios rara vez logra la curación del proceso, y conlleva una mortalidad próxima al 30%. Por este motivo el tratamiento más apropiado es la extracción completa del dispositivo –percutánea o quirúrgica– junto con la administración de fármacos antibióticos^{1,4,5}.

La técnica de elección para la retirada de los electrodos es la extracción percutánea por tracción simple o con la ayuda de dispositivos^{4,7,8}. El abordaje quirúrgico, con o sin circulación extracorpórea (CEC), se reserva para los casos en que la técnica percutánea fracasa, los pacientes presentan vegetaciones de gran tamaño o afectación de la válvula tricúspide^{6,7,9}. El objetivo de este trabajo es describir nuestra experiencia en la extracción de electrodos endocavitarios infectados mediante cirugía con CEC.

PACIENTES Y MÉTODOS

Entre enero de 2000 y mayo de 2006 fueron intervenidos 27 pacientes consecutivos bajo CEC de extracción de electrodos de marcapasos endocavitarios por presentar endocarditis o episodios recurrentes de bacteriemia. Los pacientes fueron remitidos a nuestra unidad desde diversos centros hospitalarios. Durante el mismo periodo de estudio en nuestro hospital se extrajeron electrodos endocavitarios infectados a 15 pacientes utilizando diversos sistemas de tracción.

Se registraron los parámetros demográficos y clínicos así como los factores relacionados con el implante y las manipulaciones del marcapasos previas a la aparición del cuadro infeccioso. Se indicó tratamiento quirúrgico debido a la imposibilidad de extracción percutánea o la presencia de vegetaciones de tamaño superior a 10 mm. Los estudios preoperatorios incluyeron hemocultivos, analítica general, ecocardiografía transtóraca y/o transesofágica y radiología simple de tórax.

La intervención quirúrgica se realizó a través de esternotomía media, CEC con canulación de ambas cavas, hipotermia ligera, sin pinzamiento aórtico en 18 casos y con pinzamiento aórtico y paro electromecánico del corazón mediante cardioplejía en nueve casos. Se realizó auriculotomía derecha a través de la cual se extrajeron los electrodos, procediendo a la exéresis de vegetaciones sobre la válvula tricúspide y pared auricular en los casos necesarios. Se realizó apertura de la cava superior para liberar las adherencias de los electrodos sobre la pared y trombectomía en cuatro casos. En todos los pacientes se logró la extracción completa del material endovascular y se procedió al implante de un marcapasos epicárdico definitivo en la cara diafragmática del ventrículo derecho en el mismo acto quirúrgico.

Las vegetaciones y los electrodos extraídos fueron remitidos para cultivo microbiológico. En el postoperatorio se continuó con el tratamiento antibiótico por vía parenteral durante 2-4 semanas, según la etiología, el

TABLA I. PARÁMETROS DEMOGRÁFICOS Y CLÍNICOS DE LOS PACIENTES INTERVENIDOS

Edad (años)	66,7 ± 11 (46-83)
Sexo h/m	20/7
Diabetes <i>mellitus</i>	8 (30%)
Única intervención de marcapasos	9 (34%)
Múltiples intervenciones de marcapasos*	18 (68%)
Periodo desde última intervención (meses)	25,4 ± 17 (2-91)
Intervención últimos 6 meses [†]	6 (22%)
Signos infección bolsa generador (n)	14 (51%)
N.º medio de electrodos (n)	2,1 ± 0,7
Tiempo de circulación extracorpórea (min)	25 ± 9
Tiempo de isquemia miocárdica (min)	18 ± 7

*Se incluyen los pacientes en los que se realizó recambio de generador, recolocación de electrodo o implante de un nuevo electrodo.

[†]Pacientes con manipulación del sistema de marcapasos (recolocación electrodo, recambio generador, implante electrodo) durante los 6 meses previos a la cirugía cardíaca abierta.

cuadro clínico del paciente de acuerdo con las recomendaciones publicadas⁵. En los pacientes sin germen identificado se administró una pauta empírica con vancomicina y un aminoglucósido cuyas dosis fueron ajustadas según niveles plasmáticos.

Se realizó seguimiento en consulta ambulatoria o mediante contacto telefónico.

RESULTADOS

En la tabla I quedan reflejados los parámetros demográficos y clínicos de los pacientes intervenidos. Presentaban antecedentes de múltiples intervenciones previas sobre el sistema de marcapasos el 66% de los casos. El tiempo transcurrido entre la última intervención y la aparición del cuadro infeccioso fue variable (Tabla I). El síntoma más frecuente fue la fiebre, que estuvo presente en el 96,3% de los casos. En la tabla II quedan reflejados los resultados microbiológicos. El germen identificado con mayor frecuencia en los hemocultivos fue el *S. epidermidis* (37%), seguido por el *S. aureus* (14,8%). El hemocultivo resultó negativo en siete casos (26%), aunque en cuatro de ellos el cultivo del material extraído durante la intervención fue positivo. En tres pacientes del total de la serie (11,1%) no fue posible identificar el germen causante. Se identificó la posible puerta de entrada del germen en 19 pacientes (70,3%), siendo la más frecuente la infección de la bolsa del generador (51,8%), seguida por infecciones urinarias (11,1%), manipulaciones dentales (3,7%) e infecciones respiratorias (3,7%).

Antes de ser remitidos a nuestra unidad todos los pacientes habían sido tratados en su centro de referencia

TABLA II. RESULTADOS MICROBIOLÓGICOS

Hemocultivos	
<i>S. epidermidis</i>	10 (37%)
<i>S. aureus</i>	4 (14,8%)
Otros <i>Staphylococcus</i> *	2 (7,4%)
<i>E. faecalis</i>	1 (3,7%)
Otros <i>Streptococcus</i> [†]	1 (3,7%)
<i>Corynebacterium</i>	1 (3,7%)
<i>E. coli</i>	1 (3,7%)
Negativo	7 (26%)
Cultivo vegetaciones/electrodos	
<i>S. epidermidis</i>	8 (30%)
<i>S. aureus</i>	4 (14,8%)
<i>S. capitis</i>	1 (3,7%)
<i>S. faecalis</i>	1 (3,7%)
Negativo	6 (22%)
No realizado	7 (26%)

**S. warneri* (1 paciente), *S. capitis* (1 paciente).

[†]*S. agalactiae* y *S. acidominimus* en el mismo paciente.

con antibióticos siguiendo dosis, duración del tratamiento y pautas variables, no siendo posible determinar la duración media del tratamiento antibiótico. En 15 pacientes (55,5%) se había procedido a la retirada del generador de marcapasos infectado, extracción parcial de los electrodos e implante de un nuevo dispositivo endovenoso contralateral (Fig. 1). En cinco enfermos (18,5%) se habían realizado plastias miocutáneas con el fin de cubrir el extremo distal exteriorizado de los electrodos de marcapasos. Un 78% de los casos presentaba criterios diagnósticos de endocarditis definitiva y un

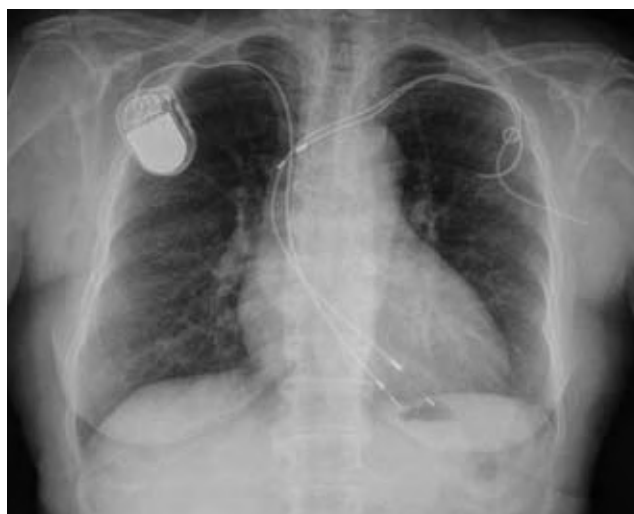

Figura 1. Radiografía simple de tórax donde se aprecia explante parcial de electrodos a nivel de la subclavia izquierda y un dispositivo completo a nivel derecho.

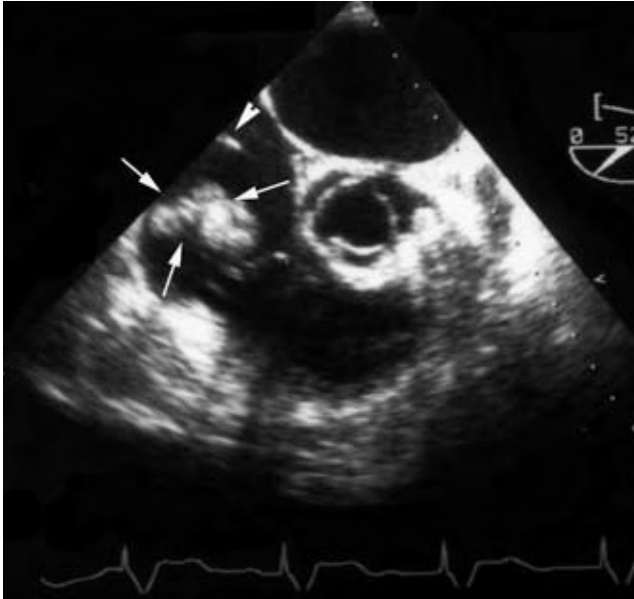


Figura 2. Imagen de ecocardiografía transesofágica. Se aprecia una vegetación de gran tamaño a nivel de la aurícula derecha (flechas), así como un segmento del electrodo (punta de flecha).

22% de endocarditis posible según criterios previamente publicados⁷.

El estudio mediante ecocardiografía transtorácica (ETT) demostró la presencia de vegetaciones sobre los electrodos, pared auricular o válvula tricúspide en 10 pacientes (37%). En los otros 17 casos (63%) el ETT no fue concluyente y se realizó ecocardiografía transesofágica (ETE), demostrándose presencia de vegetaciones en 13 individuos (48%) (Fig. 2). En los cuatro casos restantes (14,8%) no se demostraron vegetaciones mediante ecocardiografía, si bien, se observaron durante la intervención (Fig. 3).

Durante la intervención se extrajo el material extraño en todos los casos, procediéndose a la exéresis de vegetaciones sobre válvula tricúspide en nueve casos (33,3%) y sobre la pared auricular en 12 (44,4%), pincelando a continuación con povidona yodada toda la cavidad. Se observó trombosis de la cava superior en dos pacientes (7,4%) que requirieron tromboectomía. En un paciente fue precisa la ligadura y sección del tronco venoso innominado.

La morbilidad postoperatoria fue alta, y afectó al 40,7% de los pacientes (Tabla III). Siete pacientes (26%) presentaron insuficiencia renal que precisó hemodiafiltración venovenosa transitoria. Seis pacientes (22,2%) requirieron ventilación mecánica prolongada superior a 48 h.

Un paciente falleció en el postoperatorio (3,7%) por un cuadro de insuficiencia renal con ventilación mecánica prolongada y fracaso multiorgánico. El resto de los pacientes fueron dados de alta hospitalaria después de completar el tratamiento antibiótico. Con un seguimien-

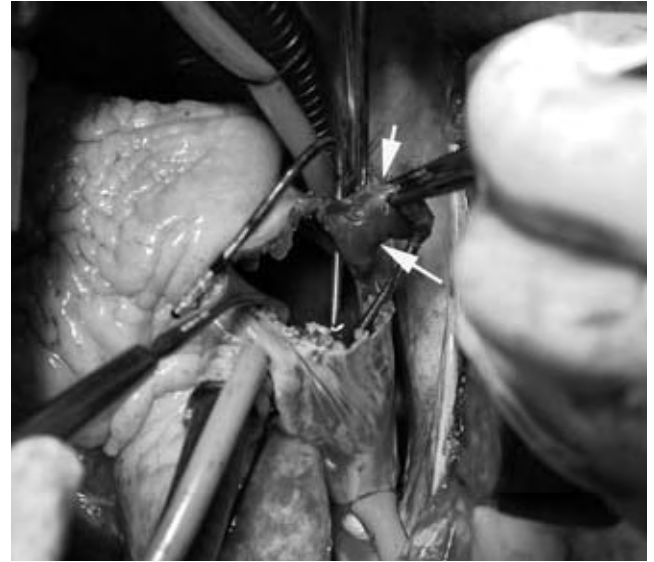


Figura 3. Imagen quirúrgica. Se aprecia una vegetación (flechas) adherida a uno de los electrodos de marcapasos.

to medio de 42 ± 18 meses (rango 89-12) se observó que todos los individuos se encontraban libres de recurrencia de endocarditis.

DISCUSIÓN

El principal factor de riesgo de endocarditis sobre electrodos es la repetición de procedimientos quirúrgicos sobre el sistema de marcapasos^{6,9}. Otros factores son el número de electrodos previos insertados⁴, la formación de hematoma en la bolsa del generador y la erosión cutánea⁶.

Los hemocultivos negativos son frecuentes debido al tratamiento antibiótico previo. Los cultivos de electrodos y vegetaciones también pueden resultar negativos, como pudimos observar en tres casos de nuestra serie. No obstante, en pacientes portadores de marcapasos con

TABLA III. MORBILIDAD Y MORTALIDAD POSTOPERATORIA

Muertes hospitalarias	1 (3,7%)
Insuficiencia renal*	7 (26%)
Insuficiencia respiratoria [†]	6 (22,2%)
Dehiscencia esternal [‡]	1 (3,7%)
Síndrome de cava superior	2 (7,4%)
Fibrilación auricular	2 (7,4%)

*Requirió hemodiafiltración venovenosa transitoria.

[†]Ventilación mecánica prolongada más de 48 h. Traqueotomía para reconexión de ventilación en un caso.

[‡]Requirió resutura.

cultivos negativos y fiebre recurrente, a pesar de tratamiento antibiótico, se debe sospechar la infección de los electrodos incluso en ausencia de vegetaciones⁷.

Los gérmenes identificados con mayor frecuencia son el *S. aureus* y el *S. epidermidis*^{4,7,10,11}. El 12% de los pacientes padece una infección polimicrobiana⁷. En el caso de *S. aureus* la infección suele debutar de modo agudo, con mayor sintomatología local, mientras que el *S. epidermidis* cursa de un modo más larvado^{4,7}. Los estafilococos son capaces de adherirse a las superficies de polietileno y silicona que recubren los electrodos y utilizar los polímeros plásticos en su beneficio, sintetizando un material amorfo extracelular impermeable a los antibióticos^{5,6,12}.

Se considera que el mecanismo habitual de infección de los electrodos es la extensión desde la bolsa del generador a lo largo del electrodo hasta el sistema vascular^{4,7}. La colonización del electrodo en el curso de una bacteriemia de otro origen es infrecuente¹³⁻¹⁵, ya que al poco tiempo de ser implantados los sistemas de marcapasos se recubren de un neoendotelio y una cápsula fibrosa que previene la adherencia de microorganismos⁷. Sin embargo, un porcentaje significativo de las endocarditis ocurren sin manipulación previa del sistema, por lo que se supone la existencia de contaminación desde una siembra hematogena de otros focos^{4,7}.

El método de elección para diagnóstico por imagen de la endocarditis sobre electrodos es la ETE, ya que permite la exploración de las cavidades derechas y de la cava. La ventana acústica de la ETT en estos casos puede ser inadecuada y, además, las reverberaciones del electrodo artefactan las imágenes^{6,16-18}. En nuestro trabajo los hallazgos quirúrgicos confirmaron parcialmente los ecográficos, comprobando que el tamaño de las vegetaciones y la afectación de la tricúspide pueden ser infraestimados por el ETE⁷.

La mortalidad del tratamiento médico conservador en los pacientes con endocarditis sobre electrodo de marcapasos oscila entre el 31-66%^{2,4,6}. La extracción del dispositivo –percutánea o quirúrgica– reduce la mortalidad al 13-33%^{4,7}.

La extracción percutánea es la técnica de elección. Tiene una tasa de éxitos entre el 81-98%, que es tanto mayor cuanto menor tiempo de implante ha transcurrido¹⁹. Las causas de fracaso incluyen la extracción fallida o incompleta debida a rotura del electrodo^{6,7,19}. La tasa de mortalidad de la extracción percutánea es del 0,6-2,5% –debido, sobre todo, a taponamiento agudo⁸– y las complicaciones graves ocurren entre el 1,4-7,5% –taponamiento o hemotórax^{8,11,20,21}. Otras complicaciones menores incluyen migración de vegetaciones (30%) y derrame pericárdico (10%)⁷, lesión tricúspide y accidente cerebrovascular²⁰. La mortalidad de la técnica quirúrgica

oscila entre el 0-40%, con una media de 13%^{1,2,4,6}. La neumonía postoperatoria con fracaso multiorgánico es la principal causa de muerte⁷.

La elección entre la técnica percutánea y la cirugía depende del tamaño de la vegetación, del tiempo transcurrido desde el implante, de la afectación de la válvula tricúspide y del estado general del paciente⁶. Se aconseja la cirugía cuando las vegetaciones son mayores de 10 mm^{6,7,22}, si bien se ha descrito la extracción percutánea en casos con vegetaciones superiores a 10 mm sin afectar la supervivencia o estancia hospitalaria^{8,17,23}. La cirugía también se debe considerar en casos de dos o más electrodos y afectación de la válvula tricúspide⁴.

En nuestro trabajo el 66% de los enfermos habían sido sometidos a múltiples intervenciones y extracciones parciales con fractura del electrodo. Este hecho, junto con el tamaño de las vegetaciones, nos inclinó hacia el tratamiento quirúrgico. La cirugía abierta permite la corrección de las posibles lesiones asociadas, como es la extracción de trombos de la cava superior, aurícula, ventrículo y arteria pulmonar^{1,7}. Las vegetaciones de la válvula tricúspide se resecan conservando los velos. Pueden ser necesarias pequeñas incisiones cuando el electrodo está adherido sobre los velos o el anillo y cubierto con gran cantidad de tejido fibroso e incluso calcio. En algunos casos es necesario reconstruir la tricúspide con puntos sencillos¹ o incluso reseca la válvula tricúspide⁷.

Se ha descrito la extracción de electrodos mediante bolsas de tabaco y miniincisiones sin CEC con buenos resultados^{24,25}. Sin embargo, se aconseja la cirugía cardíaca abierta con CEC pues previene la embolización de las vegetaciones y permite actuar sobre la tricúspide¹.

El tratamiento antibiótico después de retirar el dispositivo oscila entre 4-6 semanas⁵. En los individuos dependientes de marcapasos cabe la posibilidad de colocar electrodos epicárdicos temporales y después de completar el tratamiento antibiótico implantar un marcapasos endocavitario definitivo¹, o bien implantar desde el principio un marcapasos epicárdico definitivo evitando recurrir a dos tiempos quirúrgicos⁶.

La supervivencia a largo plazo después de la extracción de los electrodos es buena. Las recurrencias son infrecuentes, y se deben a la persistencia de material extraño intravascular^{5,7}.

CONCLUSIONES

La extracción completa del sistema de marcapasos infectado bajo circulación extracorpórea es un procedimiento efectivo para tratar la endocarditis sobre electrodos de marcapasos y sus posibles complicaciones asociadas.

La morbimortalidad del procedimiento es significativa, si bien, se debe tener en cuenta que la cirugía constituye la única técnica factible en numerosos casos, por lo que debe ser considerada un procedimiento terapéutico de primera línea junto con las técnicas percutáneas.

BIBLIOGRAFÍA

1. Wilhelm M, Schmid C, Hammel D, et al. Cardiac pacemaker infection: surgical management with and without extracorporeal circulation. *Ann Thorac Surg* 1997;64:1707-12.
2. Arber N, Pras E, Copperman Y, et al. Pacemaker endocarditis: report of 44 cases and review of the literature. *Medicine* 1994;73:299-305.
3. Klug D, Wallet F, Lacroix D, et al. Local symptoms at the site of pacemaker implantation indicate latent systemic infection. *Heart* 2004;90:882-6.
4. Del Río A, Anguera I, Miró JM, et al. Surgical treatment of pacemaker and defibrillator lead endocarditis: the impact of electrode lead extraction on outcome. *Chest* 2003;124:1451-9.
5. Baddour LM, Bettmann MA, Bolger AF, et al. Non-valvular cardiovascular device-related infections. *Circulation* 2003;108:2015-31.
6. Voet JG, Vandekerckhove YR, Muyldermans LL, Missault LH, Matthys LJ. Pacemaker lead infection: report of three cases and review of literature. *Heart* 1999;81:88-91.
7. Klug D, Lacroix D, Savoye C, Goullard L, Grandmougin D, Hennequin JL. Systemic infection related to endocarditis on pacemaker leads. *Circulation* 1997;95:2098-107.
8. Bracke FA, Meijer A, Van Gelder LM. Pacemaker lead complications: when is extraction appropriate and what can be learned from published data? *Heart* 2001;85:254-9.
9. Castedo E, Toquero J, Burgos R, et al. Tratamiento de la infección del cable de estimulación cardíaca endovenoso mediante circulación extracorpórea. *Rev Esp Cardiol* 1999;52:628-31.
10. Camus C, Lepout C, Raffi F, Michelet C, Cartier F, Vilde JL. Sustained bacteremia in 26 patients with a permanent endocardial pacemaker: assessment of wire removal. *Clin Infect Dis* 1993;17:46-55.
11. Smith HJ, Fearnot NE, Byrd CL, Wilkoff BL, Love CJ, Sellers TD. Five-year experience with intravascular lead extraction. US Lead Extraction Database. *Pacing Clin Electrophysiol* 1994;17:2016-20.
12. Peters G, Saborowski F, Locci R, et al. Investigations on staphylococcal infection of transvenous endocardial pacemaker electrodes. *Am Heart J* 1984;108:359-65.
13. Kugener H, Tribouilloy C, Hermida JS, Jarry G, Avinee P, Maingourd Y. Endocardites infectieuses sur sondes de stimulation endocavitaire permanentes: intérêt de l'échocardiographie et revue de la littérature. *Ann Cardiol Angeiol (Paris)* 1993;42:331-8.
14. Bryan C, Sutton J, Saunders D, Longaker D, Smith C. Endocarditis related to transvenous pacemakers: syndromes and surgical implications. *J Thorac Cardiovasc Surg* 1978;75:758-62.
15. Chamis AL, Petersen GE, Cabell CH, et al. *Staphylococcus aureus* bacteremia in patients with permanent pacemakers or implantable cardioverter-defibrillators. *Circulation* 2001;104:1029-33.
16. Zehender M, Buchner C, Geibel A. Diagnosis of hidden pacemaker sepsis by transesophageal echocardiography and a new technique for lead extraction. *Am Heart J* 1989;118:1050-3.
17. Victor F, De Place C, Camus C, et al. Pacemaker lead infection: echocardiographic features, management, and outcome. *Heart* 1999;81:82-7.
18. Vilacosta I, Sarriá C, San Román JA, et al. Usefulness of transesophageal echocardiography for diagnosis of infected transvenous permanent pacemakers. *Circulation* 1994;89:2684-7.
19. Klug D, Jarwe M, Messaoudend SA, et al. Pacemaker lead extraction with the needle's eye snare for countertraction via a femoral approach. *Pacing Clin Electrophysiol* 2002;25:1023-8.
20. Mathur G, Stables RH, Heaven D, et al. Cardiac pacemaker lead extraction using conventional techniques: a single centre experience. *Int J Cardiol* 2003;91:215-9.
21. Byrd CL, Wilkoff BL, Love CJ, et al. Intravascular extraction of problematic or infected permanent pacemaker leads: 1994-1996. US Extraction Database, MED Institute. *Pacing Clin Electrophysiol* 1999;22:1348-57.
22. Robbins MJ, Fratter R, Soeiro R, Frishman WH, Strom JA. Influence of vegetation size on clinical outcome of right sided infective endocarditis. *Am J Med* 1986;80:165-71.
23. Meier-Ewert HK, Gray ME, John RM. Endocardial pacemaker or defibrillator leads with infected vegetations: a single-center experience and consequences of transvenous extraction. *Am Heart J* 2003;146:339-44.
24. Chang JP, Chen MC, Guo BF, Kao CL. Less-invasive surgical extraction of problematic or infected permanent transvenous pacemaker system. *Ann Thorac Surg* 2005;79:1250-4.
25. Niederhäuser U, Von Segesser KL, Carrel TP, et al. Infected endocardial pacemaker electrodes: successful open intracardiac removal. *Pacing Clin Electrophysiol* 1993;16:303-8.