



RBO

REVISTA BRASILEIRA DE ORTOPEDIA

www.rbo.org.br



## Artigo Original

# Revisão de artroplastia unicompartmental de joelho: implantes usados e causas de falha

Alan de Paula Mozella \*, Felipe Borges Gonçalves,  
Jansen Osterno Vasconcelos e Hugo Alexandre de Araújo Barros Cobra

Centro de Cirurgia do Joelho do Instituto Nacional de Traumatologia e Ortopedia (Into), Rio de Janeiro, RJ, Brasil

### INFORMAÇÕES SOBRE O ARTIGO

#### Histórico do artigo:

Recebido em 3 de março de 2013

Aceito em 9 de abril de 2013

#### Palavras-chave:

Artroplastia do joelho

Revisão

Enxerto ósseo

### R E S U M O

**Objetivo:** Determinar as causas de falha da artroplastia Unicondilar, assim como identificar os implantes utilizados e a possível necessidade de enxertia óssea nos pacientes submetidos à cirurgia de revisão de AUJ no Centro de Cirurgia do Joelho do Instituto Nacional de Traumatologia e Ortopedia - INTO, no período entre janeiro de 1990 a janeiro de 2013 foram analisados.

**Métodos:** Análise retrospectiva da documentação médica e exames de imagem, determinando-se a causa da falha da AUJ e o momento de sua ocorrência, assim como os componentes protéticos implantados durante a revisão e a necessidade de enxertia óssea.

**Resultados:** Foram incluídos nesta série 27 falhas de revisão de AUJ (26 pacientes). Colapso (afundamento) de um ou mais componentes representou a principal causa de falha, ocorrendo em 33% dos pacientes, soltura asséptica foi identificado em 30% dos casos, por progressão da osteoartrose em 15%, infecção e dor em 7% cada, desgaste do polietileno e osteólise em 4% cada. Falha precoce ocorreu em 41% de todas as indicações de revisões e falha tardia em 59%. A cirurgia de revisão da artroplastia unicompartmental foi realizada em 23 pacientes.

**Conclusões:** Em 35% das cirurgias de revisão foi necessária enxertia óssea no lado tibial, sendo três casos necessário enxerto homólogo de Banco de Tecidos Músculo Esquelético. Não utilizamos aumento metálico em nenhum caso. Em um caso foi implantado prótese semiconstrita por instabilidade.

© 2014 Sociedade Brasileira de Ortopedia e Traumatologia. Publicado por Elsevier Editora Ltda. Este é um artigo Open Access sob a licença de [CC BY-NC-ND](https://creativecommons.org/licenses/by-nc-nd/4.0/)

## Revision of unicompartmental knee arthroplasty: implants used and causes of failure

### A B S T R A C T

**Objective:** Determine the causes of unicondylar knee arthroplasty failures, as well as identify the implants used and the need of bone grafting in patients undergoing revision UKA in Center of Knee Surgery at the Instituto Nacional de Traumatologia e Ortopedia (INTO) in the period between January 1990 and January 2013.

#### Keywords:

Arthroplasty, replacement, knee

Revision

Bone graft

\* Autor para correspondência.

E-mail: [apmozella@terra.com.br](mailto:apmozella@terra.com.br) (A.d.P. Mozella).

**Methods:** A retrospective analysis of the medical documentation and imaging, determining the cause of failure of UKA and the time of its occurrence, as well as prosthetic components implanted during the review and the need for bone grafting.

**Results:** In this study, were included 27 UKA failures in 26 patients. Collapse of one or more components was the main cause of failure, occurring in 33% of patients. Aseptic failure was identified in 30% of cases, progression of osteoarthritis in 15%, infection and pain 7% each, and osteolysis and polyethylene failure in 4% each. Early failure occurred in 41% of all revisions of UKA and late failure in 59%. 23 patients have undergone revision of UK.

**Conclusion:** In 35% of revisions was needed the use of bone grafting in tibial area; in 3 cases we needed allograft from Tissue Bank. We didn't use metal increase in any of the revision. In one patient we used implant constraint for instability.

© 2014 Sociedade Brasileira de Ortopedia e Traumatologia. Published by Elsevier Editora Ltda. Este é um artigo Open Access sob a licença de [CC BY-NC-ND](#)

## Introdução

A artroplastia unicompartmental do joelho (AUJ) foi introduzida na prática clínica para tratamento da osteoartrose unicompartmental por McKeever,<sup>1</sup> que fez o primeiro implante em 1952. No fim da década de 1960, Marmor<sup>2</sup> difundiu a técnica, posteriormente defendida por Cartier et al.<sup>3</sup>

Ao longo destes anos, sua popularidade e o entusiasmo com sua aplicação apresentaram grande oscilação. Diversos estudos de curto e médio prazo, publicados na década de 1980, que compararam os resultados clínicos e radiográficos, demonstravam-se desfavoráveis, não reprodutíveis e pelo alto índice de falha quando comparada com a artroplastia total de joelho (ATJ).<sup>2,4-6</sup>

Na última década, o advento dos conceitos de cirurgia minimamente invasiva, associado à evolução no rigor da seleção do paciente e ao desenvolvimento e ao aperfeiçoamento da técnica cirúrgica e do desenho dos implantes, acarretou evolução favorável nos resultados clínicos e, conseqüentemente, renovação do interesse pela AUJ.<sup>7,8</sup>

Recentes publicações, com segmento de médio e longo prazo, que avaliaram a artroplastia unicompartmental com implantes modernos e adequada seleção dos pacientes, confirmaram esses bons e excelentes resultados, assim como demonstraram durabilidade comparável à da ATJ.<sup>9-12</sup>

Apesar de a artroplastia unicompartmental de joelho ser um método terapêutico de efetividade e segurança comprovados, em alguns casos evolui com falha, sejam precoces ou tardias, associadas a resultados insatisfatórios.<sup>13,14</sup> Na série inicial de Marmor,<sup>2</sup> com implantes de primeira geração, a necessidade de reoperação ocorreu em 35% dos casos. Estudos que analisaram implantes modernos identificam índice de conversão para artroplastia total de joelho com variação de 6% a 8%.<sup>15-17</sup>

A preservação do estoque ósseo possibilita, em tese, nos casos de falha da AUJ, a conversão para artroplastia total convencional, portanto sem necessidade de aumentos metálicos, hastes intramedulares, enxertia óssea ou aumento da constrição dos implantes.<sup>18,19</sup>

Diversos autores, entretanto, questionam a possibilidade de conversão de ATJ sem necessidade de aumentos metálicos, hastes intramedulares e enxertia óssea.<sup>20-24</sup>

O objetivo deste estudo foi determinar as causas de falha de artroplastia unicompartmental do joelho dos pacientes submetidos a revisão em uma única instituição hospitalar, assim como identificar os implantes usados e a possível necessidade de enxertia óssea.

## Materiais e métodos

Foram analisados os prontuários dos pacientes submetidos a cirurgia de revisão de artroplastia unicompartmental do joelho no Centro de Cirurgia do Joelho do Instituto Nacional de Traumatologia e Ortopedia (Into) de janeiro de 1990 a janeiro de 2013.

O estudo foi submetido a avaliação e aprovação do Comitê de Ética em Pesquisa da instituição.

Foi feita análise retrospectiva dos prontuários e determinaram-se a causa da falha da AUJ e o momento de sua ocorrência, assim como os componentes protéticos implantados durante a revisão de AUJ e a necessidade de enxertia óssea.

Foram, ainda, coletados dados demográficos, avaliação da história e exame físico pré-operatório, exames laboratoriais e de imagens, bem como leitura da descrição cirúrgica e observação dos achados operatórios. Além disso, as informações obtidas das culturas de fluidos e tecidos foram analisadas.

Revisão de AUJ foi definida como todo procedimento cirúrgico feito após a artroplastia unicompartmental no qual ocorreu remoção, adição ou troca de componente protético.

As falhas da artroplastia unicompartmental do joelho foram categorizadas, conforme conceitos da literatura em voga, em: mecânicas, sépticas ou progressão da doença nos compartimentos não ressuperficializados.

Foram definidas como falha mecânica da artroplastia unicompartmental do joelho alterações de um ou mais componentes que culminavam por acarretar limitação da função do dispositivo protético e, conseqüentemente, limitação dos resultados clínicos.

As falhas por alterações mecânicas foram subdivididas em soltura de um ou mais componentes do dispositivo protético, desgaste do polietileno, migração ou colapso de um ou mais componente, instabilidade e fratura periprotética.

A comprovação do diagnóstico de infecção foi baseada nos critérios estabelecidos pelo Center for Disease Control (CDC), dos EUA.<sup>25</sup>

Progressão da osteoartrose nos compartimentos não substituídos por implante protético, que acarreta manifestação clínica de dor e limitação funcional de forma incapacitante para as atividades da vida diária, foi considerada falha da AUJ e indicada conversão para artroplastia total do joelho. Tais manifestações foram comprovadas por exames radiográficos com carga que apontaram graves alterações degenerativas em compartimentos não ressuperficializados.

Em termos cronológicos, as falhas foram divididas em precoces, quando ocorridas até dois anos após a AUJ, e tardias, quando ocorridas após esse período.

Dados relativos ao implante usado durante o procedimento de artroplastia unicondilar e a cirurgia de revisão foram coletados do relato cirúrgico.

Os implantes unicompartmentais usados foram Omnicfit (Stryker®) com plataforma metálica fixa cimentada de primeira geração e Miller Galante (Zimmer®) de mesmas especificações e de segunda e terceira gerações.

Os implantes usados durante a cirurgia de revisão pertenciam ao sistema PFC Sigma DePuy® e foram categorizados em primário convencional ou semiconstrito (Total Condylar III DePuy®).

Do mesmo modo, analisamos a ocorrência de defeitos ósseos porventura existentes e o manejo empregado: enxertia óssea, com discriminação entre autólogo e homólogo, assim como uso de aumentos metálicos tipo cunha, associados ou não a hastes intramedulares.

## Resultados

Foram incluídas nesta série 27 cirurgias de revisão de AUJ (26 pacientes). Dez eram do sexo masculino e 17 do feminino. A idade, por ocasião do procedimento de conversão da AUJ, variou entre 45 e 78, com média de 64,8 anos. A falha da artroplastia unicompartmental ocorreu no lado direito em 14 pacientes e em 13 no esquerdo. Em 25 pacientes a artroplastia unicompartmental havia sido feita no Into e em um caso em outra instituição.

A etiologia prevalente para a AUJ foi osteoartrose unicompartmental em 14 pacientes (52%), seguida por osteonecrose do côndilo femoral medial em 11 casos (41%) e pós-traumática em duas cirurgias (7%).

A artroplastia unicondilar foi feita no compartimento medial em 22 pacientes e no lateral em cinco.

Quando se avaliou a amostra total de 27 falhas de AUJ, colapso (afundamento) de um ou mais componentes representou a principal causa de falha, em 33% dos pacientes (nove casos). Soltura asséptica configurou a segunda causa mais frequente de falha, em 30% dos casos (oito pacientes). Foram seguidos, entre outras causas, por ordem de prevalência, por progressão da osteoartrose em 15% (quatro pacientes), infecção e dor em 7% cada (dois), desgaste do polietileno e osteólise em 4% cada (um paciente).

Os casos de soltura de apenas um componente ocorreram mais frequentemente no lado tibial (60%) (fig. 1).

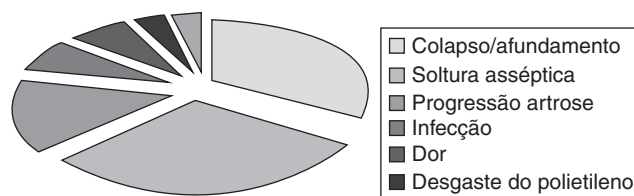


Figura 1 – Distribuição de causas de falha de AUJ (n = 27).

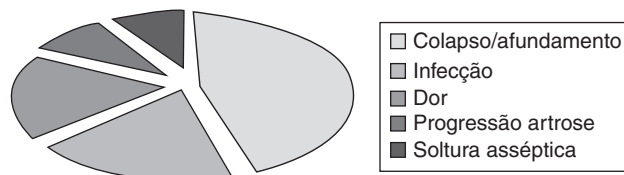


Figura 2 – Distribuição de causas precoces de falha de AUJ (n = 11).

A falha precoce da AUJ ocorreu em 11 casos, o que representa 41% de todas as indicações de revisões feitas no período estudado. Falha tardia ocorreu em 16 vezes e correspondeu a 59%.

A principal causa de falha ocorrida precocemente foi colapso/afundamento do componente tibial em 45,5% dos casos (cinco vezes); seguido, entre outras em menor número, por infecção e dor, em 18,25% dos pacientes cada (dois casos). Progressão da artrose e soltura do componente femoral foram identificadas como causa de revisão em 9% cada (um caso) (fig. 2).

A principal causa de falha ocorrida no grupo revisado com mais de dois anos, composto de 16 pacientes, foi soltura asséptica de um ou mais componentes em 44% (sete cirurgias); seguido por colapso/afundamento de um ou mais componentes em 25% cada (quatro casos) e progressão da osteoartrose em 19% (três pacientes). Desgaste do polietileno e osteólise foram identificados em 6% cada (uma vez).

Nos casos de soltura ou de migração de um único componente, em 75% das vezes ocorreram no lado tibial (fig. 3).

A cirurgia de revisão da artroplastia unicompartmental foi feita em 23 pacientes. Análise pormenorizada dos implantes usados e necessidade de enxertos, assim como causa e momento da falha, são descritos na tabela 1 (fig. 4 A-D).

## Discussão

Trabalhos que analisam detalhes de técnica cirúrgica para a artroplastia unicompartmental de joelho, assim como implantes disponíveis e seus resultados clínicos, são

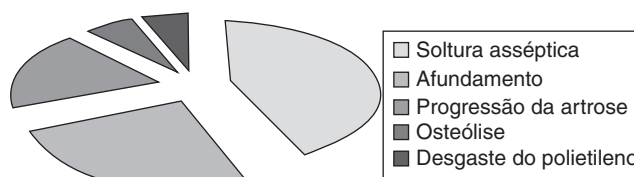


Figura 3 – Distribuição de causas de falha tardia (n = 16).

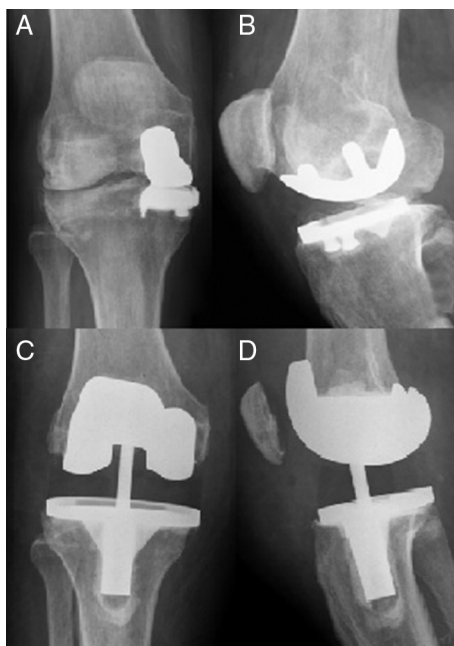
**Tabela 1 – Distribuição dos implantes usados durante a revisão, número de casos, momento e causa de falha**

Implante da revisão	N pcts	Causas falha	Momento	Implante unicondilar
ATJ	14	Soltura asséptica de comp (7) Progressão da artrose (3) Colapso/afundamento tibial (2) Infecção Dor	Precoce (6) Tardio (8)	Ominifnt (12) MGalante (2)
ATJ + enxerto autólogo	5	Colapso/afundamento tibial Colapso/afundamento femoral (1) Soltura asséptica 2 comp. (1)	Precoce (1) Tardio (4)	Ominifnt (3) MGalante (2)
ATJ + enxerto homólogo	3	Afundamento femoral (2) Osteólise (1)	Precoce (1) Tardio (2)	Ominifnt (3)
TC III (semiconstrito)	1	Progressão da artrose (1)	Tardio (1)	MGalante
Não operou	1	–	–	–

inúmeros. Entretanto, estudos que relacionam as causas e a cronologia dessas falhas, assim como implantes necessários durante a cirurgia de revisão, são raros na literatura.<sup>4-14</sup>

Apesar da baixa incidência de falha da artroplastia unicompartmental moderna, o impacto pessoal, o dispêndio de recursos financeiros e as incidências de morbidade e mortalidade do procedimento de revisão tornam necessário ao cirurgião buscar compreender os mecanismos para a ocorrência das falhas, de tal forma que permita a prevenção e a correção dessas causas.<sup>13-16</sup>

Dados do Registro de Artroplastia da Suécia, que avaliaram aproximadamente 15 mil implantes unicondilares, identificaram falha com necessidade de revisão em 7,7% dos pacientes. A soltura asséptica foi identificada como principal mecanismo de falha, em 43% das revisões. Progressão da osteoartrose foi responsável por 26% dos casos de revisão, a segunda causa mais prevalente. Desgaste do polietileno, falhas mecânicas e fraturas representaram 15% das cirurgias de conversão para ATJ.<sup>15</sup>



**Figura 4 – (A-D) Falha de artroplastia unicompartmental revisada para implante semiconstrito.**

Nosso estudo analisa cirurgias feitas com implantes de primeira, segunda e terceira geração, assim como em diferentes períodos de desenvolvimento do conhecimento dessa técnica. Desse modo, incluem pacientes submetidos a procedimentos com características que não expressam o patamar de evolução tecnológica dos dias atuais. Dessa forma, as modalidades de falhas podem ter apresentado alterações ao longo do desenvolvimento da técnica.

Em nossa série, migração de componente com afundamento/colapso do compartimento representou a principal modalidade de falha, em 33% de nossa amostra. A maioria dos casos ocorreu no componente tibial. Nossos dados encontram-se em concordância com o estudo de Aleto et al.,<sup>23</sup> no qual colapso tibial foi identificado em 47% dos casos de revisão e representou, também, a causa mais prevalente. Entretanto, essa causa é distinta do principal mecanismo de falha identificado pelas maiores séries.<sup>13-15,20-26</sup>

Nos registros sueco<sup>15</sup> e norueguês,<sup>26</sup> colapso com afundamento do componente ocorreu em menos de 10% da amostra. Entretanto, soltura asséptica configurou a principal causa de falha, em aproximadamente 40% dos casos.

Em nosso estudo, soltura asséptica de um ou mais componentes foi a segunda causa mais prevalente, identificada em 30% das cirurgias de revisão. Foran et al.,<sup>16</sup> ao analisar série com sobrevida de 15 anos, não identificam soltura asséptica como causa de falha em sua amostra. Entretanto, Saragaglia et al.<sup>27</sup> identificaram soltura asséptica em 67% de sua amostra.

Diversos autores, como Froimson et al.<sup>6</sup> e Saragaglia et al.,<sup>27</sup> destacam a progressão da osteoartrose nos compartimentos não ressuperficializados como alteração frequente nos exames radiográficos após a artroplastia unicompartmental, com variação de 17% a 60%. Contudo, a necessidade de revisão por essa causa representa 3% a 12%. Em nossa série, 15% das indicações de revisão de prótese unicompartmental ocorreram por limitação funcional por progressão da osteoartrose.

Froimson et al.<sup>6</sup> destacam que infecção pode ser a causa precoce de falha ou ocorrer tardiamente e acometer reduzido número de casos, não superiores a 10%. Em nossa amostra, infecção foi a responsável por revisão em dois pacientes (8%), ambos em período precoce, o que está, portanto, em concordância com a literatura.

Desgaste do componente de polietileno foi notado como causa motivadora de revisão em apenas um paciente em nossa série. Portanto, nossos dados estão em desacordo com estudo de Springer et al.<sup>14</sup> e Levine et al.<sup>22</sup> Acreditamos que

parte dessa diferença possa ser atribuída a diferenças na manufatura e esterilização dos componentes de polietileno dos diferentes fabricantes em períodos iniciais do desenvolvimento da técnica.

Vantagem teórica da artroplastia unicompartmental de joelho é a facilidade técnica da revisão, com perdas ósseas limitadas e sem insuficiência ligamentar, o que permite conversão para artroplastia total de joelho com implantes convencionais. Entretanto, diversos autores identificam necessidade de enxertia óssea, aumentos metálicos e hastes intramedulares e, em menor número, implantação de próteses semiconstritas.<sup>20-24,27-29</sup>

Barret et al.<sup>20</sup> estudaram falha de artroplastias unicongilares de primeira geração e verificaram como causa da revisão soltura asséptica de componentes em 55% dos casos e progressão da osteoartrose em 31%. Das 29 conversões para próteses totais, 93% foram para implantes que preservaram o ligamento cruzado posterior (LCP). Contudo, mais da metade da série necessitou de enxertos ósseos, aumentos metálicos ou hastes. As dificuldades foram atribuídas ao desenho pouco desenvolvido dos implantes e à limitação na seleção dos pacientes submetidos à AUJ.

Em série publicada por Padgett et al.,<sup>21</sup> em 76% das cirurgias foram identificados defeitos ósseos com necessidade de tratamento. Esses autores classificaram a revisão de prótese unicompartmental em procedimento de dificuldade técnica similar à revisão de artroplastia total de joelho.

A revisão de 31 artroplastias unicompartmentais de segunda geração publicada por Levine et al.<sup>22</sup> identificou em 23% dos casos defeitos contidos com necessidade de enxertia autóloga, 19% dos defeitos ósseos necessitaram ser manejados com aumentos metálicos e em três pacientes foi necessária haste intramedular. Todas as revisões foram indicadas por desgaste do polietileno ou progressão da artrose.

Estudo de conversão de 32 implantes unicongilares modernos feito por McAuley et al.<sup>24</sup> identificou necessidade de enxertia óssea autóloga em 31%, em 25% dos casos o defeito foi manejado com aumento metálico e em 44% foram necessários implantes com adição de haste intramedular.

Springer et al.<sup>14</sup> destacam que 68% dos pacientes submetidos a conversão de AUJ de terceira geração apresentavam defeitos ósseos com necessidade de manejo com enxertia óssea autóloga e em 23% foram usados aumentos metálicos. Chou et al.<sup>28</sup> corroboram esses dados e verificaram em sua série uso de enxerto ósseo autólogo em 67% dos casos e preenchimento com cunhas metálicas em 33%.

Em nossa casuística, 61% das cirurgias de revisão foram feitas com implantes convencionais e sem adição de enxertia óssea. Os defeitos ósseos concentravam-se na tíbia e necessitaram de enxertia autóloga em 22% das cirurgias (cinco casos) e homóloga em 13% (três casos). O manejo de falha óssea com aumento metálico não foi observado em nosso estudo.

Aleto et al.<sup>23</sup> e Springer et al.<sup>14</sup> destacam que o modo de falha representa fator preditivo de defeito ósseo durante a cirurgia de revisão. Fato comprovado em nossa série, na qual a migração ou o colapso do compartimento medial mais frequentemente necessitou de enxertia óssea.

Diversos autores, como Aleto et al.,<sup>23</sup> McAuley et al.,<sup>24</sup> Springer et al.<sup>14</sup> e Lai et al.,<sup>18</sup> não identificaram a necessidade de enxertia homóloga para manejo das falhas ósseas.

Entretanto, conforme notado em nosso estudo, o uso de enxerto de Banco de Tecidos foi identificado por Saldanha et al.<sup>13</sup> e Otte et al.<sup>29</sup> em 6% a 69% das suas cirurgias, respectivamente.

Nossa série verificou necessidade de implante com maior grau de constrição em um paciente (5%) que apresentou progressão da osteoartrose em compartimento lateral associada à deformidade em valgo e à insuficiência das estruturas mediais. No estudo de Saldanha et al.,<sup>13</sup> apesar da integridade do ligamento cruzado anterior em 77% da sua amostra, em 22% dos casos foram necessários implantes semiconstritos por causa da insuficiência do ligamento colateral medial.

## Conclusões

Identificamos como causa de falha de artroplastia unicompartmental: colapso (afundamento) de um ou mais componentes em 33% dos pacientes, soltura em 30% dos casos, progressão da osteoartrose em 15%, infecção e dor em 7% cada, desgaste do polietileno e osteólise em 4% cada.

Necessidade de enxertia óssea foi verificada em 35% dos pacientes. Não foi feito aumento metálico ou usada haste intramedular, embora tenha sido necessário implante semiconstrito em um caso por insuficiência ligamentar.

A causa de falha se relacionou com necessidade de enxertia óssea. Dos oito pacientes que necessitaram de enxerto ósseo, em seis o mecanismo de falha foi migração/colapso do compartimento.

## Conflitos de interesse

Os autores declaram não haver conflitos de interesse.

## REFERÊNCIAS

1. McKeever DC. The choice of prosthetic materials and evaluation of results. *Clin Orthop*. 1995;6:17-21.
2. Marmor L. Unicompartmental arthroplasty of the knee with a minimum ten-year follow-up period. *Clin Orthop Relat Res*. 1988;228:171-7.
3. Cartier P, Chaib S, Vanvooren P. Unicompartmental prosthetic replacement of the knee. Apropos of 159 cases maximum follow-up of 10 years. *Rev Chir Orthop*. 1987;73:130-3.
4. Laskin RS. Unicompartmental tibiofemoral resurfacing arthroplasty. *J Bone Joint Surg Am*. 1978;60:182-5.
5. Insall J, Aglietti P. A five-seven year follow-up unicongylar arthroplasty. *J Bone Joint Surg Am*. 1980;62:1329-37.
6. Froimson MI, Bloomfield MR, Sherman RA. Revision of the failed unicompartmental knee arthroplasty. *Seminars in Arthroplasty*. 2009;20:23-8.
7. Gioe TJ, Killen KK, Hoeffel DP, Bert JM, Confort TK, Schetelma K, Mehle S, Grimm K. Analysis of unicompartmental knee arthroplasty in a community-based implant registry. *Clin Orthop Relat Res*. 2003;416:111-9.
8. Carlsson LV, Albrektsson BEJ, Regnér LR. Minimally invasive surgery vs conventional exposure using the Miller-Galante unicompartmental knee arthroplasty. *J Arthroplasty*. 2006;21(2):151-6.
9. Biswal S, Brighton RW. Results of unicompartmental knee arthroplasty with cemented, fixed-bearing prosthesis using minimally invasive surgery. *J Arthroplasty*. 2010;25(5):721-7.

10. Camanho GL, Viegas AC, Camanho LF, Camanho CR, Forgas A. Artroplastia unicompartmental no tratamento da osteoartrose medial do joelho. *Rev Bras Ortop.* 2007;42(9):285-9.
11. Newman J, Pydisetty RV, Ackroyd C. Unicompartmental or total knee arthroplasty. *J Bone Joint Surg Br.* 2009;91-B:52-7.
12. Borus T, Thornhill T. Unicompartmental knee Arthroplasty. *JAAOS.* 2008;16(1):9-18.
13. Saldanha KAN, Keys GW, Svard UCG, White SH, Rao C. Revision of Oxford medial unicompartmental knee arthroplasty to total knee arthroplasty – Results of a multicentre study. *Knee.* 2007;14: 275-9.
14. Springer BD, Scott RD, Thornhill TS. Conversion of failed unicompartmental knee arthroplasty to TKA. *Clin Orthop Relat Res.* 2006;446:214-20.
15. Lewold S, Robertsson O, Knutson K, Lidgren L. Revision of unicompartmentalknee arthroplasty: outcome of 1,135 cases from the Swedish Knee Arthroplasty study. *Acta Orthop Scand.* 1998;69:469-74.
16. Foran JR, Brown NM, Della Valle CJ, Berger RA, Galante JO. Long-term survivorship and failure modes of unicompartmental knee arthroplasty. *Clin Orthop Relat Res.* 2013;471:102-8.
17. Steele RG, Hutabarat S, Evans RL, Acroyd CE, Newman JH. Survivorship of the St Geord Sled medial unicompartmental knee replacement beyond ten years. *J Bone Joint Surg Br.* 2006;88:1164-8.
18. Lai CH, Rand JA. Revision of failed unicompartmental total knee arthroplasty. *Clin Orthop Relat Res.* 1993;287: 193-201.
19. Berend KR, George J, Lombardi AV. Unicompartmental knee arthroplasty to total knee arthroplasty conversion: assuring a primary outcome. *Orthopedics.* 2009;32(9):684.
20. Barret WP, Scott RD. Revision of failed unicondylar unicompartmental knee arthroplasty. *J Bone Joint Surg Am.* 1987;69(9):1328-35.
21. Padgett DE, Stern SH, Insal JN. Revision total knee arthroplasty for failed unicompartmental replacement. *J Bone Joint Surg Am.* 1991;73A(2): 186-90.
22. Levine WN, Ozuna RM, Scott RD, Thornhill TS. Conversion of failed modern unicompartmental arthroplasty to total knee arthroplasty. *J Arthroplasty.* 1996;11(7):797-801.
23. Aletto TJ, Berend ME, Ritter MA, Faris PM, Meneghini RM. Early failure of unicompartmental knee arthroplasty leading to revision. *J Arthroplasty.* 2008;23(2):159-63.
24. McAuley JP, Engh GA, Ammeen DJ. Revision of failed unicompartmental knee arthroplasty. *Clin Orthop Relat Res.* 2001;392:279-382.
25. Garner JS, Jarvis WR, Emori TG, Horan TC, Hughes M.: CDC definitions for nosocomial infections. In: Olmsted RN, editor. *APIC Infection Control and applied epidemiology: principles and practice.* ST Louis: Mosby; 1996. p. A-1A-20.
26. Furnes O, Espehaug B, Lie Sa. After unicompartmental and tricompartmental primary knee replacement with cement. *J Bone Joint Surg Am.* 2007;89:519-25.
27. Saragaglia D, Estour G, Nemer C, Colle PE. Revision of 33 unicompartmental knee prostheses using total knee arthroplasty: strategy and results. *Int Orthop.* 2009;33:969-74.
28. Chou DTS, Swamy GN, Lewis JR, Badhe NP. Revision of implant constraint on results of conversion of unicompartmental knee arthroplasty to total knee arthroplasty. *Orthopaedics.* 2002;25:1353-7.
29. Otte KS, Larsen H, Jensen TT, Hansen EMB, Rechnagel K. Cementless ACG revision of unicompartmental knee arthroplasty. *J Arthroplasty.* 1997;12(1):55-9.