



# REVISTA BRASILEIRA DE REUMATOLOGIA

www.reumatologia.com.br



## Relato de caso

# Pneumonia por *Legionella* após uso de Infiximabe em paciente com Artrite Reumatoide



Karina de Souza Giassi<sup>a</sup>, Vilson Furlanetto Junior<sup>a</sup>, Sonia Fialho<sup>b</sup>,  
Giovana Gomes Ribeiro<sup>b</sup> e Ivânio Alves Pereira<sup>b,\*</sup>

<sup>a</sup> Universidade Federal de Santa Catarina, Florianópolis, SC, Brasil

<sup>b</sup> Núcleo de Reumatologia, Hospital Universitário Polydoro Ernani de São Thiago, Florianópolis, SC, Brasil

### INFORMAÇÕES SOBRE O ARTIGO

Histórico do artigo:

Recebido em 18 de junho de 2012

Aceito em 15 de abril de 2013

On-line em 6 de julho de 2014

Palavras-chave:

*Legionella pneumophila*

Fator alpha de necrose por tumor

Artrite reumatoide

Infiximabe

### R E S U M O

Os antagonistas do fator de necrose tumoral (anti-TNF) têm sido utilizados com sucesso em várias doenças inflamatórias crônicas, como artrite reumatoide (AR), mas alguns estudos observaram a ocorrência de infecções por patógenos intracelulares em pacientes medicados com anti-TNF. Relatamos um caso de paciente mulher com diagnóstico prévio de AR durante 16 anos e que estava sendo medicada com várias drogas antirreumáticas modificadoras de doença (DMARDs), tendo como resultado o insucesso terapêutico, sendo em seguida tratada com infliximab. Depois de transcorridos 15 dias da segunda dose, a paciente foi acometida por dor torácica ventilatório-dependente, tosse seca e dispnéia. Foi hospitalizada, e o diagnóstico de pneumonia por *Legionella pneumophila* foi confirmado pela presença do antígeno de *Legionella* na urina. TNF é uma citocina inflamatória que também promove inibição do crescimento bacteriano de patógenos intracelulares, e sua inibição parece aumentar a sensibilidade a essas infecções em alguns pacientes.

© 2014 Elsevier Editora Ltda. Todos os direitos reservados.

### ***Legionella* pneumonia after infliximab in a patient with Rheumatoid Arthritis**

### A B S T R A C T

The antagonists of tumour necrosis factor (anti-TNF) have been successfully used in several chronic inflammatory diseases such as Rheumatoid Arthritis (RA), but some studies have observed the development of infections by intracellular pathogens in patients using anti-TNF. We report a case of a female patient with previous diagnosis of RA for 16 years that used several disease-modifying anti-rheumatic drugs (DMARDs) that resulted in treatment failure, and then was treated with infliximab. After fifteen days of the second dose, the patient developed ventilatory-dependent chest pain, dry cough and dyspnea. She was hospitalized, and the diagnosis of pneumonia by *Legionella pneumophila* was confirmed by the

Keywords:

*Legionella pneumophila*

Tumour necrosis factor alpha

Rheumatoid arthritis

Infiximab

\* Autor para correspondência.

E-mail: [ivaniop@matrix.com.br](mailto:ivaniop@matrix.com.br) (I.A. Pereira).

<http://dx.doi.org/10.1016/j.rbr.2013.04.008>

0482-5004/© 2014 Elsevier Editora Ltda. Todos os direitos reservados.

presence of *Legionella* antigen in an urine test. TNF is an inflammatory cytokine that also acts inhibiting the bacterial growth of intracellular pathogens, and its inhibition seems to increase susceptibility to these infections in some patients.

© 2014 Elsevier Editora Ltda. All rights reserved.

## Introdução

Os Antagonistas do Fator de Necrose Tumoral (anti-TNF) têm mostrado modificações significativas no curso de uma série de doenças inflamatórias crônicas, como Doença de Crohn, Espondilite Anquilosante e Artrite Reumatoide (AR).<sup>1</sup>

O Fator de Necrose Tumoral- $\alpha$  (TNF $\alpha$ ) é uma citocina pró-inflamatória, com múltiplos alvos e interações, mas que possui um papel bem estabelecido na patogênese da inflamação reumatoide.

Além dessa função pró-inflamatória na AR, o TNF $\alpha$  também atua como mecanismo de defesa celular contra infecções. Estudos têm observado que a terapia com anti-TNF pode estar relacionada ao aumento no risco de infecções por patógenos intracelulares, incluindo *Mycobacterium tuberculosis*, *Legionella pneumophila*, *Listeria monocytogenes*, *Aspergillus fumigatus*, *Histoplasma capsulatum* e *Pneumocystis jirovecii*.

As evidências que suportam a associação entre anti-TNF e o aumento no risco de infecções incluem relatos de caso, estudos epidemiológicos e experimentos com modelos animais.<sup>2</sup>

Relatamos a seguir caso de pneumonia por *Legionella* em paciente com AR durante o uso de anti-TNF e discutiremos os principais fatores possivelmente envolvidos na gênese desse tipo de infecção.

## Relato de caso

Paciente feminina, 50 anos, com história de AR erosiva e fator reumatoide positivo há 16 anos. Fez uso de diversas drogas modificadoras do curso de doença (DMCDs), incluindo hidroxiquina, sulfassalazina, metotrexato (MTX), leflunomida e terapia de combinação com MTX 25 mg/dia sem subcutâneo e leflunomida 20 mg/dia. Após falha terapêutica e intolerância gastrointestinal ao MTX a paciente iniciou tratamento com infliximabe.

Optou-se, então, pelo início de infliximabe associado à leflunomida. Na ocasião, o RX de tórax era normal e o PPD de 10 mm, tendo sido introduzido isoniazida 300 mg/dia como prevenção de reativação de tuberculose latente.

Após 15 dias da segunda dose de infliximabe, a paciente evoluiu com febre, tosse seca, dor torácica ventilatória dependente e dispneia. Foi internada apresentando hipoxemia e consolidações alveolares em hemitórax esquerdo (fig. 1 A). O lavado broncoalveolar foi negativo para fungos e BAAR, bem como resultado do anti-HIV. O diagnóstico de legionelose foi confirmado por pesquisa positiva para antígeno *L. pneumophila* na urina.

Evoluiu com melhora do quadro após quatro semanas do uso combinado de macrolídeo e quinolona (fig. 1 B). Manteve atividade persistente (DAS 28 > 5,1) a despeito da associação de

metotrexato e leflunomida utilizados como opção terapêutica. Um ano após a resolução do quadro infeccioso reiniciou infliximabe, mantendo desde então remissão clínica (DAS 28 < 2,6) sem novas intercorrências infecciosas.

## Discussão

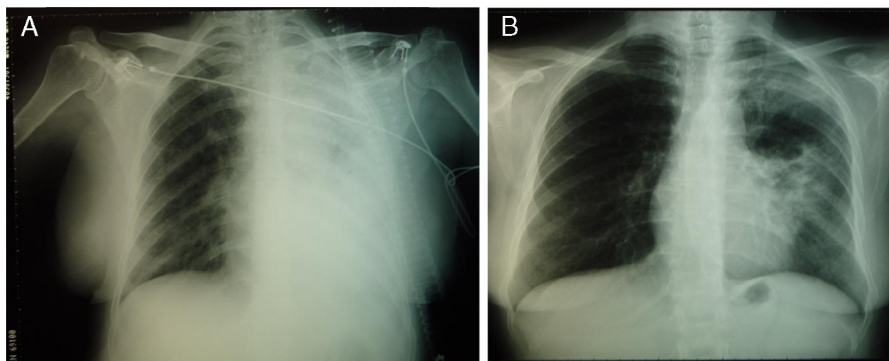
Os anti-TNF agem, de forma geral, pelo bloqueio do TNF- $\alpha$ . O uso desses medicamentos tem proporcionado excelentes resultados. Seus efeitos incluem desde a melhora sintomática em pacientes resistentes ao tratamento com DMCDs até a interrupção da progressão do dano articular na AR.<sup>3</sup>

O TNF é uma citocina com papel importante na defesa contra microorganismos intracelulares. É produzido por monócitos e macrófagos, estimula a produção de óxido nítrico e induz a diferenciação dos macrófagos em macrófagos epiteloides, necessários para a formação dos granulomas. Os macrófagos e monócitos também são úteis no reconhecimento e na destruição de qualquer patógeno intracelular formador ou não de granulomas. Além disso, o TNF é essencial para manter a integridade do granuloma.<sup>4</sup> A formação do granuloma é fundamental para conter infecções e, desta forma, prevenir sua disseminação, o que se torna particularmente importante nas infecções por *Mycobacterium tuberculosis*.

*L. pneumophila* é uma bactéria intracelular facultativa que preferencialmente invade e infecta macrófagos e monócitos. Estudos em modelos animais demonstraram que a infecção por *L. pneumophila* induz os macrófagos à produção de citocinas pró-inflamatórias como o TNF e IL-1, e que a adição de TNF recombinante aos macrófagos infectados por *L. pneumophila* resulta em uma importante resistência destas células ao crescimento bacteriano.<sup>5</sup> Não se sabe ao certo o mecanismo pelo qual o TNF reduz a replicação bacteriana, sugere-se que a citocina atue de forma sinérgica com interferon-gama sintetizado por linfócitos T na inibição do crescimento bacteriano, auxiliado pelo aumento das concentrações de óxido nítrico e da depleção do ferro intracelular induzidos pela atividade do TNF.<sup>6</sup>

Além desses mecanismos citados, o TNF parece atuar também mediando à indução da glutatona, um potente antioxidante. Desta forma, o TNF minimizaria os efeitos da lesão pulmonar induzida pela *L. pneumophila* e pela hiperóxia.<sup>7</sup>

Após a introdução dos anti-TNF na prática clínica, atentou-se para o surgimento de infecções oportunistas e infecções por bactérias intracelulares. Estudos *in vitro* observaram que culturas de macrófagos tratados com TNF mostraram resistência à infecção por *L. pneumophila*, mas que esta resistência foi reduzida após a administração de anti-TNF nestas culturas. Além disso, modelos animais infectados por *L. pneumophila*



**Figura 1 – A. RX de tórax mostrando consolidação extensa em hemitórax esquerdo. B. RX de tórax após tratamento com macrolídeo e quinolona (azitromicina e levofloxacino).**

tratados com anti-TNF mostraram uma pneumonia persistente, com maior número de macrófagos infectados e de bactérias presentes do que os controles sem tratamento com anti-TNF.<sup>8</sup>

Há estudos epidemiológicos que apontam para um risco aumentado de infecções oportunistas, em geral nos pacientes tratados com anti-TNF.<sup>9,10</sup> Os relatos de caso e séries de casos apresentados na literatura atentam os médicos para o desenvolvimento de infecção por *L. pneumophila* em pacientes em tratamento com anti-TNF. Tubach et al. estima que o risco relativo para infecção por *L. pneumophila* em pacientes em tratamento com anti-TNF seja cerca de 16,5 vezes maior que a população geral na França.<sup>11</sup>

A maioria dos relatos de infecção por *L. pneumophila* está associado ao infliximabe. O mesmo padrão se confirma quando mencionamos a infecção por *M. tuberculosis*. Dados do Food and Drug Administration (FDA) mostram que a incidência dessa infecção pode ser de oito a nove vezes maior nos pacientes tratados com infliximabe do que com etanercepte. Os anti-TNF citados possuem diferentes mecanismos de ação, o que pode, em parte, explicar a diferença na incidência de infecções. O infliximabe, sendo um anticorpo monoclonal, forma ligações mais estáveis e irreversíveis com o TNF ligado à membrana celular. O etanercepte, que se comporta como um receptor solúvel para o TNF, forma complexos menos ávidos pela citocina.<sup>12</sup>

Os dados expostos reforçam a hipótese de que pacientes tratados com anti-TNF apresentam risco aumentado para infecção por *L. pneumophila*. Além das evidências com modelos animais, pode-se levar em consideração que essas infecções são muito raras em pacientes com AR em tratamento com outras drogas que não os anti-TNF.

Assim, médicos devem estar atentos para o diagnóstico dessa enfermidade em pacientes em tratamento com anti-TNF. Apesar de a eficácia e a segurança desses medicamentos estarem bem estabelecidas, possíveis efeitos adversos graves devem ser monitorados.

### Conflitos de interesse

Os autores declaram não haver conflitos de interesse.

### REFERÊNCIAS

- Ruiz AA, Pijoan JI, Ansuategui E, Urkaregi A, Calabozo M, Quintana A. Tumor necrosis factor alpha drugs in rheumatoid arthritis: systematic review and meta analysis of efficacy and safety. *BMC Musculoskelet Disord.* 2008;9:52.
- Crum NF, Lederman ER, Wallace MR. Infections associated with tumor necrosis factor-alpha antagonists. *Medicine (Baltimore).* 2005;84:291-302.
- Kolarz B, Targońska-Stepniak B, Darmochwał Kolarz D, Majdan M. Autoimmune aspects of treatment with TNF-alpha inhibitors. *Postepy Hig Med Dosw.* 2007;61:478-84.
- Gardam MA, Keystone EC, Menzies R, Manners S, Skamene E, Long R, et al. Anti-tumour necrosis factor agents and tuberculosis risk: mechanisms of action and clinical management. *Lancet Infect Dis.* 2003;3:148-55.
- McHugh SL, Newton CA, Yamamoto Y, Klein TW, Friedman H. Tumor necrosis factor induces resistance of macrophages to *Legionella pneumophila* infection. *Proc Soc Exp Biol Med.* 2000;224:191-6.
- Gobbi FL, Benucci M, Angela Del Rosso MD. Pneumonitis Caused by *Legionella pneumoniae* in a Patient With Rheumatoid Arthritis Treated With Anti-TNF- Therapy (Infliximab). *J Clin Rheumatol.* 2005;11:119-20.
- Nara C, Tateda K, Matsumoto T, Ohara A, Miyazaki S, Standiford TJ. *Legionella*-induced acute lung injury in the setting of hyperoxia: protective role of tumour necrosis factor-alpha. *J Med Microbiol.* 2004;53:727-33.
- Wondergem M, Voskuyl AE, Agtmael MA. A case of legionellosis during treatment with TNF $\alpha$  antagonist. *Scand J Infect Dis.* 2004;36:310-20.
- Bongartz T, Sutton AJ, Sweeting MJ, Buchan I, Matteson EL, Montori V. Anti-TNF antibody therapy in rheumatoid arthritis and the risk of serious infections and malignancies. *JAMA.* 2006;295:2275-85.
- Freitas DS, Machado N, Andriqueti FV, Reis Neto ET, Pinheiro MM. Hanseníase virchowiana associada ao uso de inibidor do fator de necrose tumoral  $\alpha$ : relato de caso. *Rev Bras Reumatol.* 2010;50:333-9.
- Tubach F, Ravaud P, Salmon-Céron D, Petitpain N, Brocq O, Grados F. Emergence of *Legionella pneumophila* pneumonia in patients receiving tumor necrosis factor-alpha antagonists. *Clin Infect Dis.* 2006;43:95-100.
- Dinarelli CA. Differences between anti-tumor necrosis factor- $\alpha$  monoclonal antibodies and soluble TNF receptors in host defense impairment. *Rheumatology.* 2005;32:40-7.