

Revista Colombiana de Anestesiología

Colombian Journal of Anesthesiology

www.revcolanest.com.co



Reporte de caso

Implicaciones anestésicas en la enfermedad de Von Recklinghausen



Rosana Guerrero-Domínguez*, Daniel López-Herrera-Rodríguez,
Jesús Acosta-Martínez e Ignacio Jiménez

Facultativo Especialista en Anestesiología y Reanimación, Hospitales Universitarios Virgen del Rocío, Sevilla, España

INFORMACIÓN DEL ARTÍCULO

Historia del artículo:

Recibido el 26 de junio de 2014

Aceptado el 22 de agosto de 2014

On-line el 12 de diciembre de 2014

Palabras clave:

Neurofibroma

Neurofibromatosis

Anestesia

Manejo de la vía aérea

Manchas Café Con Leche

R E S U M E N

La enfermedad de Von Recklinghausen (EVR) o neurofibromatosis tipo I (NF1) es una enfermedad con herencia autosómica dominante con un amplio espectro de manifestaciones clínicas. Los neurofibromas son las lesiones características. Este trastorno se asocia con importantes consideraciones anestésicas, principalmente cuando los neurofibromas aparecen en la orofaringe y laringe, produciendo dificultades en la laringoscopia y en la intubación endotraqueal. Describimos el manejo anestésico de un paciente con NF1 bajo anestesia general para extirpación de neurofibromas faciales. Hemos realizado un breve repaso de la literatura existente para optimizar el manejo anestésico y reducir el número de complicaciones asociadas con las manifestaciones sistémicas de este síndrome.

© 2014 Sociedad Colombiana de Anestesiología y Reanimación. Publicado por Elsevier España, S.L.U. Todos los derechos reservados.

Anaesthetic implications in Von Recklinghausen disease: A case report

A B S T R A C T

Von Recklinghausen disease or neurofibromatosis Type I (NF1) is an autosomal dominant disease with a wide spectrum of clinical manifestations. Neurofibromas are the characteristic lesions. This disorder is associated with important anaesthetic considerations, mainly when neurofibromas occur in the oropharynx and larynx, leading to difficult laryngoscopy and tracheal intubation. We describe the anaesthetic management of a patient with NF1 under general anaesthesia for facial neurofibroma excision. We performed a brief review of the literature with the aim of optimizing the anaesthetic management and reduce the number of complications associated with the systemic manifestations of this syndrome.

© 2014 Sociedad Colombiana de Anestesiología y Reanimación. Published by Elsevier España, S.L.U. All rights reserved.

Keywords:

Neurofibroma

Neurofibromatosis

Anesthesia

Airway management

Cafe-au-Lait Spots

* Autor para correspondencia: Avda. Ramón Carande n.º 11, 4.º E, 41013 Sevilla, España.

Correo electrónico: rosanabixi@hotmail.com (R. Guerrero-Domínguez).

<http://dx.doi.org/10.1016/j.rca.2014.08.002>

0120-3347/© 2014 Sociedad Colombiana de Anestesiología y Reanimación. Publicado por Elsevier España, S.L.U. Todos los derechos reservados.

Introducción

La enfermedad de Von Recklinghausen (EVR) o neurofibromatosis tipo I (NF1) es una afección de herencia autosómica dominante caracterizada por tendencia a la formación de tumores de tejidos del ectodermo y mesodermo¹, afectando principalmente al sistema nervioso y a la piel². Friedrich Recklinghausen identificó el origen tumoral en el tejido nervioso en el año 1882^{1,3}. Fisiopatológicamente se caracteriza por una alteración del gen NF1, localizado en el cromosoma 17q11.2, que sufre una mutación, siendo el encargado de la secreción de neurofibromina, proteína que inhibe el crecimiento celular anormal^{1,2}. El espectro clínico de esta afección es muy amplio, caracterizado principalmente por neurofibromas cutáneos y manchas café con leche².

Caso clínico

Presentamos un caso de un paciente de 14 años de edad con antecedentes personales de EVR y quirúrgicos de exéresis de un neurofibroma plexiforme hemicraneal derecho. A la exploración de la vía aérea no se apreciaron fibromas en cavidad oral ni signos predictores de vía aérea difícil (VAD). No refería disnea, disfagia, ni cambios en el tono de la voz sugestivos de la existencia de fibromas laríngeos. Como pruebas complementarias se realizó bioquímica, hemograma, estudio de coagulación y radiografía de tórax, sin alteraciones.

Presentaba una importante asimetría facial como consecuencia de múltiples neurofibromas retroauriculares que desfiguraban el rostro e incluso imposibilitaban la colocación de gafas para la lectura, decidiéndose la realización de una exéresis de neurofibromas y remodelación facial.

Tras monitorización habitual no invasiva mediante presión arterial, electrocardiograma, pulsioximetría (SpO₂) y bloqueo neuromuscular mediante monitor TOF watch® SX, se canalizó de una vía venosa periférica en el dorso de la mano izquierda. Se realizó una inducción anestésica con 130 mg de propofol, 120 µg de fentanilo y 30 mg de rocuronio. No se produjo obstrucción de la vía aérea tras la inducción anestésica durante la ventilación manual con mascarilla facial. Se realizó una intubación endotraqueal sin incidencias, instaurándose la ventilación mecánica. Durante la laringoscopia no se objetivaron macroscópicamente fibromas laríngeos. Para el mantenimiento anestésico se emplearon sevoflurano a 1 CAM y fentanilo en función de las necesidades analgésicas. La intervención (fig. 1), de 160 min de duración, transcurrió sin incidencias.

Tras la finalización del procedimiento, se administraron 2 g de metamizol, 4 mg de ondansetrón, 0,6 mg de atropina y 2 mg de neostigmina, realizándose una extubación con unos valores en la monitorización neuromuscular de tren de cuatro mayores de 0,9 con posterior traslado a la unidad de reanimación postanestésica, evolucionando favorablemente.

Discusión

La neurofibromatosis (NF) es una enfermedad congénita perteneciente al grupo de las facomatosis neurocutáneas

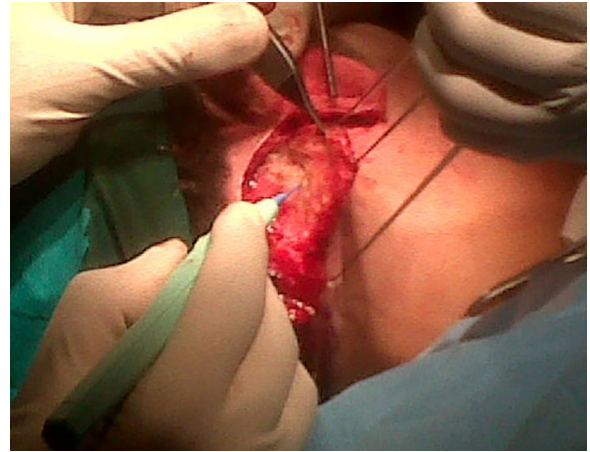


Figura 1 – Imagen de la extirpación de múltiples neurofibromas retroauriculares.

Fuente: autores.

autosómicas dominantes, que incluye también el complejo de esclerosis tuberosa, el síndrome de Von Hippel-Lindau y el síndrome de nevos basales⁴. Podemos distinguir 2 tipos de NF en función de las características fenotípicas y genéticas: la NF1 o EVR y la NF tipo 2 (NF2).

La EVR presenta una incidencia de uno por cada 2.500-3.300 nacimientos⁵ y una prevalencia de uno por cada 5.000 habitantes⁵. Aunque presenta un 100% de penetrancia⁵, la expresividad es variable^{5,6}, de modo que un 50% de los pacientes carecen de antecedentes familiares^{5,7}, implicando una mutación espontánea⁶.

A pesar de los grandes avances en genética molecular^{8,9}, el diagnóstico de la EVR se basa en el cumplimiento de una serie de criterios clínicos⁵ (tabla 1).

Las manchas cutáneas café con leche se detectan en el 95% de los adultos con EVR⁵. Los neurofibromas constituyen la lesión más característica¹⁰ y representativa de este trastorno, pudiendo diferenciarse 3 tipos en función de sus características clínicas e histopatológicas⁵: neurofibromas cutáneos (en el 95% de los pacientes), nodulares y plexiformes. Los neurofibromas plexiformes se aprecian en el 30% de los casos, causando verdaderas deformidades corporales⁵. Pueden evolucionar a

Tabla 1 – Criterios diagnósticos de la enfermedad de Von Recklinghausen (EVR) o neurofibromatosis tipo I (NF1)

Criterios diagnósticos de la EVR (NF1). Debe incluir 2 de las siguientes manifestaciones:
Seis o más manchas café con leche: 1,5 cm o mayores en la edad postpuberal o 0,5 o mayores en edad prepuberal
Dos o más neurofibromas de cualquier tipo o uno o más neurofibromas plexiformes
Pecas axilares (signos de Cowe) y/o inguinales
Glioma del nervio óptico
Dos o más nódulos de Lisch (hamartomas en el iris)
Lesión ósea distintiva: displasia del hueso esfenoides o displasia o adelgazamiento de la cortical de los huesos largos
Familiar de primer grado con EVR (NF1)

Fuente: autores.

malignidad en el 2-16% de los casos⁹, constituyendo la primera causa de morbimortalidad⁵.

Los nódulos de Lisch están presentes en el 95% de los casos. Pueden asociar anomalías óseas, feocromocitoma^{11,12}, tumores intestinales¹³, tumores carcinoides, gliomas malignos¹⁴ espinales o cerebrales, deformidades vertebrales, leucemia mieloide crónica juvenil⁵, retraso en el crecimiento y mental^{1,15}.

La NF2 se diagnostica en función de una serie de criterios clínicos, definidos por la presencia de schwannomas vestibulares bilaterales que conllevan a una hipoacusia⁵, cataratas, y por afectación del sistema nervioso central, como la presentación de meningiomas.

La EVR supone un reto para los anestesiólogos, incluyendo una probable VAD, anomalías de la anatomía espinal y neurofibromas periféricos¹⁶, por lo que la elección de la técnica anestésica requiere una rigurosa valoración sistémica¹⁷.

La técnica anestésica general ha sido clásicamente considerada la más segura, ya que la existencia de neuromas intracraneales o espinales no conocidos (hasta en un 40%¹⁶ de los casos) puede empeorar el cuadro neurológico por técnicas anestésicas locorreregionales^{17,18} con consecuencias devastadoras, como hematomas y parálisis¹⁶. Se han objetivado gliomas, meningiomas, hidrocefalia, tumores espinales y espina bífida en la EVR, desaconsejándose la anestesia locorreional ante estos hallazgos¹⁹.

La macroglosia, formaciones anormales en la lengua, faringe, laringe² e incluso fibromas plexiformes a nivel supraglótico⁵ pueden impedir la intubación endotraqueal^{2,19} y condicionar una obstrucción de la vía aérea superior durante la inducción anestésica. Estas lesiones deben ser sospechadas tras una rigurosa anamnesis, donde los pacientes suelen referir disfagia, disartria, estridor o cambio de la voz⁵. Las malformaciones faciales pueden condicionar una asimetría facial por afectación intraósea⁶ y contribuir a la dificultad en la ventilación con mascarilla facial e intubación orotraqueal.

Por lo tanto, los anestesiólogos debemos llevar a cabo una rigurosa valoración identificando los datos predictores de VAD, así como un adecuado interrogatorio dirigido a la detección de lesiones intraorales². Si se prevé una VAD, la intubación con fibrobroncoscopio despierto debe ser considerada la técnica de elección².

La afectación multisistémica de la EVR requiere especial atención a otros posibles hallazgos intraoperatorios, como la hipertensión, pues puede estar condicionada por un feocromocitoma no conocido (hasta en un 20%¹⁹ de los pacientes con EVR) o estenosis en arterias renales.

Otras causas de feocromocitoma a descartar incluyen el síndrome de Von Hippel-Lindau, la neoplasia endocrina múltiple tipo 2B (MEN 2B) y los síndromes de paragangliomas²⁰. El hallazgo de un feocromocitoma condiciona un manejo preoperatorio individualizado con el objetivo de evitar crisis hipertensivas intraoperatorias que podrían resultar letales. El control preoperatorio tensional se basa en un bloqueo de los receptores alfa con prazosina o fenoxibenzamina para reponer el volumen plasmático y contrarrestar los efectos vasoconstrictores de los niveles elevados de catecolaminas, seguido de un bloqueo beta.

Otras consideraciones incluyen la afectación respiratoria, con fibromas intrapulmonares y fibrosis pulmonar, y la

afectación cardiovascular, donde podemos encontrar, además de hipertensión, una miocardiopatía hipertrófica o tumores en mediastino que comprimen la vena cava superior.

La existencia de escoliosis compromete la función cardiopulmonar, evolucionando a fallo de ventrículo derecho⁵. Otras consideraciones anestésicas incluyen epilepsia, tumores carcinoides y estenosis ureteral obstructiva por neurofibromas⁵.

Excepcionalmente se han descrito algunos casos con sensibilidad alterada a los bloqueantes neuromusculares¹, condicionando episodios de apnea prolongada por un mecanismo desconocido^{19,21}.

En resumen, repasamos la literatura existente, con el objetivo de evitar efectos deletéreos de nuestra práctica clínica como anestesiólogos como consecuencia de la afectación multiorgánica de una patología condicionante de múltiples eventos adversos perioperatorios.

Perspectiva del paciente

El paciente percibió el manejo anestésico realizado como el que mayores beneficios aportaba dada la intervención quirúrgica y sus riesgos anestésicos asociados.

Consentimiento informado

Se obtuvo consentimiento informado.

Identificación de datos

Se han ocultado todos los datos de la paciente.

Comité de ética

Contamos con la aprobación por el comité de ética.

Financiación

Nuestro trabajo no ha sido financiado.

Conflicto de intereses

No existen conflictos de intereses.

REFERENCIAS

1. Del Castillo AS, Brito M, Martínez J, Sardi N. Manejo anestésico en cesárea de urgencia en pacientes con enfermedad de Von Recklinghausen: Presentación de dos casos. *Rev Mex Anestesiología*. 2009;32:134-7.
2. Lee WY, Shin YS, Lim CS, Chung WS, Kim BM. Spinal anesthesia for emergency cesarean section in a preeclampsia patient diagnosed with type 1 neurofibromatosis. *Korean J Anesthesiology*. 2013;65 6 Suppl:S91-2.
3. Von Recklinghausen FD. Ueber die multiplen Fibrome der Haut und ihre Beziehung zu den multiple Neuromen. Berlin: Hirschwald; 1882.

4. Lastra G, Franco R, nel Rueda P, Lina P, Pradilla S, Óscar Paz C. Neoplasia endocrina múltiple. ver Fac Med Unal [online]. 2004;52.
5. Hirsch NP, Murphy A, Radcliffe JJ. Neurofibromatosis: Clinical presentations and anaesthetic implications. *Br J Anaesth*. 2001;86:555-64.
6. Orozco Ariza JJ, Besson A, Pulido Roza M, Ruiz Roca JA, Linares Tovar, Sáez Yuguero MR. Neurofibromatosis tipo 1 (NF1). Revisión y presentación de un caso clínico con manifestaciones bucofaciales. *Avances en Odontoestomatología*. 2005;21:5.
7. Mulvihill JJ, Parry DM, Sherman JL, Pikus A, Kaiser-Kupfer MI, Eldridge R. NIH Conference: Neurofibromatosis I (Recklinghausen disease) and Neurofibromatosis 2 (bilateral acoustic neurofibromatosis). An update. *Ann Internal Med*. 1990;113:39-52.
8. Gutmann DH, Aylsworth A, Carey JC, Korf B, Marks J, Pyeritz RE, et al. The diagnostic evaluation of multidisciplinary management of neurofibromatosis I and neurofibromatosis 2. *JAMA*. 1997;278:51-7.
9. Kloots RT, Rufini V, Gross MD, Shapiro B. Bone scans in neurofibromatosis: Neurofibroma, plexiform neurofibroma a neurofibrosarcoma. *J Nucl Med*. 1996;37:1778-83.
10. Weistler OD, Radner H. Pathology of neurofibromatosis I and 2. En: Huson SM, Hughes RAC, editores. *The Neurofibromatoses*. London: Chapman and Hall; 1994. p. 135-9.
11. Loh KC, Shlossberg EC, Abbot EC, Salisbury SR, Tah MH. Phaeochromocytoma: A ten year survey. *Q J Med*. 1997;90:51-60.
12. Sakai M, Vallejo MC, Shannon KT. A parturient with neurofibromatosis type 2: Anesthetic and obstetric considerations for delivery. *Inter J Obst Anesth*. 2005;14: 332-5.
13. Klein A, Clemens J, Cameron J. Periampullary neoplasms in von Recklinghausen disease. *Surgery*. 1989;106: 815-9.
14. Ugren EB, Kinnear-Wilson LM, Stiller CA. Gliomas in neurofibromatosis: A series of 89 cases with evidence of enhanced malignancy in associated cerebellar astrocytomas. *Pathol Annu*. 1985;20:331-58.
15. Adams C, Fletcher WA, Myles ST. Chiasmal glioma in neurofibromatosis tipe I with severe visual loss regained with radiation. *Pediatr Neurol*. 1997;17:80-2.
16. Desai A, Carvalho B, Hansen J, Hill J. Ultrasound-guided popliteal nerve block in a patient with malignant degeneration of neurofibromatosis 1. *Case Rep Anesthesiol*. 2012;2012. <http://dx.doi.org/10.1155/2012/753769>
17. Sahin A, Aypar U. Spinal anesthesia in a patient with neurofibromatosis. *Anesth Analg*. 2003;97:1855-6.
18. Dounas M, Mercier FJ, Lhuissier C, Benhamou D. Epidural analgesia for labour in a parturient with neurofibromatosis. *Can J Anaesth*. 1995;42:420-4.
19. Triplett WW, Ondrey J, McDonald JS. Case report: Anesthetic considerations in Von Recklinghausen's disease. *Anesth Prog*. 1980;27:63.
20. Alcalá-Cerra G, Moscote-Salazar L, Lozano-Tagua CF, Sabogal-Barrios R. Neumotórax espontáneo asociado a fibrosis pulmonar en un paciente con neurofibromatosis tipo 2. *Rev Fac Med [online]*. 2010;58:137-41.
21. Richardson MG, Setty GK, Rawoof SA. Responses to nondepolarizing neuromuscular blockers and succinylcholine in Von Recklinghausen neurofibromatosis. *Anesth Analg*. 1996;82:382-5.