




SOCIEDAD
COLOMBIANA
DE CARDIOLOGÍA Y
CIRUGÍA CARDIOVASCULAR

Cardiología

www.elsevier.es/revcolcar



CARDIOLOGÍA DEL ADULTO – PRESENTACIÓN DE CASOS

Masa en cuello secundaria a electrodo de estimulación cardíaca abandonado



William Fernando Bautista Vargas^{a,*}, Luis Carlos Sáenz Morales^b
y Diego Andrés Rodríguez Guerrero^a

^a Departamento de Electrofisiología Cardiovascular, Universidad de La Sabana, Bogotá, Colombia

^b Departamento de Electrofisiología y Arritmias, Fundación Cardioinfantil, Bogotá, Colombia

Recibido el 16 de junio de 2015; aceptado el 7 de septiembre de 2015

Disponible en Internet el 6 de noviembre de 2015

PALABRAS CLAVE

Marcapasos;
Tumor;
Rotura cardíaca

KEYWORDS

Pacemaker;
Tumour;
Heart rupture

Resumen Mujer de 70 años de edad, con historia de un electrodo de estimulación cardíaca abandonado, que genera: un trastorno de la deglución y una deformidad estética que la hacen consultar en múltiples oportunidades.

A pesar de que se planteó la opción del retiro quirúrgico, se logró una extracción endovascular por la tracción de un electrodo.

Describimos la utilidad del eco intracardiaco y el catéter ENSnare[®], para la extracción de los electrodos en este tipo de casos.

© 2015 Sociedad Colombiana de Cardiología y Cirugía Cardiovascular. Publicado por Elsevier España, S.L.U. Este es un artículo Open Access bajo la CC BY-NC-ND licencia (<http://creativecommons.org/licencias/by-nc-nd/4.0/>).

Neck mass secondary to an abandoned pacing lead

Abstract 70-year-old woman with a history of an abandoned pacing lead who developed a deglutition disorder and an aesthetic deformity that made her consult in multiple specialties.

Even though surgical removal was considered, endovascular extraction was accomplished with the traction of the lead.

We describe the usefulness of the intracardiac echocardiography and the ENSnare[®] catheter for this type of lead extractions.

© 2015 Sociedad Colombiana de Cardiología y Cirugía Cardiovascular. Published by Elsevier España, S.L.U. This is an open access article under the CC BY-NC-ND license (<http://creativecommons.org/licenses/by-nc-nd/4.0/>).

* Autor para correspondencia.

Correo electrónico: Williambautista679@gmail.com (W.F. Bautista Vargas).

Introducción

Mujer de 70 años de edad, con cuadro clínico de un año de evolución consistente en una sensación de masa en el cuello, una disfagia y una secreción de material seroso por una herida en el cuello a nivel de la horquilla esternal. La paciente tenía antecedente de implante de dispositivo de estimulación cardiaca, el cual debió ser explantado por infección, 3 años antes de su consulta. El explante fue realizado parcialmente por imposibilidad para la extracción del electrodo de estimulación ventricular derecho, dado que se fracturó distalmente en el nivel de la vena subclavia izquierda. Los estudios posteriores de la radiología convencional y la tomografía del cuello documentaron la presencia del electrodo en contigüidad con tumoración en el cuello (fig. 1 A, B, C).

La paciente se llevó a junta médico-quirúrgica con propuesta de exploración quirúrgica del cuello, no obstante, se decidió un segundo intento de la extracción percutánea por parte del servicio de electrofisiología.

Procedimiento

Bajo anestesia general, se realizó el acceso femoral derecho con el introductor 8 Fr, se introdujo la camisa agilis® y el catéter ENSnare®, posteriormente se realizó el acceso venoso femoral izquierdo con el introductor 11Fr, por el cual se pasó la sonda de ecografía intracardiaca. Se realizaron múltiples intentos de tracción del electrodo con evidencia de deformidad de la cavidad ventricular derecha e hipotensión arterial (figs. 2 y 3). Finalmente, se logra la captura del electrodo con el catéter ENSnare®, lográndose el desplazamiento del mismo y la extracción exitosa por la vía femoral derecha. La paciente salió de la sala de procedimientos, normotensa, con ventilación espontánea y sin derrame pericárdico.

En el seguimiento al mes, la paciente presentaba notable mejoría clínica con: remisión de la lesión cutánea y mejoría de la disfagia (fig. 4).

Discusión

La extracción percutánea de los electrodos de estimulación es una práctica que está creciendo y se ha convertido en una rama de la electrofisiología, que involucra nuevas tecnologías que tienen mucho que ofrecer.

El abandono de un electrodo genera: un riesgo de cualquier tipo de complicación en un 20% de los casos, la migración dentro del sistema cardiovascular se presenta hasta en el 5% de los casos, siendo más frecuente en los electrodos auriculares unipolares^{1,2}. Se ha reportado migración de estos electrodos: a la vena subclavia, a la vena innominada, a la arteria pulmonar, a la vena cava superior, a la vena yugular, al ventrículo derecho y a las venas hepáticas. Dentro de las posibles causas de esta migración se incluyen: las extracciones fallidas, el síndrome de aplastamiento o la pérdida de la ligadura distal cuando se abandona un electrodo².

La migración sin secuelas vasculares se considera una complicación menor. Sin embargo, se pueden presentar secuelas como: oclusión parcial de la vena a donde ha migrado el electrodo en un 13,3% de los casos y oclusión

total en el 11,1% de los casos. Se puede condicionar oclusión total de la subclavia en el 15,6% y oclusión parcial de la vena cava superior en el 6,7%². Hasta en el 73% de los casos la porción migrada del electrodo abandonado está adherido a la superficie vascular y requiere intervenciones de tipo quirúrgico; teniendo relación directa con el nivel del corte del electrodo si éste es proximal o distal. Las intervenciones y la exploración quirúrgicas se han relacionado con perforación del septum interauricular, el embolismo cerebral y la reacción pleural. En el otro extremo del espectro, se encuentran las migraciones de electrodos con exposición a la piel, que han requerido medidas tan sencillas como: el reparo muscular de la fascia, hasta intervenciones con la exploración quirúrgica, para la extracción del electrodo expuesto^{3,4}.

Las indicaciones más frecuentes de la extracción de un electrodo son: la infección local en un 35% de los casos, la infección sistémica en un 24%, la disfunción de electrodos en un 10%, el trasplante cardiaco en un 1,6%, el desalojo en un 1,4% y la fractura en un 1,2%. Otras indicaciones menos conocidas, incluyen: el dolor crónico intratable en el 2,7% de los casos y la necesidad de realizar una resonancia magnética cuando el dispositivo abandonado no es condicionado para ello, o se encuentra fraccionado³.

Existen múltiples intervenciones para la extracción de dispositivos: la extracción manual (en donde no se usan camisas o dispositivos de extracción), la extracción mecánica (con uso o no de «locking stylets»), la disección con láser (uso de camisa láser excimer) y la extracción quirúrgica abierta. Los riesgos potenciales descritos con estos procedimientos, incluyen, hasta la muerte, que ha sido reportada hasta en el 0,8% de los casos usando la extracción percutánea^{4,5}.

La tasa de éxito de la extracción de los dispositivos es del 97,6% en hospitales que utilizan dispositivos con láser. El riesgo de fallar con la técnica mecánica es del 1,4%, con la técnica láser del 0,8% y del 0% con la extracción abierta. El riesgo de perforación con diferentes técnicas ha sido reportado hasta en el 0,9%^{3,5}.

El consenso mundial de expertos clasifica las intervenciones: según su complejidad, según el número de vías venosas usadas; en la primera categoría se considera el uso de una nueva vía venosa diferente a la usada para el implante y en la segunda categoría, cuando el uso de la misma vía venosa de implante es usada para el explante. La elección de una vía de explante se debe evaluar según la experiencia del operario, las herramientas disponibles y la complejidad del caso³.

La manipulación percutánea de los electrodos es una técnica novedosa que incluso ha servido para la reacomodación de los electrodos desalojados postablación^{6,7}. La extracción por fractura del electrodo es la indicación más frecuente hasta en un 48% de las extracciones en menores de 80 años de edad, con un grado de recomendación II, con nivel de evidencia B^{3,8}. Se han reportado fracasos de extracción de los electrodos hasta en un 1,5%. Cuando se evalúa la vía venosa utilizada para el procedimiento, el uso de un abordaje femoral es el más frecuente hasta en el 66,7% de los casos. El éxito reportado con técnicas de extracción mecánica y dispositivos específicos es hasta del 98,4%, con complicaciones mayores cercanas al 3%⁹⁻¹¹.

En el caso presentado, la causa primaria de la extracción del dispositivo fue la infección del bolsillo, con falla

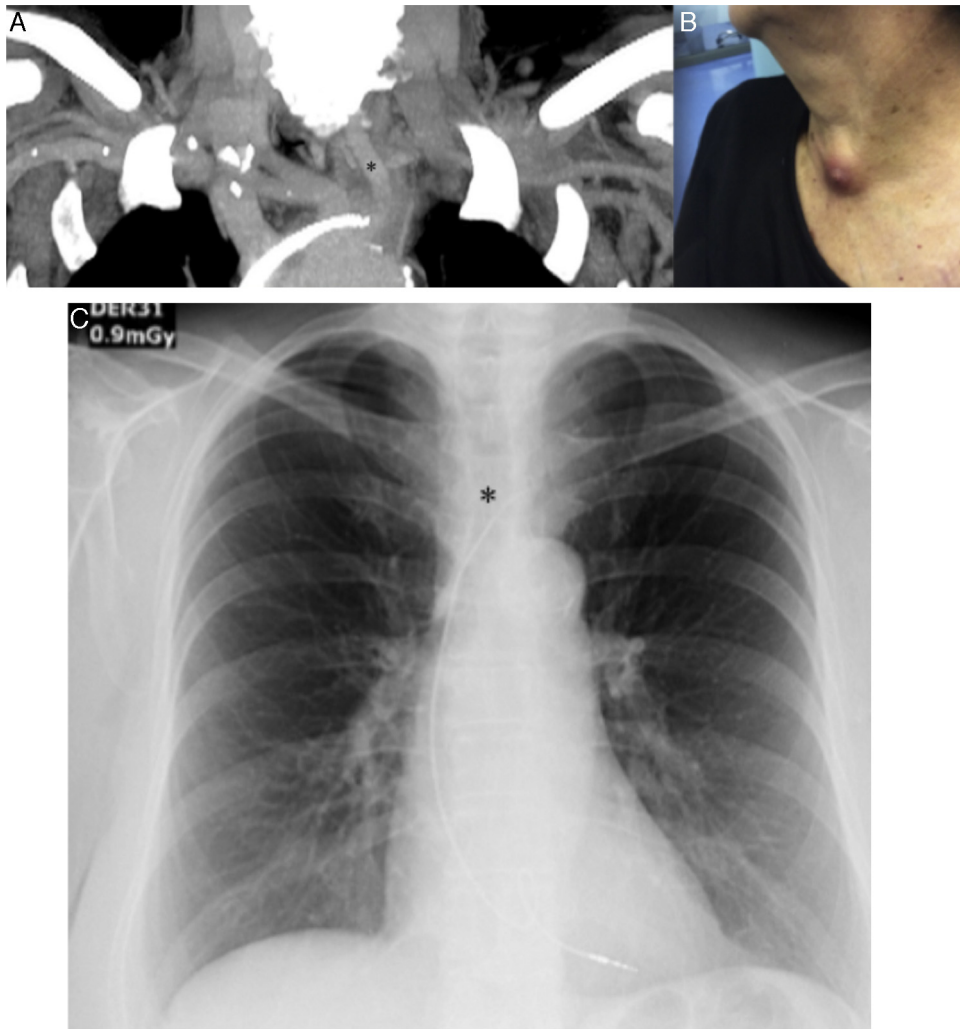


Figura 1 Tomografía de cuello con reconstrucción de máxima. A. Tomografía de tórax en donde se observa electrodo cortado; * vecindad con grandes vasos de cuello. B. Fotografía de la paciente con evidencia de lesión ulcerada en triángulo anterior. C. Radiografía de tórax posteroanterior, electrodo de estimulación ventricular cortado.

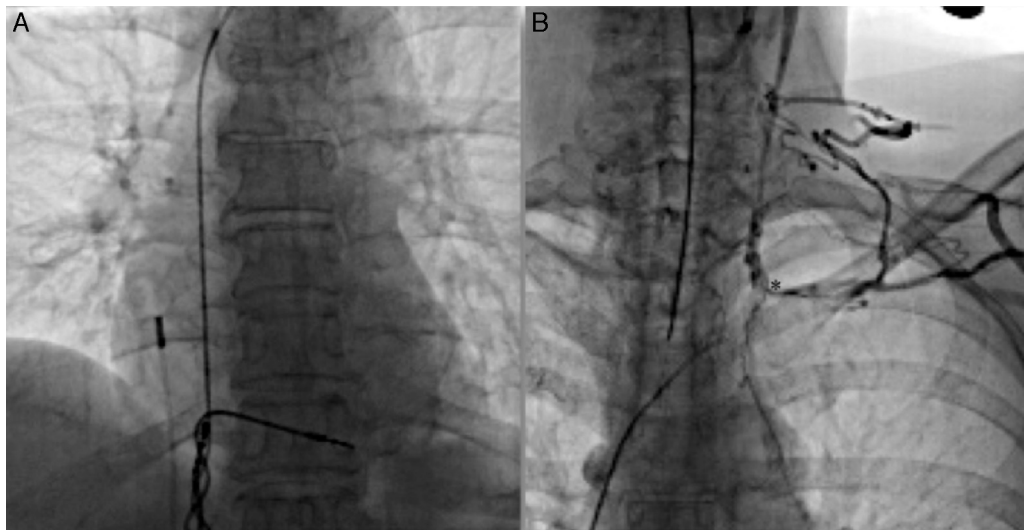


Figura 2 A. Imagen fluoroscópica anteroposterior donde se muestra SNARE, con captura de electrodo ventricular. B. Imagen de venografía con estenosis a nivel de la vena subclavia, imposibilidad de acceso por esta vía.

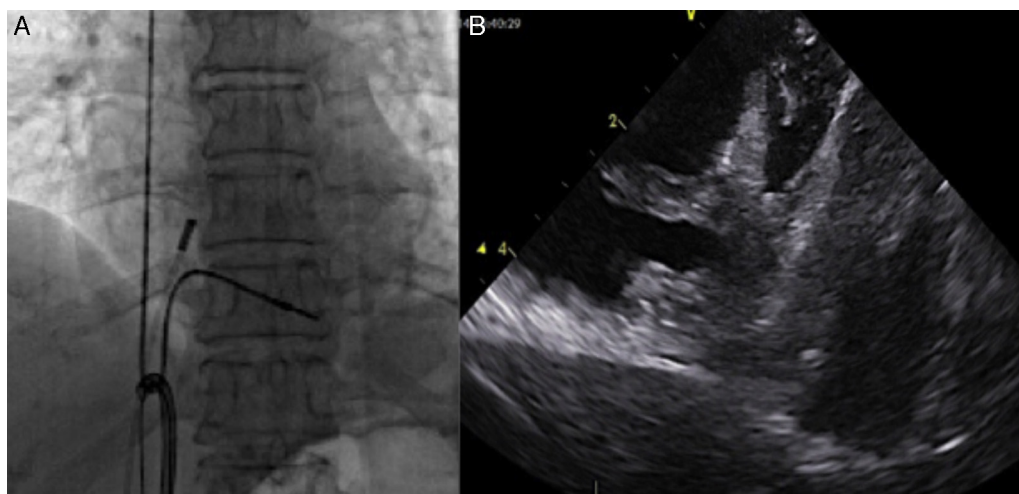


Figura 3 A. Imagen de tracción con catéter SNARE, se muestra posición de sonda de ecografía intracardiaca. B. Imagen de ecografía intracardiaca con presencia de deformación del ventrículo derecho, creación de cavidad virtual con presencia de hipotensión e inestabilidad hemodinámica con la tracción.

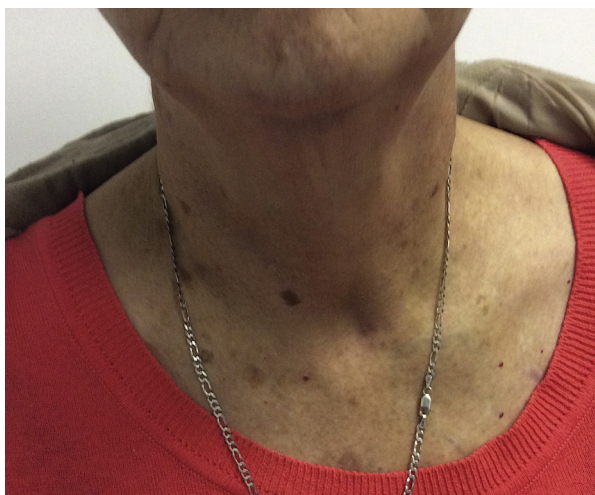

Figura 4 Imagen de paciente posterior a 1 mes de procedimiento de extracción exitoso.

en la extracción del electrodo del ventrículo derecho. En este caso clínico vale la pena mencionar que la complicación fue tardía de más de un año, produciendo una deformidad estética y funcional para la paciente. Lo cual es una manifestación poco frecuente en los casos de los electrodos abandonados¹².

Conclusión

La intervención para la extracción de electrodos y el dispositivo es una estrategia segura en manos expertas. Siendo la principal indicación para el explante, la infección asociada al dispositivo.

La extracción percutánea es: una técnica segura, efectiva, con altas tasas de éxito y un porcentaje bajo de complicaciones mayores; siendo ésta reproducible en sitios, con los insumos adecuados y la experticia suficiente.

El riesgo de migración de extremos de los electrodos cortados puede presentarse de forma tardía e incluso posterior

a los tres años de explante y corte del electrodo; como es el caso presentado.

El monitoreo con la ecografía intracardiaca durante la extracción permite al intervencionista: la visión directa, así como, la revisión *in vivo* de la hemodinamia, la integridad de las cavidades y la presencia de derrame pericárdico.

El uso de un equipo multidisciplinario, la revisión de la indicación y la realización del procedimiento es una estrategia segura y adecuada para la extracción de los electrodos cuando la indicación supera el riesgo del paciente.

Responsabilidades éticas

Protección de personas y animales. Los autores declaran que los procedimientos seguidos se conformaron a las normas éticas del comité de experimentación humana responsable y de acuerdo con la Asociación Médica Mundial y la Declaración de Helsinki.

Confidencialidad de los datos. Los autores declaran que en este artículo no aparecen datos de pacientes.

Derecho a la privacidad y consentimiento informado. Los autores declaran que en este artículo no aparecen datos de pacientes.

Conflicto de intereses

Los autores declaran no tener conflicto de intereses.

Bibliografía

1. Böhm Á, Pintér A, Duray G, Lehoczky D, Dudás G, Tomcsányi I, et al. Complications Due to Abandoned Noninfected Pacemaker Leads. 2001; 24(12):1721-4.
2. Kutarski A, Matecka B, Ząbek A, Pietura R. Broken leads with proximal endings in the cardiovascular system: serious consequences and extraction difficulties. *Cardiol J* [Internet]. 2013 [cited 2015 Feb 12];20(2):161-9. Available from: .

3. Wilkoff BL, Love CJ, Byrd CL, Bongiorni MG, Carrillo RG, Crossley GH, et al. Transvenous lead extraction: Heart Rhythm Society expert consensus on facilities, training, indications, and patient management: this document was endorsed by the American Heart Association (AHA). *Heart Rhythm* [Internet]. Heart Rhythm Society; 2009 Jul [cited 2015 Jan 11];6(7):1085–104. Available from: <http://www.ncbi.nlm.nih.gov/pubmed/19560098>.
4. Henrikson C a, Brinker J a. How to prevent, recognize, and manage complications of lead extraction. Part I: avoiding lead extraction-infectious issues. *Heart Rhythm* [Internet]. 2008 Jul [cited 2015 Feb 12];5(7):1083-7. Available from: <http://www.ncbi.nlm.nih.gov/pubmed/18598970>
5. Wazni O, Epstein LM, Carrillo RG, Love C, Adler SW, Riggio DW, et al. Lead Extraction in the Contemporary Setting: The LEXIcon Study. An Observational Retrospective Study of Consecutive Laser Lead Extractions. *J Am Coll Cardiol*. [Internet]. Elsevier Inc.; 2010;55(6):579–86. Available from: <http://dx.doi.org/10.1016/j.jacc.2009.08.070>
6. Schuchert A, Muto C, Maounis T, Frank R, Boulogne E, Polauck A, et al. Lead complications, device infections, and clinical outcomes in the first year after implantation of cardiac resynchronization therapy-defibrillator and cardiac resynchronization therapy-pacemaker. *Europace*. [Internet]. 2013 Jan [cited 2015 Feb 12];15(1):71–6. Available from: <http://www.ncbi.nlm.nih.gov/pubmed/22927665>
7. Kennergren C, Bjurman C, Wiklund R, Gäbel J. A single-centre experience of over one thousand lead extractions. *Europace*. [Internet]. 2009 May [cited 2015 Feb 12];11(5):612–7. Available from: <http://www.pubmedcentral.nih.gov/articlerender.fcgi?artid=2675028&tool=pmcentrez&rendertype=Abstract>.
8. Kempa M, Budrejko S, Piepiorka M, Rogowski J, Raczak G, Kozłowski D. Safety and effectiveness of transvenous extraction of pacemaker and implantable cardioverter-defibrillator leads in patients under or over 80 years of age. *Kardiologia i Pol.* [Internet]. 2013 Jan [cited 2015 Feb 12];71(2):130–5. Available from: <http://www.ncbi.nlm.nih.gov/pubmed/23575705>
9. Duque M, Díaz JC, Marín JE, Aristizábal JM. Experiencia inicial con el retiro de electrodos de estimulación cardiaca mediante una técnica de extracción percutánea mecánica. 2015; 22(3):136-43.
10. Yoshida N, Yamada T, McElderry HT. Successful percutaneous repositioning of a dislodged pacemaker lead. *Europace*. [Internet]. 2014 Jan [cited 2015 Feb 12];16(1):148. Available from: <http://www.ncbi.nlm.nih.gov/pubmed/24092666>
11. Carvalho E, Martins DC, Brenande G, Faria A. Case Report Percutaneous Retrieval of Intracardiac Foreign Body with a Novel Technique. *Arq Bras Cardiol*. 2006;2006–8.
12. Kardiologii K, Medyczny U. Łącznotkankowe pozostałości po usuniętych elektrodach drogą przezżylną Fibrotic tissue reflecting lead course after percutaneous leads extraction. *Kardiologia i Pol.* 2011;619–20.