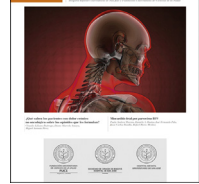



Repertorio de Medicina y Cirugía

www.elsevier.es/repertorio



Reporte de caso

Epilepsia del lóbulo frontal como imitadora de trastornos psiquiátricos. Reporte de un caso, Bogotá, 2016



Eduardo Palacios* y Carlos Clavijo-Prado

Grupo de Neurología, Fundación Universitaria Ciencias de la Salud, Hospital de San José, Bogotá, Colombia

INFORMACIÓN DEL ARTÍCULO

Historia del artículo:

Recibido el 29 de agosto de 2016

Aceptado el 3 de octubre de 2016

On-line el 3 de noviembre de 2016

Palabras clave:

Epilepsia

Lóbulo frontal

Semiología

Electroencefalograma

Estereotipias

Keywords:

Epileptic seizure

Frontal lobe

Semiology

Electroencephalography

Stereotypies

R E S U M E N

La epilepsia del lóbulo frontal se confundió durante años con enfermedades del orden psiquiátrico y, de hecho, en la actualidad sigue constituyéndose un reto clínico dado el amplio espectro de manifestaciones clínicas que limitan la conducta esquizoide. Los desórdenes ictales del lóbulo frontal podrían ser confundidos con una gran variedad de enfermedades, desde trastornos del sueño de predominio nocturno hasta afecciones del movimiento, tales como distonía paroxística nocturna o el síndrome autosómico recesivo de epilepsia nocturna, que se caracteriza por paroxismos hipermotores de corta duración de predominio nocturno. Los artefactos hacen que el electroencefalograma no sea una herramienta suficiente y es por esto que planteamos el reporte de este caso como un verdadero reto diagnóstico.

© 2016 Publicado por Elsevier España, S.L.U. en nombre de Fundación Universitaria de Ciencias de la Salud-FUCS. Este es un artículo Open Access bajo la licencia CC BY-NC-ND (<http://creativecommons.org/licenses/by-nc-nd/4.0/>).

Frontal lobe epilepsy imitating psychiatric disorders: A case report, Bogota, 2016

A B S T R A C T

The frontal lobe epilepsy was confused with psychiatric disorders for years, and in fact it is still a clinical challenge considering the broad spectrum of clinical manifestations that define schizoid conduct. Ictal disorders of the frontal lobe could be confused with a variety of diseases, from predominantly nocturnal sleep disorders to movement disorders, such as nocturnal paroxysmal dystonia or autosomal recessive nocturnal epilepsy syndrome, characterised by hypermotor paroxysms of short duration and nocturnal predominance. These artefacts mean that the electroencephalogram may not be a sufficient tool, and it is for this reason that this case report is presented as a true diagnostic challenge.

© 2016 Published by Elsevier España, S.L.U. on behalf of Fundación Universitaria de Ciencias de la Salud-FUCS. This is an open access article under the CC BY-NC-ND license (<http://creativecommons.org/licenses/by-nc-nd/4.0/>).

* Autor para correspondencia.

Correo electrónico: epals@hotmail.com (E. Palacios).

<http://dx.doi.org/10.1016/j.reper.2016.10.002>

0121-7372/© 2016 Publicado por Elsevier España, S.L.U. en nombre de Fundación Universitaria de Ciencias de la Salud-FUCS. Este es un artículo Open Access bajo la licencia CC BY-NC-ND (<http://creativecommons.org/licenses/by-nc-nd/4.0/>).

Introducción

Durante años la epilepsia se ha considerado un desorden eléctrico de las células corticales y en ese sentido se ha tratado de establecer semiológicamente una zona epileptogénica que se correlacione con los hallazgos del electroencefalograma (EEG) y un posible foco estructural en la mayoría de las veces; sin embargo, cuando se trata del lóbulo frontal, como lo manifestaba John Hughlings Jackson desde 1931, es un reto determinar el sitio exacto de dónde proviene la descarga.

Cuando nos enfrentamos a las diferentes manifestaciones ictales del lóbulo frontal no solo es un reto identificarlas, sino que además podría generar confusión con manifestaciones psicógenas o eventos paroxísticos no epilépticos, sin hallazgos en el EEG de superficie hasta en un 40% de los casos¹, y con una razón del 20% o más de los pacientes con epilepsia focal que generan farmacorresistencia. Por todo lo anterior se reporta el caso de una paciente femenina de 47 años, quien desde los 22 años comenzó con episodios de predominio nocturno caracterizados por despertares abruptos con apertura ocular precedidos de movimientos estereotipados con la mano derecha según refiere la madre, que se acompañaban de un grito, cara de terror y generalización con movimientos desorganizados, coprolalia, pedaleo de corta duración con posterior somnolencia hasta el día siguiente. Fue enviada en múltiples oportunidades al Servicio de Psiquiatría, donde la interrogaron sobre trastornos del sueño y finalmente se le dio tratamiento bajo el diagnóstico de esquizofrenia con pipotiazina y quetiapina sin mejoría. Dado que las crisis comenzaron a tornarse más frecuentes, es vista finalmente en un hospital de la ciudad donde se hace el diagnóstico de epilepsia refractaria al manejo farmacológico, por lo que es llevada a resección quirúrgica, ahora recurriendo con alta frecuencia ictal identificándose nuevamente un foco frontal izquierdo. En el presente artículo insistimos en una adecuada aproximación neurológica de mano de un adecuado uso de la semiología como piedra angular que no puede ser reemplazada por el advenimiento de la tecnología. Cuando se habla de epilepsia del lóbulo frontal, precisar signos y síntomas puede ser bastante complejo dada la característica de inicio súbito y a menudo simultáneo, reflejando la activación de múltiples estructuras como parte de un sistema dinámico con patrones de propagación rápida e impredecible. Otros de los grandes confusores diagnósticos son los trastornos del sueño y del movimiento con paroxismos nocturnos, considerando que gran parte de estas epilepsias tienen un predominio de presentación durante el sueño²⁻⁴. Por todas estas razones, y teniendo en cuenta el bajo rendimiento diagnóstico del EEG de superficie, consideramos la dificultad en el diagnóstico de este tipo de crisis y queremos sensibilizar a los lectores frente a esta situación de tal forma que se haga una adecuada inferencia diagnóstica y se dirija al paciente a quien pueda ofrecer una terapia adecuada y oportuna⁵. Impactando no solo en el pronóstico, sino también evitando de manera importante el error de resección subóptima producto de la clasificación inadecuada de los pacientes que son llevados a cirugía, confundiendo en ocasiones con epilepsia del lóbulo temporal^{4,6,7}.

A pesar de lo complejo que pudiese resultar, los hallazgos semiológicos son reproducibles y pueden ser un recurso para

precisar entre las diferentes subregiones del lóbulo frontal, tal como: posturas tónicas (cara, miembros superiores, miembros inferiores), conducta emocional como la expresión de terror, y actividad motora compleja que se convierten en elementos importantes para que el clínico precise el área del lóbulo frontal con mayor certeza; para tal fin trataremos de dividir el lóbulo frontal de tal manera que nos permita interpretar mejor las manifestaciones semiológicas de la siguiente manera: precentral, premotor, prefrontal y orbitofrontal⁸⁻¹⁰.

Reporte de caso

Se trata de mujer de 47 años con epilepsia diagnosticada desde hace 25 años, con antecedente de empiema cerebral secundario a meningitis y epilepsia focal sintomática de difícil control farmacológico, caracterizada por episodios de predominio nocturno, despertares abruptos con apertura ocular, precedidos de movimientos estereotipados con la mano derecha según refiere la madre, y que se acompañaban de un grito, cara de terror y generalización con movimientos desorganizados, coprolalia y pedaleo de corta duración, con posterior somnolencia hasta el día siguiente. Además, refería una segunda semiología de crisis, caracterizadas por rotura de contacto, versión cefálica a la derecha seguida de postura tónica de miembros superiores, generalización con movimientos clónicos de aproximadamente 90 s, al parecer con sensación de ansiedad y vacío epigástrico, siendo tratada como esquizofrénica durante varios meses sin respuesta hasta que fue valorada finalmente por el grupo de Neurología de un hospital de la ciudad, que después de la alta frecuencia ictal y la refractariedad al manejo farmacológico decide llevar a cabo una cirugía de epilepsia, con lobectomía frontal derecha y temporal parcial izquierda. En dicho momento la paciente estaba polimedica: oxcarbamazepina 600 mg cada 8 h, levetiracetam 1.000 mg cada 8 h, clobazam 20 mg al día, vigabatrina 100 mg cada 8 h vo ahora, debido a las crisis. Desde hace más de un año presenta nueva semiología de predominio nocturno; durante el sueño se registra inicio con movimientos estereotipados en la mano izquierda durante alrededor de 20 a 30 s, seguidos de movimientos clónicos del miembro superior derecho, apertura ocular, postura tónica en extensión de miembro superior derecho seguido del izquierdo sobre su cabeza en posición prono, movimiento de cadera, crisis hipermotora de pedaleo y braceo, asociada a coprolalia y emisión de lenguaje asindético con terminación súbita sin desorientación posterior, por la que ha sido enviada múltiples veces a Psiquiatría, donde la interrogan sobre conducta esquizotípica en contexto de posible psicosis secundaria a epilepsia y se inició antipsicótico atípico a dosis altas con persistencia de estos episodios, que fueron frecuentes de predominio nocturno, de corta duración de inicio y terminación súbita, por lo que es enviada para monitorización de EEG por video y radio de 72 h (fig. 1), donde se identifica: periodos de vigilia y sueño, hallazgos interictales de predominio parasagital izquierdo F3 y actividad ictal proveniente posiblemente de la región frontal izquierda que se relacionaban con la clínica descrita. La paciente fue valorada por el grupo de cirugía de epilepsia, que realizó un ajuste de la medicación a la espera de estudios para una nueva resección de zona epileptogénica.

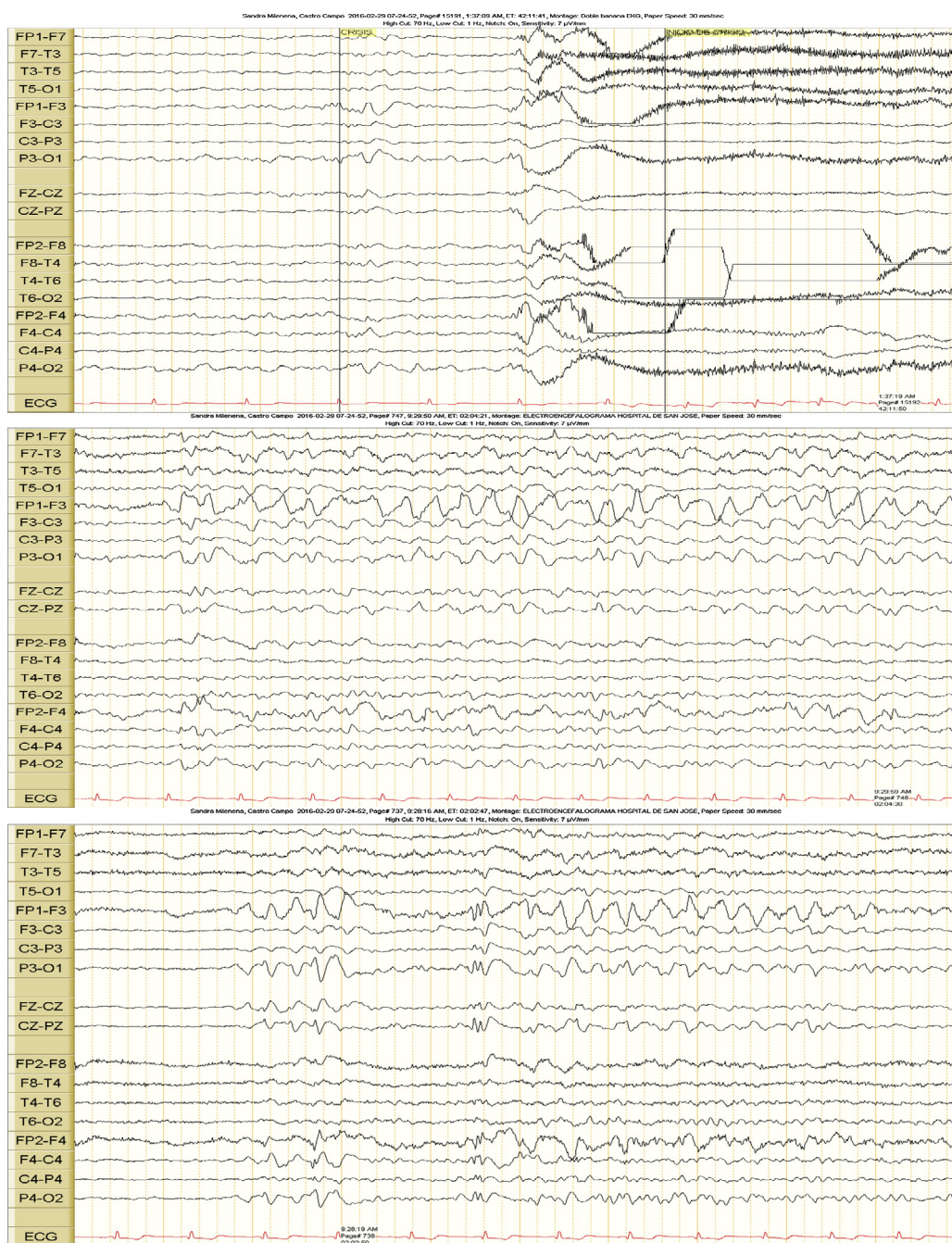


Figura 1 – Estudio de videoelectroencefalografía de 72 h con periodos de vigilia y sueño, que mostró ondas agudas acompañadas de lentificación intermitente como hallazgos interictales de predominio parasagital izquierdo máximo en F3 y actividad ictal proveniente de la región frontal izquierda.

Conclusión

Los desórdenes ictales del lóbulo frontal podrían ser confundidos con una gran variedad de enfermedades, desde trastornos del sueño de predominio nocturno hasta trastornos del movimiento, tales como la distonía paroxística o el síndrome autosómico recesivo de epilepsia nocturna, que se caracteriza por paroxismos hipermotores de corta duración.

La epilepsia del lóbulo frontal no deja de ser un reto para el personal médico, por lo que se pretende aportar claridad acerca de las manifestaciones clínicas que pueden ser variadas dependiendo del área sintomatogénica; sin embargo, las características generales de este lóbulo podrían resumirse en que tienen un patrón circadiano, siendo de predominio nocturno, estereotipadas, de inicio y terminación súbita y corta duración, que en la mayoría de las ocasiones se acompañan

de pedaleo o actividad hipermotora, lo que pudiese confundirse con trastornos psiquiátricos o alteraciones del sueño; por tal razón, la caracterización, especialmente el tiempo y la similitud entre ellas, está en favor de que se trate de crisis. Se debe recordar que el EEG es una herramienta, pero en muchas ocasiones puede ser normal o con abundante artefacto muscular, lo que dificulta su interpretación, por lo que la clínica debe jugar un papel importante en la sospecha diagnóstica.

Responsabilidades éticas

Protección de personas y animales. Los autores declaran que para esta investigación no se han realizado experimentos en seres humanos ni en animales.

Confidencialidad de los datos. Los autores declaran que han seguido los protocolos de su centro de trabajo sobre la publicación de datos de pacientes.

Derecho a la privacidad y consentimiento informado. Los autores declaran que en este artículo no aparecen datos de pacientes.

Conflicto de intereses

Los autores declaran que no existe ningún conflicto de intereses relacionado con el artículo.

BIBLIOGRAFÍA

1. Bautista RE, Spencer DD, Spencer SS. EEG findings in frontal lobe epilepsies. *Neurology*. 1998;50:1765-71.
2. Lugaresi E, Cirignotta F. Hypnogenic paroxysmal dystonia: Epileptic seizure or a new syndrome? *Sleep*. 1981;4:129-38.
3. Tan YL, Muhlhofer W, Knowlton R. Pearls and Oysters. The chapeau de gendarme sign and other localizing gems in frontal lobe epilepsy. *Neurology*. 2016;87:e103-5.
4. Gold JA, Sher Y, Maldonado JR. Frontal lobe epilepsy: A primer for psychiatrists and a systematic review of psychiatric manifestations. *Psychosomatics*. 2016;57:445-64.
5. Manford M, Fish DR, Shorvon SD. An analysis of clinical seizure patterns and their localizing value in frontal and temporal lobe epilepsies. *Brain*. 1996;119 Pt 1:17-40.
6. Cheng D, Yan X, Gao Z, Xu K, Zhou X, Chen Q. Neurocognitive profiles in childhood absence epilepsy: A focus on cognitive dysfunction associated with the frontal lobe. *J Child Neurol*. 2016, <http://dx.doi.org/10.1177/0883073816668465>
7. Dinkelacker V, Xin X, Baulac M, Samson S, Dupont S. Interictal epileptic discharge correlates with global and frontal cognitive dysfunction in temporal lobe epilepsy. *Epilepsy Behav*. 2016;62:197-203.
8. Bonini F, McGonigal A, Trébuchon A, Gavaret M, Bartolomei F, Giusiano B, et al. Frontal lobe seizures: From clinical semiology to localization. *Epilepsia*. 2014;55:264-77.
9. McGonigal A, Chauvel P. Prefrontal seizures manifesting as motor stereotypies. *Mov Disord*. 2014;29:1181-5.
10. Trébuchon A, Bartolomei F, McGonigal A, Laguitton V, Chauvel P. Reversible antisocial behavior in ventromedial prefrontal lobe epilepsy. *Epilepsy Behav*. 2013;29:367-73.