



# Tratamiento ortodóncico en paciente clase III, periodontalmente comprometida: reporte de un caso

## *Orthodontic treatment in a periodontally compromised class III patient: case report*

Sayra Nayelli Velázquez Serrano,\* Isaac Guzmán Valdivia Gómez<sup>§</sup>

### RESUMEN

En la actualidad, el paciente con enfermedad periodontal no está condenado a no recibir tratamiento ortodóncico; una vez controlada la enfermedad periodontal puede verse beneficiada con determinados movimientos dentarios específicos que pueden ser favorables para el periodonto contribuyendo a una función y estética adecuada. El presente artículo muestra el reporte de un caso clínico en paciente femenina de 28 años de edad, clase III esquelética con enfermedad periodontal controlada, referida de la Clínica de Periodoncia.

**Palabras clave:** Clase III esquelética, periodontitis crónica, mordida cruzada, tratamiento interdisciplinario.

**Key words:** Skeletal class III, chronic periodontitis, crossbite, interdisciplinary treatment.

### ABSTRACT

Nowadays periodontal patients are not doomed to not be treated orthodontically. Once periodontal disease is under control, certain orthodontic movements can enhance periodontal health while also improving function and esthetics. This case reports presents a female patient, 28 years of age, skeletal class III with controlled periodontal disease who was referred by the Periodontics Department.

### INTRODUCCIÓN

La maloclusión clase III es resultado de la morfología o la falta de armonía de posición entre el maxilar y la mandíbula durante el periodo de crecimiento; sin embargo, la maloclusión y la posición anormal de los dientes son reconocidas como causas potenciales de la enfermedad periodontal cuando están ocasionando traumatismo oclusal. Esto es debido a que el estrés funcional excesivo puede iniciar cambios inflamatorios en el periodonto y por tanto desencadenar el proceso bacterial destructivo.<sup>1,2</sup> Estos pacientes son tratados interdisciplinariamente siendo el objetivo no solamente mejorar la función oral y estética, sino prevenir los problemas a futuro.<sup>3</sup>

En la actualidad, el Ortodoncista tiene nuevos retos como tratar pacientes periodontalmente comprometidos, cuyas condiciones muchas veces no son las más favorables, ya que puede haber elementos de soporte periodontal reducido y predominando en el adulto; aun así se cree que éstos serán más cooperadores; antes se creía que no era posible tratarlos ortodóncicamente, ya que la periodontitis progresaría a mayor velocidad; sin embargo en la actualidad se sigue pensando que estos pacientes podrían correr el riesgo de de-

sarrollar un fracaso periodontal durante el tratamiento ortodóncico.<sup>4-9</sup>

Por lo tanto, cuando la salud oral del paciente es buena, el objetivo común de los dos especialistas es mantenerla y si es posible, mejorar la función de longevidad y estética del aparato estomatognático, proporcionando salud oral.<sup>3,7-9</sup> Así mismo, el paciente periodontalmente comprometido puede verse beneficiado con un tratamiento de ortodoncia, ya que determinados movimientos dentarios pueden ser favorables para el periodonto enfermo.<sup>7-9</sup>

Las características de la maloclusión clase III son: posición mesial de la arcada dentaria mandibular respecto a la maxilar, lo que produce una alteración en la relación incisal pudiendo estar en mordida cruzada anterior; generalmente estos pacientes presentan una maloclusión dentoalveolar, resultado de una defi-

\* Egresada de la especialidad de Ortodoncia de la DEPEI, FO UNAM.

§ Profesor de Ortodoncia de la DEPEI, FO UNAM.

Este artículo puede ser consultado en versión completa en <http://www.medigraphic.com/ortodoncia>

ciencia maxilar, prognatismo mandibular o combinación de ambos.<sup>6</sup>

Entre todas las consideraciones, un punto importante es que la higiene dental constituye el factor decisivo para el éxito del tratamiento. La presencia de placa junto con el movimiento ortodóncico puede crear defectos angulares e importantes pérdidas de hueso pero cabe destacar que en pacientes con enfermedad periodontal avanzada y buena higiene, el tratamiento ortodóncico no causa efectos periodontales significativos ni en el nivel óseo a largo plazo.<sup>10,11</sup> Por lo tanto, antes de iniciar el tratamiento de ortodoncia es importante que el ortodoncista identifique los problemas periodontales antes del tratamiento ortodóncico, determine el correcto plan de tratamiento para aliviar estos problemas y establezca la secuencia del tratamiento ortodóncico y periodontal correctamente para mejorar la salud periodontal del paciente.<sup>3,12</sup>

Así el Periodoncista y el Ortodoncista deben trabajar conjuntamente para que la inflamación y el trauma oclusal no estén presentes durante el tratamiento de estos pacientes, ya que podrían provocar un incremento en la pérdida de inserción.<sup>3,5</sup> Así mismo, el tratamiento de ortodoncia interdisciplinario puede otorgar mejoría a nivel gingival y óseo, en trauma oclusal y defectos infraóseos.<sup>3</sup>

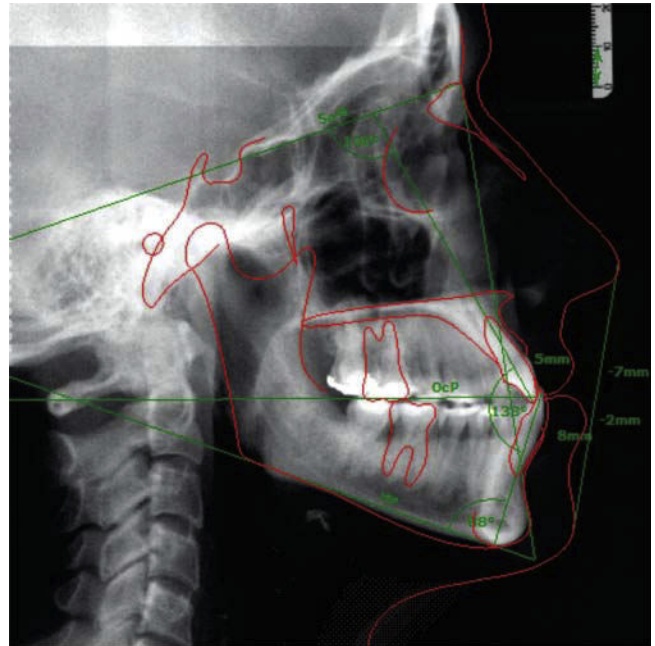
El presente artículo muestra el reporte de un caso clínico en paciente femenina de 28 años de edad, clase III esquelética con enfermedad periodontal controlada, referida de la Clínica de Periodoncia, cuyo objetivo principal fue mejorar oclusalmente a la paciente para favorecer las condiciones de salud periodontal y estética.

### CASO CLÍNICO

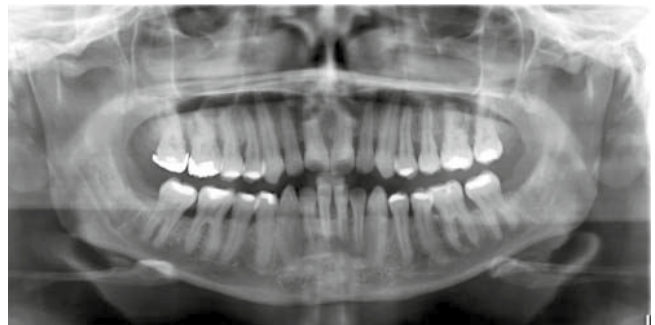Paciente femenino de 28 años de edad, se presentó al Departamento de Ortodoncia de la División de Estudios de Postgrado e Investigación (DEPEI) de la Universidad Nacional Autónoma de México (UNAM), fue remitida del Departamento de Periodoncia con enfermedad periodontal controlada.

Cefalométricamente es clase III esquelética, mesocéfálico, presenta proquelia inferior, perfil cóncavo, crecimiento neutro (*Figura 1*). En la ortopantomografía presenta 28 dientes permanentes erupcionados, pérdida de crestas alveolares, se observa relación raíz-corona 3:1 (*Figura 2*).

Facialmente presenta perfil cóncavo, mesofacial, tercio facial superior disminuido, asimetría facial, sonrisa neutra, competencia labial, aunque el labio inferior está ligeramente evertido. En la exploración clínica intraoral y el análisis ortodóncico se observó



**Figura 1.** Cefalografía lateral inicial.

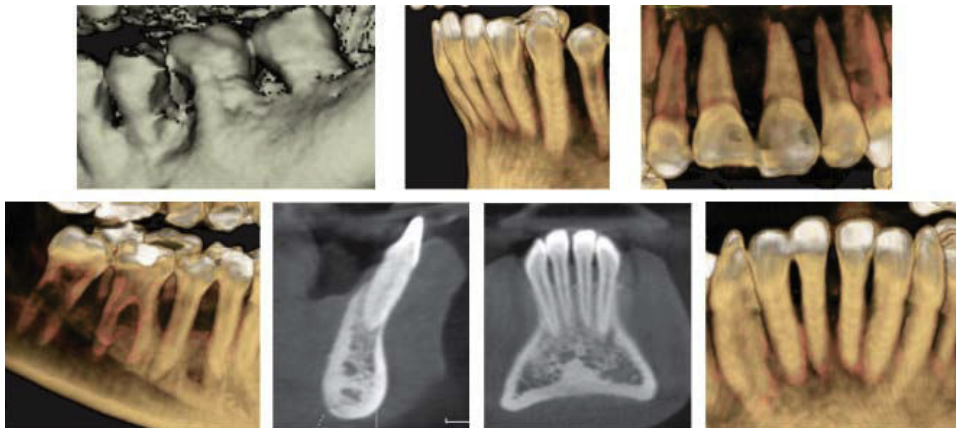


**Figura 2.** Ortopantomografía inicial.

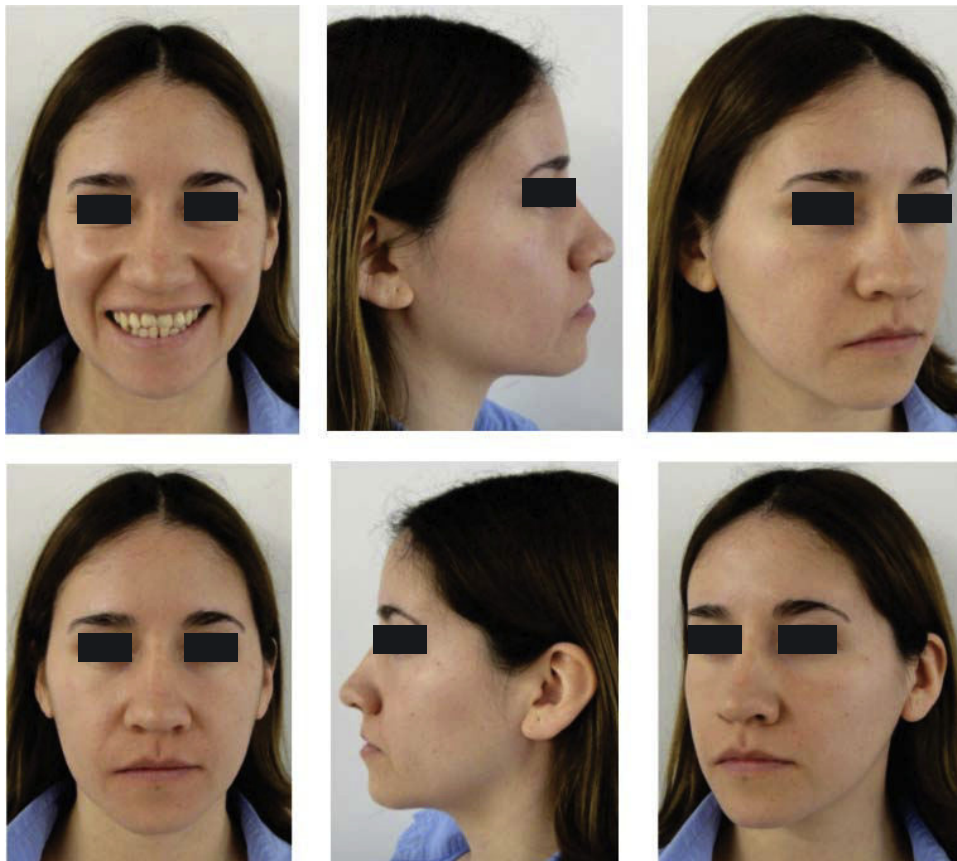clase III molar bilateral, clase III canina, sobremordida vertical 3 mm, sobremordida horizontal -2 mm, apiñamiento dental moderado inferior, línea media dental no coincide, forma de arcada superior e inferior ovoide, mordida cruzada anterior y posterior unilateral del 34-35, periodontitis crónica generalizada controlada (*Figuras 3 a 5*).

### OBJETIVOS DEL TRATAMIENTO

Mejorar la relación oclusal para favorecer las condiciones de salud periodontal y estética de la paciente, mantener clase esquelética o corregir quirúrgicamente, dependiendo la evolución; no aumentar la dimensión vertical, mejorar en lo posible el perfil, descruzar la mordida, clase I molar, clase I canina, guía canina

**Figura 3.**

Pérdida de hueso.

**Figura 4.**

Fotografías extraorales iniciales.

y guía anterior, alinear y corregir línea media consiguiendo una oclusión estable, dando las inclinaciones dentales adecuadas para mejorar las condiciones funcionales y estéticas.

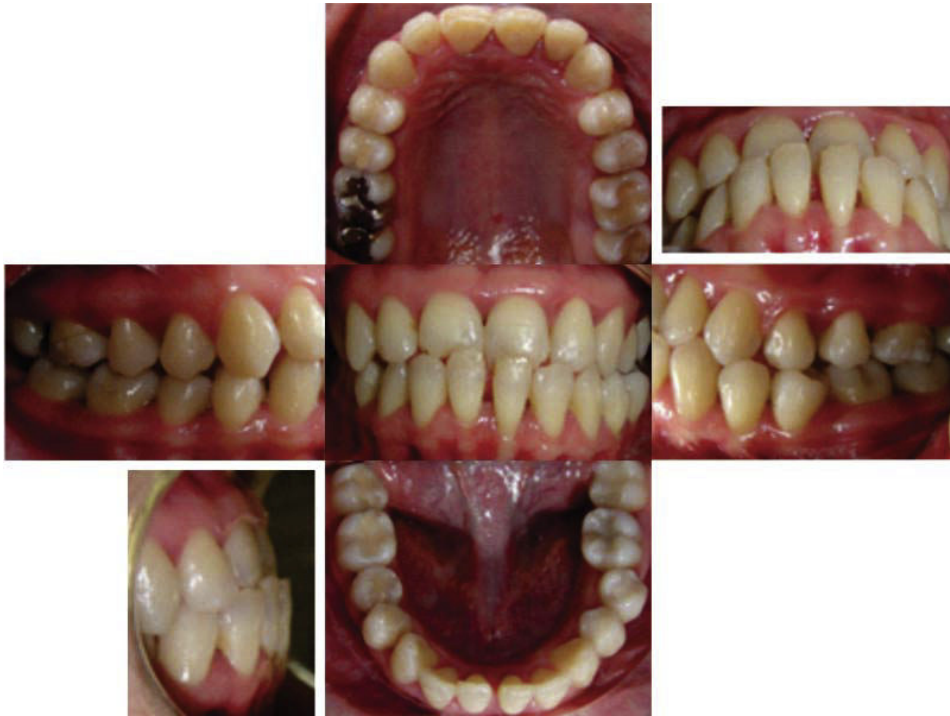#### PLAN DE TRATAMIENTO

Colocación del Sistema Roth Slot 0.022", bandas en primeros y segundos molares superiores e inferiores. Interdisciplina con el Departamento de Periodon-

cia de la DEPEI donde se realizará raspado y alisado radicular en la zona antero inferior y posteriormente la colocación de injerto libre en dicha zona, quedando en fase de mantenimiento para continuar con el tratamiento ortodóncico.

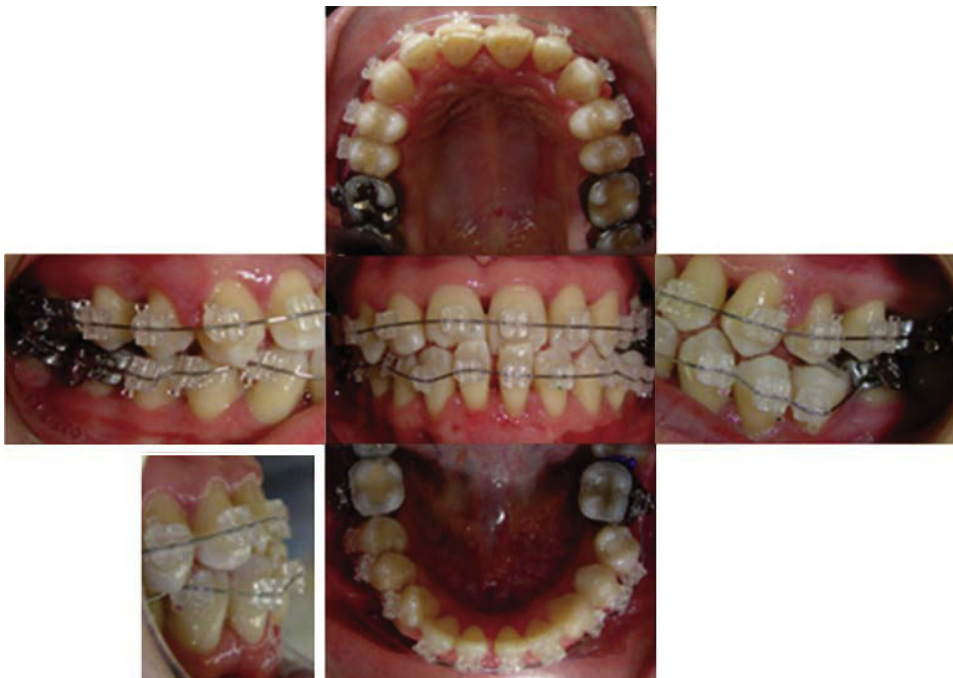Se iniciará con la fase I de nivelación y alineación colocando arcos 0.014"-0.016" NiTi. Fase II.1 Movimientos de segundo y tercer orden, ligeros y arcos 0.016" x 0.016"-0.017" x 0.025" SS. Fase II.2. Retracción de segmento anterior inferior con DKL





**Figura 5.**

Fotografías intraorales de iniciales.



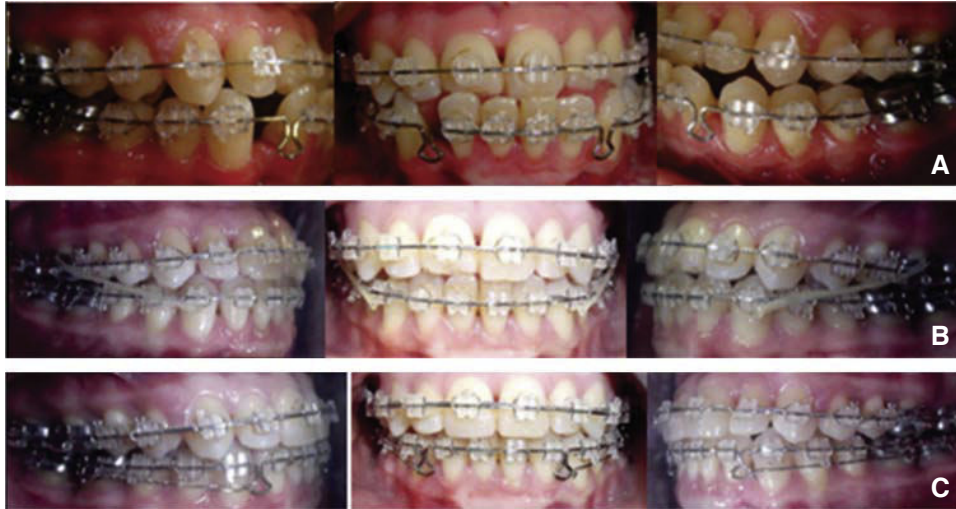**X Figura 6.**

Nivelación y alineación, injerto en la zona anterior inferior.

0.019" x 0.025"; al llegar a dicho arco, se revalora el caso y se determinará si se continúa el tratamiento ortodóncicamente u ortodóncica-quirúrgicamente. La continuación del tratamiento dependerá de dicha revaloración.

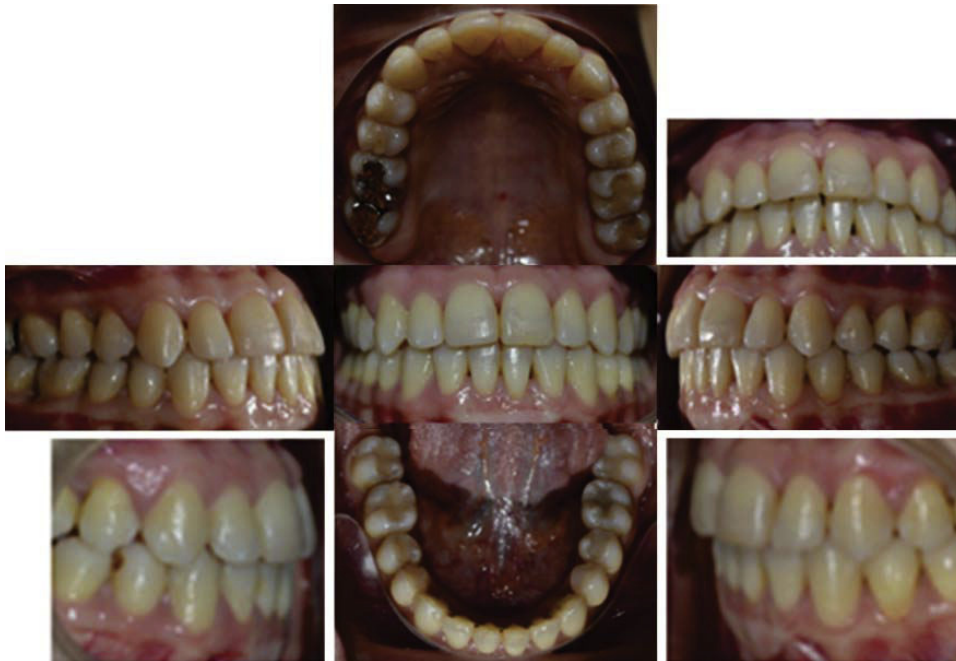### EVOLUCIÓN DEL TRATAMIENTO

Se inició con la colocación de aparatología fija en la arcada superior con el Sistema Roth slot 0.022". El Departamento de Periodoncia realizó raspado y ali-



**Figura 7.**

Evolución del tratamiento, **A)** Arco SKL, **B)** Elásticos clase III, vector vertical. **C)** Cierre de espacios (SKL).



**Figura 8.**

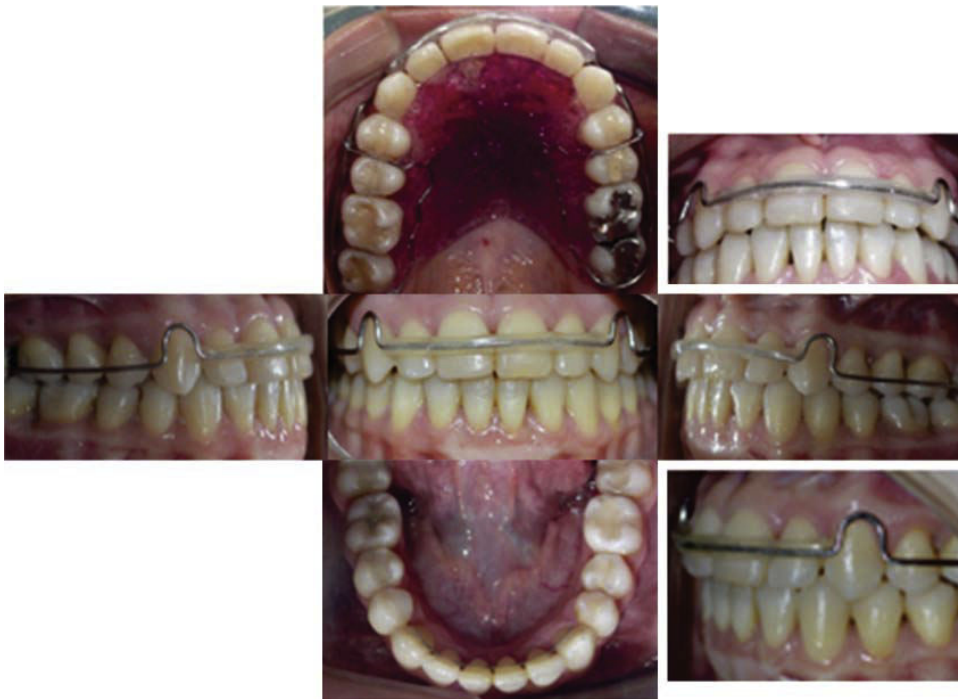Retiro de aparatología fija.

sado radicular en la zona antero inferior y posteriormente se colocó injerto libre en dicha zona. Un mes después se colocó la aparatología del sistema antes mencionado en la arcada inferior, comenzando con la nivelación y alineación con los arcos correspondientes (Figura 6). Se fueron formando tres bloques, uno anterior y dos posteriores; después de esto, se colocó en la arcada inferior un arco de una sola llave (SKL), manteniendo en bloque de primer molar a canino inferior bilateral y se activó el arco en la siguiente cita con la retroligadura de Suzuki para comenzar el cierre de espacios (Figura 7A).

Ya cerrados los espacios se bloqueó de segundo premolar a segundo premolar superior e inferior y se comenzaron a utilizar elásticos clase III con vector vertical de 3.5oz, 5/16" (Figura 7B); posteriormente, se reconstruyeron los órganos dentarios 11 y 21 para recuperar su forma y estética y así mantener lo que se fue logrando.

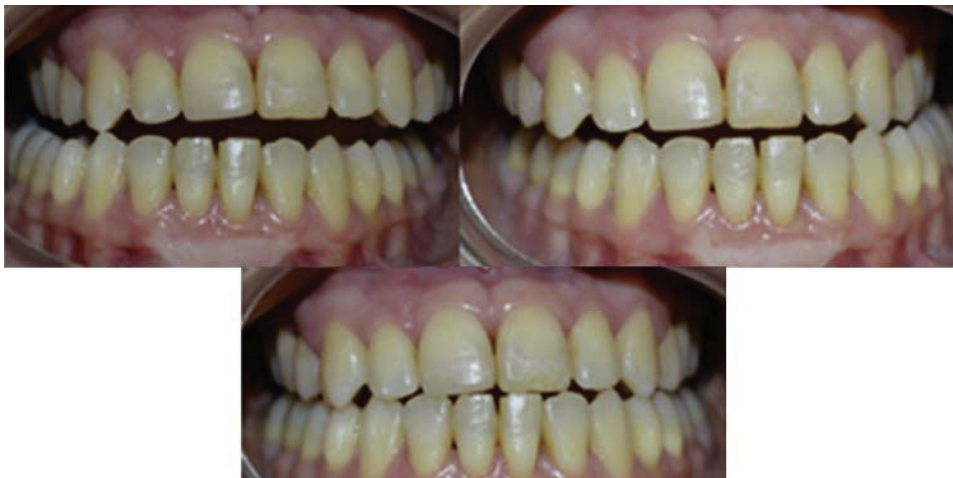Se le solicitó a la paciente una ortopantomografía para reposicionar los brackets correspondientes, siendo éstos los de los órganos dentarios 42 y 35.

Después de la reposición se abrió espacio entre lateral y canino inferior derecho y se volvió a colocar



**Figura 9.**

Retenedor fijo inferior y removible circunferencial superior.



**Figura 10.**

Movimientos funcionales.

el arco SKL para cerrar dicho espacio (*Figura 7C*); cuatro meses después fue retirada la aparatología fija (*Figura 8*). En la retención fue colocado un retenedor circunferencial en superior, mientras que en inferior se colocó retenedor fijo con alambre trenzado 0.0175" y resina fluida (*Figura 9*).

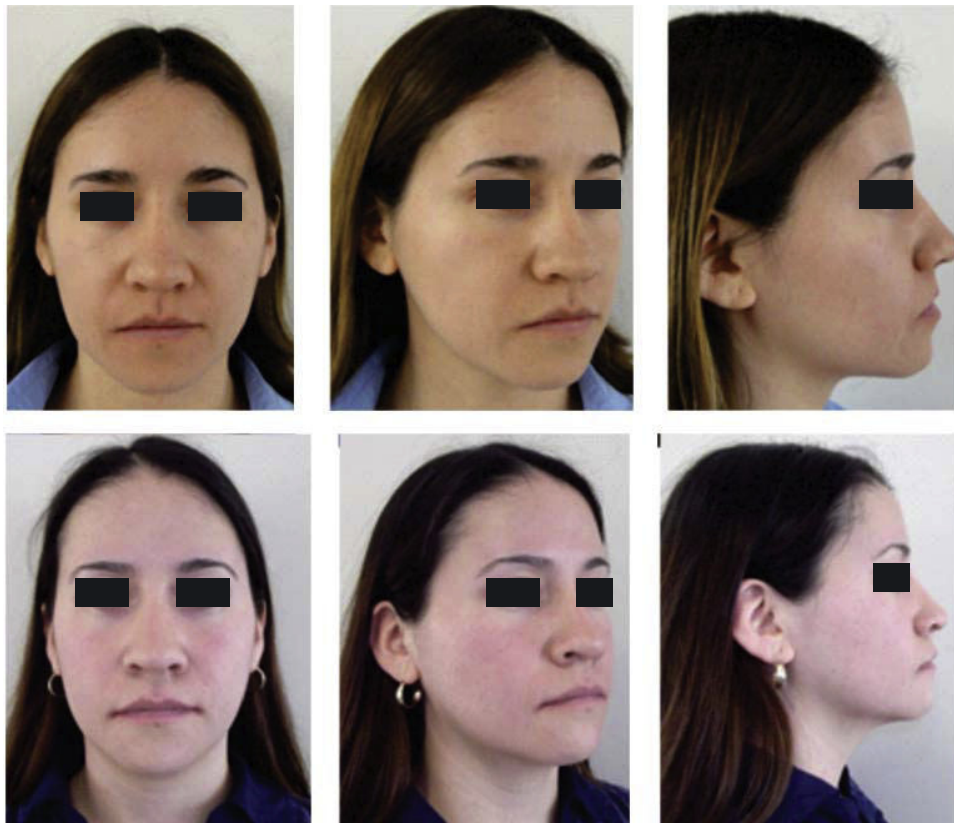
### RESULTADOS

Se logró relacionar adecuadamente las arcadas descruzando la mordida satisfactoriamente, se eliminó el apiñamiento y se cerraron los diastemas mejo-

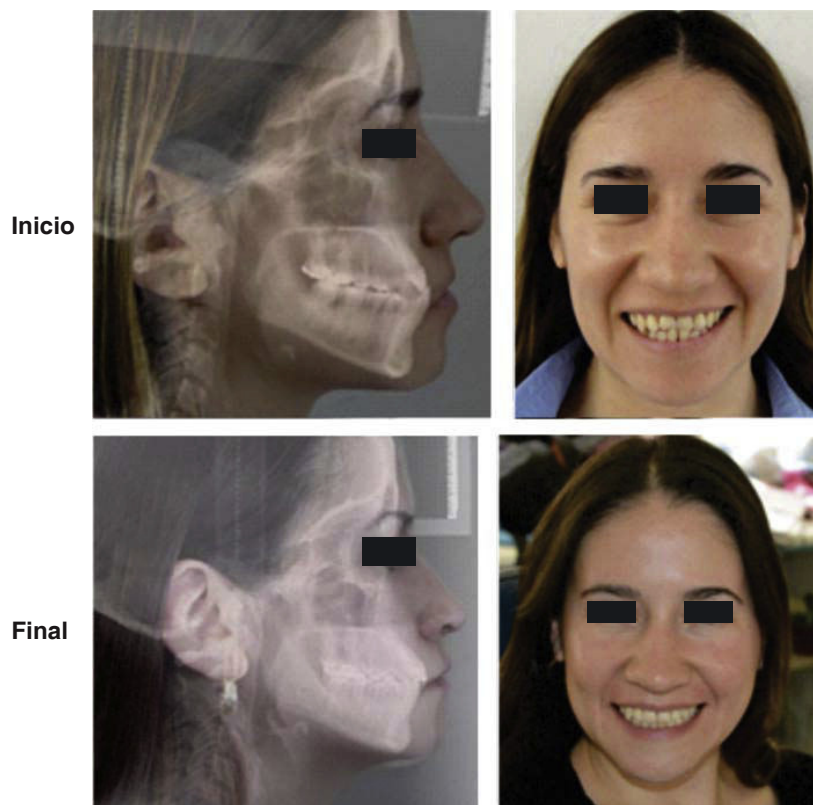
rando la relación oclusal, consiguiendo clase I molar y canina, adecuada sobremordida horizontal y vertical, se mantuvo controlada y se favoreció el estado periodontal, la estética y la función (*Figura 10*), mejorando el estado de salud oral y facial de la paciente (*Figura 11*), enfatizando la armonía de una buena sonrisa (*Figura 12*).

En la cefalometría final y la superposición, se presentaron cambios esqueléticos como: profundidad facial 94° final 92°, profundidad maxilar 94° final 95.4°, convexidad 0 mm final 3.2 mm, eje facial 89° final 92.6°, Gn- GN/inf 88° final 89°, SN/1 sup 100°



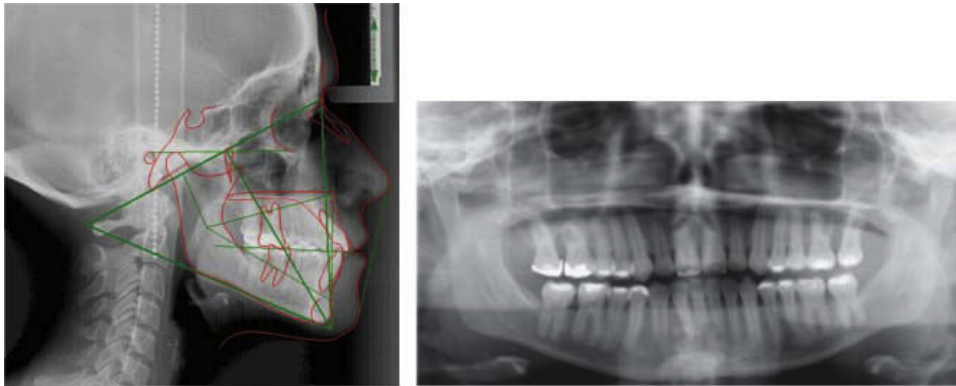


**Figura 11.**  
Comparativo inicial y final.



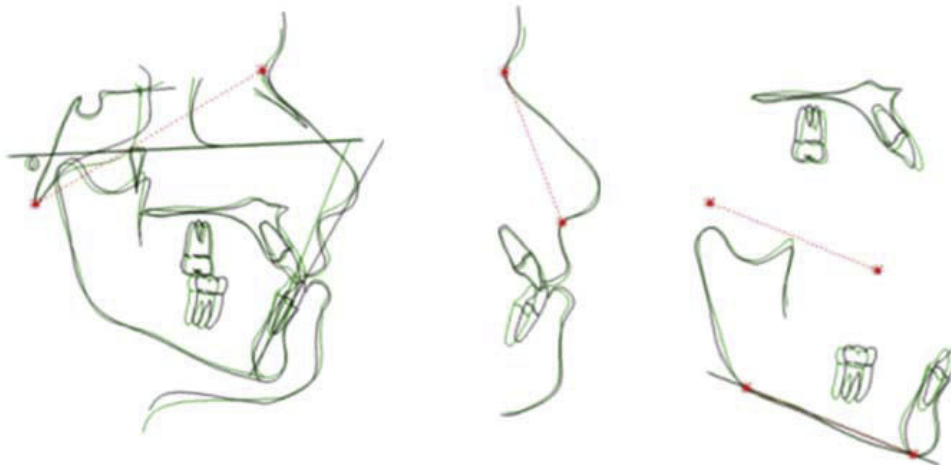
org.mx

**Figura 12.**  
Relación oral y facial de inicio y fin del tratamiento interdisciplinario.



**Figura 13.**

Radiografías finales.



**Figura 14.**

Sobreimposición: inicial-rojo, final-azul.

**Imagen en color en [www.medigraphic.com/ortodoncia](http://www.medigraphic.com/ortodoncia)**

final 115° (Figura 13) en el cual se puede observar que fue un tratamiento conservador, ya que no fue requerido ningún procedimiento quirúrgico para corregir el problema esquelético, además de controlar la salud periodontal y mejorar las condiciones estéticas de la paciente; sin embargo, para poder llegar a estos resultados, los incisivos superiores quedaron proinclinados (Figura 14).

### DISCUSIÓN

A pesar del compromiso periodontal, se ha demostrado que el tratamiento ortodóncico ya no es una contraindicación en la terapia para la periodontitis controlada e incluso puede mejorar las posibilidades de salvar y restaurar la dentición afectada.<sup>2,7-9</sup>

La cooperación interdisciplinaria y del paciente puede transformar los problemas dentales y periodontales, en sonrisas y dentaduras estéticas y saludables; siendo recomendable que el Ortodoncista incorpore en el tratamiento una evaluación periodontal durante

la consulta inicial del paciente y si es detectado algún problema en el sistema estomatognático, es apropiado referir al paciente al área correspondiente para un diagnóstico más detallado.<sup>3,4,12</sup>

Se considera que en los pacientes con maloclusión clase III, la discrepancia es entre relación céntrica y oclusión céntrica con referencia al plano sagital y que muchos de estos pacientes tienen un desplazamiento funcional de la mandíbula que puede resultar de las interferencias funcionales prematuras en la oclusión como se presentó en este caso.<sup>13</sup>

Es importante destacar que el uso de retenedores fijos en pacientes con antecedentes de enfermedad periodontal puede verse favorecido, ya que disminuyen el movimiento secundario de estos dientes y permite así obtener un entorno positivo para los mecanismos de reparación ósea, siendo importante un control interdisciplinario, además de lo anterior, la buena retención puede ayudar a un mejor resultado y un cambio funcional para pacientes con maloclusión clase III con enfermedad periodontal controlada.<sup>2,13</sup>



## CONCLUSIÓN

Una adecuada valoración, un correcto diagnóstico interdisciplinario, un buen plan de tratamiento, un seguimiento ortodóncico adecuado y una buena información hacia el paciente y cooperación del mismo, son factores importantes para su manejo clínico, proporcionando así mayor integridad del periodonto, estética oral y facial, además de salud integral al paciente.

## REFERENCIAS

1. Sanggamjanavanich S, Sekiya T, Nomura Y, Nakayama T, Hanada N, Nakamura Y. Cranial-base morphology in adults with skeletal Class III malocclusion. *Am J Orthod Dentofacial Orthop.* 2014; 146 (1): 82-91.
2. Ruiz E, González R. Tratamiento de ortodoncia en el paciente adulto periodontalmente comprometido: Caso clínico. *Revista Odontológica Mexicana.* 2010; 14 (3): 177-184.
3. Agarwal S, Gupta S, Chugh VK, Jain E, Valiathan A, Nanda R. Interdisciplinary treatment of a periodontally compromised adult patient with multiple missing posterior teeth. *Am J Orthod Dentofacial Orthop.* 2014; 145 (2): 238-248.
4. Mathews DP, Kokich VG. Manejo del tratamiento del paciente ortodóncico con problemas periodontales. *RAAO.* 2005; 44 (3): 34-49.
5. Gómez I, Marcos A, Zabalegui I. Tratamiento de Ortodoncia en pacientes con periodontitis agresiva. *Periodoncia y Osteointegración.* 2010; 21 (4): 305-310.
6. Proffit W. Ortodoncia contemporánea: Teoría y práctica. 3ra Ed. Madrid: Ed. Elsevier España SA; 2001.
7. Tortolini P, Fernández BE. Ortodoncia y periodoncia. *Av. Odontostomatol.* 2011; 27 (4): 197-206.
8. Álvarez F. Tratamiento ortodóncico en pacientes comprometidos periodontalmente. *Revista da ABO/JF.* 2001; 10-2.
9. Vanarsdall RL. Periodontal /Orthodontic relationships. En: Graber TM, Vanarsdall RL, ed. *Orthodontics: current principles and techniques.* Second edn. St. Louis: Mosby 1994:800-1.
10. Sanders NL. Evidence-based care in orthodontics and periodontics: a review of the literature. *J Am Dent Assoc.* 1999; 130: 521-527.
11. Ronald E, Salinas M, Maestre L, Gudiño M. Enfermedad periodontal y tratamiento ortodóncico. Reporte de un caso clínico. *Acta Odontológica Venezolana.* 2007; 45 (2): 1-7.
12. Takeshita N, Ishida M, Watanabe H, Hashimoto T, Daimaruya T, Hasegawa M et al. Improvement of asymmetric stomatognathic functions, unilateral crossbite, and facial esthetics in a patient with skeletal Class III malocclusion and mandibular asymmetry, treated with orthognathic surgery. *Am J Orthod Dentofacial Orthop.* 2013; 144 (3): 441-454.
13. Tai K, Park JH, Tatamiya M, Kojima Y. Distal movement of the mandibular dentition with temporary skeletal anchorage devices to correct a class III malocclusion. *Am J Orthod Dentofacial Orthop.* 2013; 144 (5): 715-725.

Dirección para correspondencia:  
**Sayra Nayelli Velázquez Serrano**  
 E-mail: cdsayra08@hotmail.com