

## Página del Residente

# ¿Cuál es su diagnóstico y tratamiento?

## What would your diagnosis be?

R. Sánchez\*, I. Navarro, M. Chamorro, J.L. Cebrián y M. Burgueño

Servicio de Cirugía Oral y Maxilofacial, Hospital Universitario La Paz, Madrid, España.

Se trata de una mujer de 52 años de edad que acude a consulta por una tumoración facial de 4 años de evolución. No refiere alergias medicamentosas conocidas y está en tratamiento por hipotiroidismo, depresión y dislipidemia. Sus antecedentes quirúrgicos incluyen microcirugía laríngea. La paciente refiere episodios recidivantes de inflamación en región parotídea derecha con supuración a través del conducto de Stenon.

En la exploración física se objetiva una tumoración facial indolora a la palpación, de consistencia elástica, de 3 cm de longitud, correspondiente al conducto de Stenon derecho (fig. 1). Intraoralmente se observan signos de atrofia de la mucosa yugal, prominencia del conducto en su porción terminal y escaso drenaje glandular de consistencia espesa y mucosa sin componente purulento (fig. 2).

Se realiza tomografía computarizada (TC) cérvico-facial, en la que se aprecia simetría de las glándulas parótidas con una morfología normal y una mayor captación de contraste en el lado derecho (figs. 3 y 4). Se objetiva una dilatación del conducto de Stenon derecho de 1 cm en su máximo diámetro y un acodamiento en su porción distal. No es posible discernir la presencia de cálculos o estenosis en su porción final debido a artefactos radiológicos. No obstante, en una TC realizada un año antes en otro centro hospitalario se describe una imagen compatible con sialolitiasis en el tercio distal del conducto.

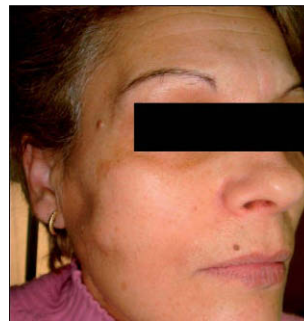

Figura 1 - Imagen preoperatoria.

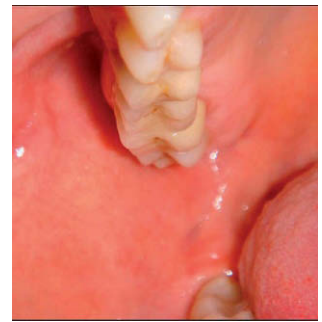

Figura 2 - Imagen intraoral preoperatoria.

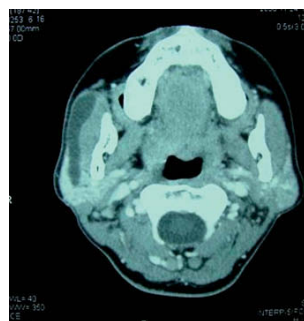


Figura 3 - Tomografía computarizada axial preoperatoria.

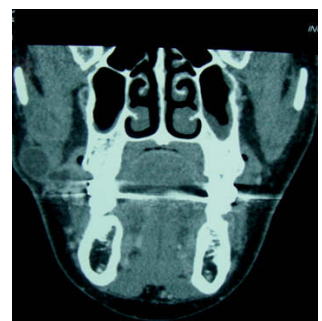

Figura 4 - Tomografía computarizada coronal preoperatoria.

\*Autor para correspondencia.

Correo electrónico: ro\_sb@hotmail.com (R. Sánchez Burgos).