




Revista Española de
Cirugía Oral y
Maxilofacial

www.elsevier.es/recom



Original

Crecimiento tumoral agresivo coincidente con el uso de distracción osteogénica mandibular. Presentación de un caso



Bogdan Stavaru Marinescu^{a,*}, Luís Naval Gías^b y Francisco José Rodríguez Campo^a

^a Servicio de Cirugía Maxilofacial, Hospital Universitario de La Princesa, Madrid, España

^b Departamento de cirugía oral y maxilofacial, Clínica Universidad de Navarra, Pamplona, España

INFORMACIÓN DEL ARTÍCULO

Historia del artículo:

Recibido el 10 de octubre de 2013

Aceptado el 11 de febrero de 2014

On-line el 22 de octubre de 2014

Palabras clave:

Crecimiento tumoral
Distracción mandibular
Carcinoma basocelular
esclerodermiforme

R E S U M E N

Propósito: Comunicar un caso inusual de crecimiento tumoral agresivo en relación con el uso de distracción mandibular. La situación clínica presentada sugiere que los factores bioquímicos liberados durante la distracción ósea pueden interferir el desarrollo de los tumores malignos activos, provocando una rápida progresión.

Material y métodos: Presentamos el caso de una paciente con antecedentes de carcinoma basocelular esclerosante recurrente en el área labiomentoniana izquierda. A pesar de los múltiples intentos de extirpar completamente el tumor y el estrecho seguimiento realizado, 18 años después de realizar el diagnóstico inicial las biopsias tomadas mostraron infiltración tumoral de la mandíbula.

Con el fin de minimizar la cantidad de hueso y partes blandas necesarias para la reconstrucción, se decidió realizar una distracción mandibular bilateral antes de realizar la resección mandibular, aprovechando así el crecimiento muy lento que tenía el tumor. Al cabo de 5 semanas de iniciar la distracción se objetivó una gran masa tumoral de nueva aparición al nivel del suelo de la boca anterior, que posteriormente se confirmó que tenía el mismo diagnóstico histopatológico que el tumor inicial.

Resultados: Debido a la inesperada ocurrencia de la complicación presentada tuvimos que abandonar la distracción, y decidimos realizar una resección de espesor total del tercio facial inferior y la reconstrucción del defecto con un injerto libre vascularizado de peroné y un colgajo miocutáneo pectoral.

Conclusión: La distracción osteogénica puede complicar el curso de un proceso neoplásico local y su uso debe ser valorado como posible contraindicación en pacientes con procesos tumorales activos.

© 2013 SECOM. Publicado por Elsevier España, S.L.U. Este es un artículo Open Access bajo la CC BY-NC-ND licencia (<http://creativecommons.org/licencias/by-nc-nd/4.0/>).

* Autor para correspondencia.

Correo electrónico: bsmelsevier@gmail.com (B. Stavaru Marinescu).

<http://dx.doi.org/10.1016/j.maxilo.2014.02.005>

1130-0558/© 2013 SECOM. Publicado por Elsevier España, S.L.U. Este es un artículo Open Access bajo la CC BY-NC-ND licencia (<http://creativecommons.org/licencias/by-nc-nd/4.0/>).

Aggressive tumor growth associated with the use of mandibular distraction osteogenesis. A case presentation

A B S T R A C T

Keywords:

Tumoral growth
Mandibular distraction
Sclerosing basal cell carcinoma

Purpose: to report an unusual case of aggressive tumoral growth related to the use of mandibular distraction. The clinical situation presented suggests that the biochemical factors released during the osseous distraction can interfere with the development of the active malignant tumors, triggering a rapid progression.

Material and methods: We present the case of a patient who had a history of recurrent sclerosing basal cell carcinoma in the left chin area. Despite of the multiples attempts to completely remove the tumor and the close follow-up conducted, 18 years from the initial diagnosis the biopsies taken showed tumoral infiltration of the mandibular bone.

In order to take advantage of the slow rate of the tumoral growth, we decided to carry out a bilateral mandibular distraction before performing the mandibular resection and reduce in this manner the amount of the bone necessary for the reconstruction. Five weeks after the onset of the bone distraction a newly emerging tumoral mass could be observed in the anterior floor of the mouth, which was confirmed to have the same histological diagnose as the initial tumor.

Results: Due to the unexpected complication we had to abandon the distraction and decided to perform a full-thickness resection of the inferior third of the face and the reconstruction of the defect using a free vascularized fibular graft and a pectoralis major myocutaneous flap.

Conclusion: Distraction osteogenesis can complicate the course of a local neoplastic process and its use should be valued as a potential contraindication in patients with active tumors.

© 2013 SECOM. Published by Elsevier España, S.L.U. This is an open access article under the CC BY-NC-ND license (<http://creativecommons.org/licenses/by-nc-nd/4.0/>).

Introducción

Durante la distracción ósea la liberación de factores de crecimiento es esencial para la nueva formación del hueso. El resultado final de todos los procesos bioquímicos desencadenados durante la distracción no es solamente el crecimiento óseo, sino también el crecimiento de los tejidos blandos adyacentes. Un ejemplo típico, que demuestra la pluripotencialidad de la distracción, es su utilidad en tratar casos de severo retrognatismo mandibular, en los que la distracción ósea tiene un efecto histogénico a nivel de diferentes tipos de tejidos (mucosa gingival, ligamentos, músculos, nervios), disminuyendo el riesgo de recidiva de anomalía^{1,2}.

Sin embargo, existen situaciones clínicas en las cuales se necesitan reconstrucciones mandibulares amplias, pero al mismo tiempo no es recomendable aportar un exceso de factores de crecimiento en la zona. Un buen ejemplo sería los casos de pacientes con enfermedad oncológica local avanzada, situaciones que clásicamente recomiendan radio y quimioterapia para conseguir el control local de la enfermedad. Los principios de la distracción, que suponen crecimiento local óseo y de partes blandas y también mejoría del aporte vascular podrían ir, al menos teóricamente, en contra del control de la enfermedad neoplásica.

El antagonismo entre los factores a favor del crecimiento local y en contra del mismo, enunciado por los 2 principios terapéuticos, está ampliamente señalado en la literatura, sobre todo a la hora de evaluar las interferencias sobre el crecimiento óseo provocadas por la radioterapia en los pacientes sometidos a distracción mandibular³⁻⁶.

Sin embargo, en nuestra búsqueda bibliográfica no hemos encontrado comunicaciones que mostraran crecimiento local en exceso o descontrolado en relación con la distracción ósea.

Presentamos el caso clínico de una paciente oncológica, en el cual el uso de la distracción mandibular coincidió con un crecimiento tumoral exagerado e inesperado.

Presentación del caso

En 2001 una paciente de 49 años con antecedentes de enfermedad tiroidea y en tratamiento con Levothroid®, acude al Servicio de Cirugía Maxilofacial del Hospital Universitario de La Princesa (Madrid) para valoración de incompetencia labial inferior izquierda como secuela de cirugías oncológicas previas. La paciente había sido intervenida en otro centro, con exéresis de basalioma cutáneo esclerodermiforme en la región mentoniana izquierda 11 años antes. A los 8 años de la primera intervención la paciente presentó nueva lesión del mismo tipo histopatológico en la zona intervenida que fue tratada quirúrgicamente en el mismo centro, en 2 ocasiones distintas, siendo reconstruidos los defectos con injertos libres de piel.

El examen clínico y las pruebas de imagen efectuadas (TAC facial y PET) en el Hospital de La Princesa no muestran signos de recidiva. En esta situación la paciente se considera libre de tumor y es ingresada en mayo de 2001 para realizar reconstrucción labial mediante colgajos locales nasogenianos bilaterales. No obstante, durante la intervención se efectúan múltiples biopsias intraoperatorias que muestran «infiltración por carcinoma basocelular» en la zona mentoniana. A pesar de la ampliación de márgenes, que incluyó fragmento óseo y

nervio dentario inferior, los resultados histopatológicos postoperatorios muestran la persistencia del tumor.

En el periodo 2001-2007 la paciente fue intervenida en varias ocasiones en nuestro servicio de resecciones tumorales seguidas por reconstrucciones del labio inferior, sin conseguir controlar la enfermedad local. En 2003 se administró radioterapia en la zona (54 Gy). En todas las resecciones el resultado anatomopatológico fue el mismo: carcinoma basocelular esclerosante.

En 2008 se evidencia mediante una biopsia afectación ósea en la sínfisis mandibular por el tumor. La paciente tiene en esos momentos 56 años, es decir, que han pasado casi 18 años desde el diagnóstico inicial del tumor (figs. 1 A-C). Se plantea nuevo tratamiento quirúrgico, con resección de la lesión ósea, y dada la lenta evolución de su proceso decidimos realizar distracción mandibular a nivel de ambos ángulos mandibulares, para posteriormente hacer resección sinfisaria y reajustar las ramas horizontales mandibulares para cerrar el defecto.

El procedimiento quirúrgico se realiza en mayo de 2008 y se comienza la distracción a ritmo lento (fig. 2). Al cabo de 5 semanas se aprecia una gran masa tumoral de nueva aparición en el suelo de la boca (fig. 3), con afectación de la cara ventral de la lengua, por lo que se decide parar la distracción (fig. 4) y realizar una biopsia de la nueva lesión, que tuvo el mismo resultado histopatológico que el tumor inicial: carcinoma basocelular esclerosante.

Al evidenciar un crecimiento brusco y exagerado del tumor, a continuación se realiza amplia resección de la lesión que incluye: cara ventral de la lengua, suelo de la boca, mandibulectomía desde ángulo a ángulo y tejidos blandos labiomentonianos (figs. 5 y 6). La reconstrucción se realiza con injerto libre vascularizado de peroné, con paleta cutánea para el suelo de la boca y colgajo miocutáneo de pectoral mayor para la cobertura externa labiomentoniana (figs. 7-9). El resultado anatomopatológico fue: epiteloma basocelular esclerosante que afecta al suelo de la boca y piel con infiltración de hueso mandibular. La lesión no alcanzaba los bordes de la resección.

Las limitaciones estéticas y funcionales consecuentes a la cirugía (fig. 10) se han tratado con diversos retoques posteriores: un injerto microvascularizado anterolateral de muslo para mejorar la función lingual y la competencia labial e implantes dentarios para dar soporte al «neolabio» (fig. 11).

Durante el seguimiento, 4 años más tarde (2012), se evidencia una nueva recidiva en la zona labiogeniana superior izquierda que se confirma tener la misma histopatología: carcinoma basocelular esclerosante. Las características de la nueva lesión mantienen todas las características de la lesión inicial: evolución lenta, inaparente, ausencia de lesiones ulceradas e induración local (fig. 12). En esta situación se ha desestimado una nueva cirugía. La paciente está en tratamiento oncológico con vismodegib, un inhibidor de la vía de señalización Hedgehog (vía bioquímica implicada en el desarrollo del carcinoma basocelular y otros varios tipos de tumores malignos). Las revisiones periódicas efectuadas en nuestro servicio durante el primer año de tratamiento farmacológico evidencian una situación locoregional estable, sin nuevo crecimiento del tumor.

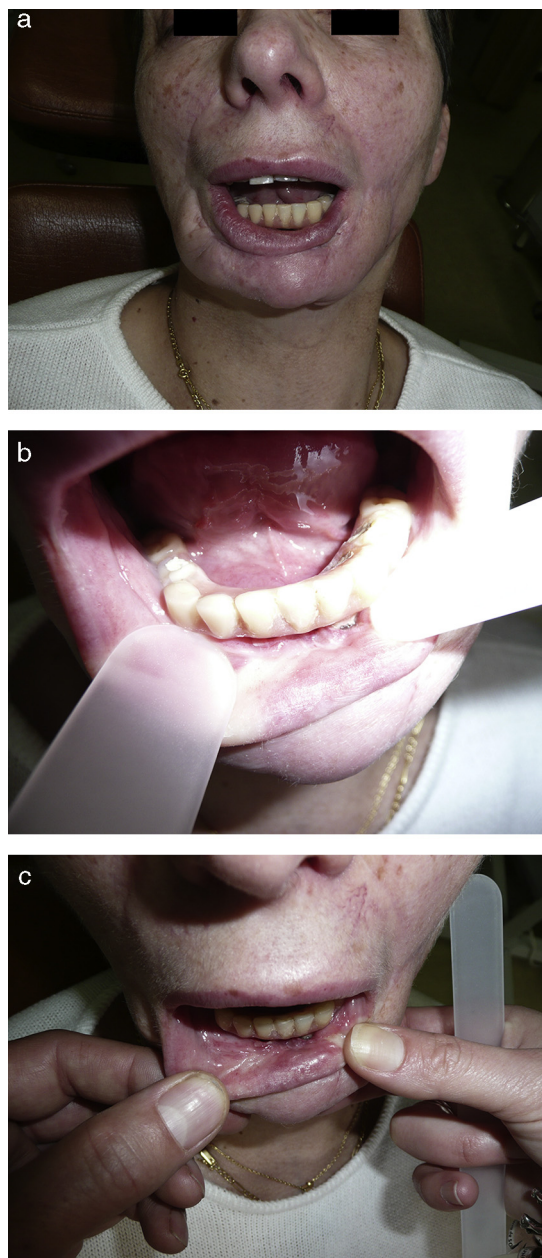


Figura 1 – A. Aspecto clínico en mayo de 2008, 18 años después del diagnóstico inicial. Se observa el aspecto cicatricial de las partes blandas labiomentonianas, consecuencia de las cirugías efectuadas. A pesar de dificultad de evidenciar claramente una masa tumoral las biopsias son positivas para carcinoma esclerosante con invasión ósea en la sínfisis mandibular. B. No hay alteraciones al nivel del suelo de la boca. C. Aspecto cicatricial de la mucosa labial sin poder evidenciar claramente una masa tumoral.

Discusión

En la literatura existen varios estudios que destacan la importancia de los factores angiogénicos en el desarrollo tumoral⁷, lo que ha impulsado el desarrollo de una amplia clase de fármacos antiangiogénicos⁸. Los experimentos efectuados han

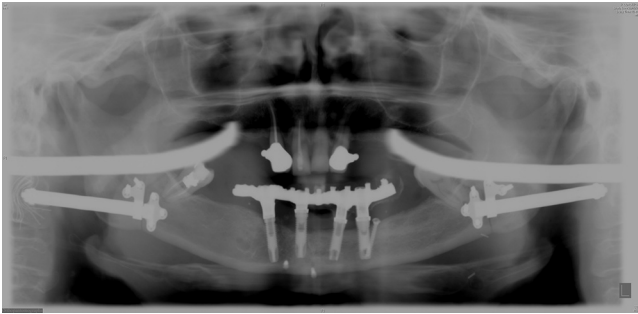


Figura 2 – En mayo de 2008 comienza la distracción mandibular a ritmo lento a nivel angulomandibular bilateral.

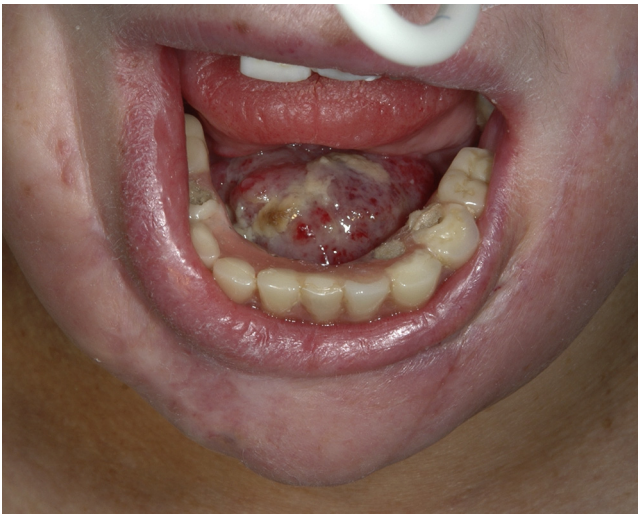

Figura 3 – Masa tumoral de nueva aparición al nivel del suelo de la boca que tiene 2 meses de evolución.

demostrado que el crecimiento de varias estirpes tumorales fue inhibido con la administración de anticuerpos anti-factor de crecimiento fibroblástico, anti-factor de crecimiento vascular endotelial⁷, lo que indica la dependencia del mecanismo bioquímico de dichos factores.

Otra situación biológica en la que típicamente se encuentra un claro aumento de la actividad angiogénica es el uso de la distracción ósea. El efecto estimulante del desarrollo

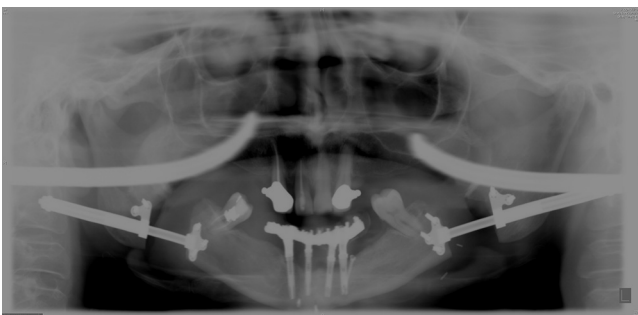

Figura 4 – Control radiológico al evidenciar la masa tumoral. Se decide parar la distracción y practicar la resección del fragmento comprendido entre los focos distraídos.

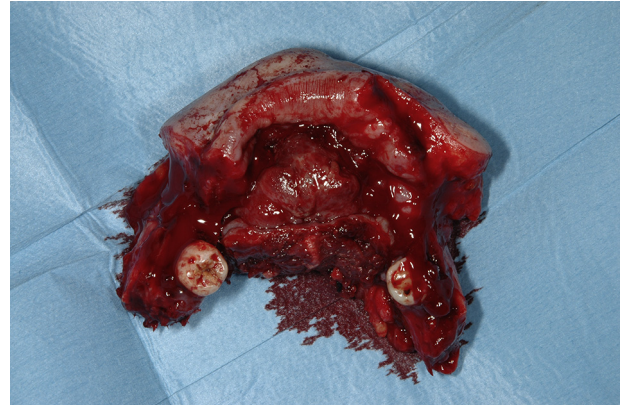


Figura 5 – Pieza operatoria que incluye la cara ventral de la lengua, el suelo de la boca, la mandíbula de ángulo a ángulo y tejidos blandos labiomentonianos.

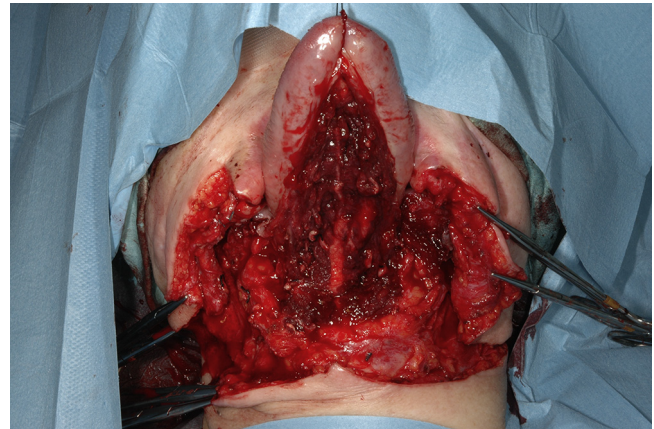


Figura 6 – Defecto postoperatorio.

vascular fue confirmado por varios estudios⁹⁻¹¹, cuyo elemento común es el incremento de la expresión local de varios factores bioquímicos con capacidad angiogénica (por ejemplo VEGF, etc.).

Los resultados de los estudios anteriores muestran que la distracción osteogénica y el crecimiento tumoral son 2

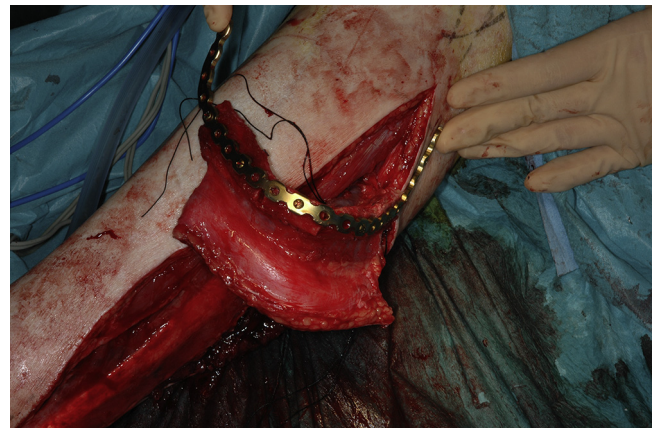

Figura 7 – Reconstrucción mandibular utilizando un colgajo microvascularizado tipo peroné y una barra mandibular.

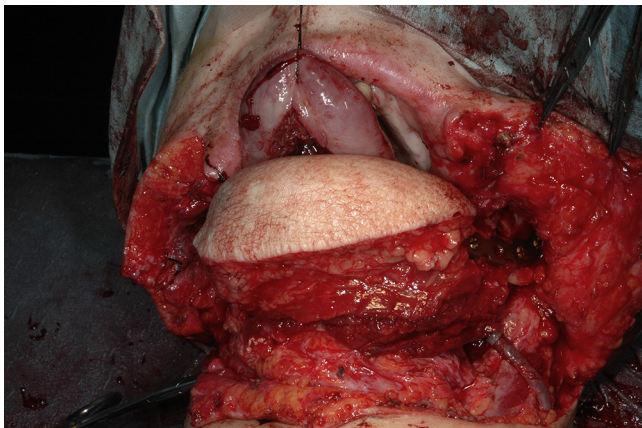


Figura 8 – Colgajo fijado en el sitio aceptador con las anastomosis microquirúrgicas efectuadas. La paleta cutánea se utilizó para la reconstrucción del suelo de la boca anterior.

situaciones que tienen en común el incremento local de los procesos angiogénicos. Sin embargo, el concepto de angiogénesis es todavía complejo y cambiante según el estudio realizado, y no permite realizar una correlación directa entre el desarrollo tumoral y la distracción ósea. El mecanismo bioquímico exacto de las 2 situaciones no ha sido completamente dilucidado, con lo cual no se puede hablar de 2 procesos idénticos, pero sí las podemos considerar 2 respuestas tisulares que tienen en común el aumento del crecimiento local y cuya comparación sería interesante desde un punto de vista científico y práctico.

La literatura no ofrece una respuesta concluyente sobre las posibles interferencias entre los 2 procesos porque hasta ahora, según nuestro conocimiento, no se ha reportado ningún caso de distracción ósea en un caso de proceso neoplásico activo. La gran mayoría de los autores de varias especialidades utilizan la distracción ósea después del tratamiento del tumor primario, y no hay casos reportados de recidiva local ni regional en relación con el uso de la distracción.

El caso clínico actual presenta la evolución de un subtipo tumoral de crecimiento muy lento (carcinoma basocelular

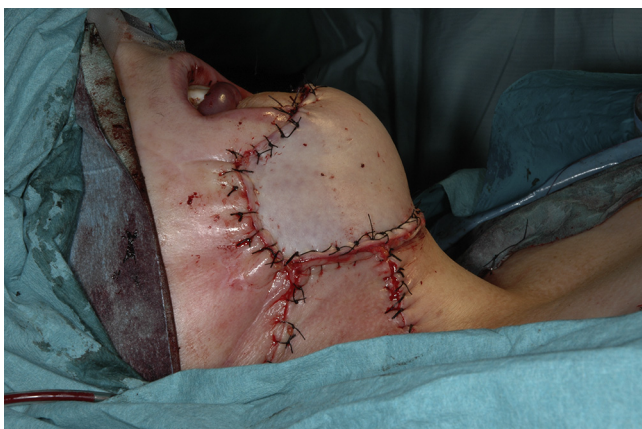

Figura 9 – El déficit de partes blandas se cubrió utilizando un colgajo miocutáneo de pectoral mayor.

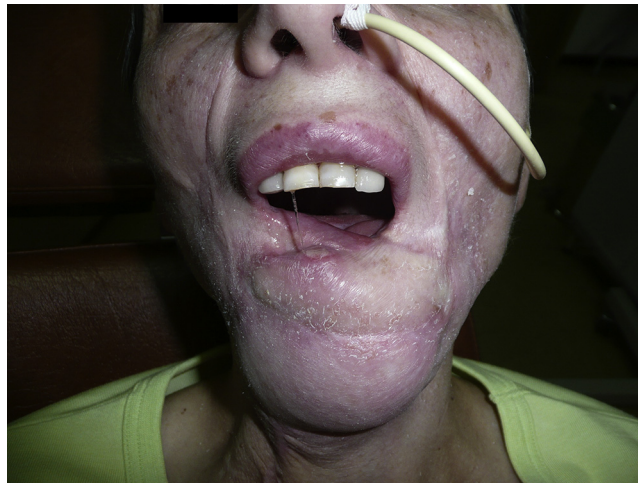

Figura 10 – Aspecto clínico a los 8 meses. Se pueden observar las importantes limitaciones estéticas y funcionales (incompetencia labial, retracción cicatricial con limitación de la movilidad labial).

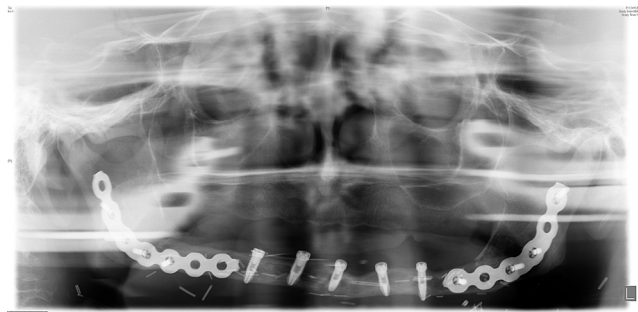

Figura 11 – Control radiológico 4 años más tarde.

esclerosante) de 18 años de evolución, que se asocia típicamente con una mayor tasa de extirpación incompleta y recidiva^{12,13} al ser muy difícil de evidenciar clínicamente, especialmente cuando no es un tratamiento *de novo*. Las características anatomoclínicas del tumor fueron exactamente las

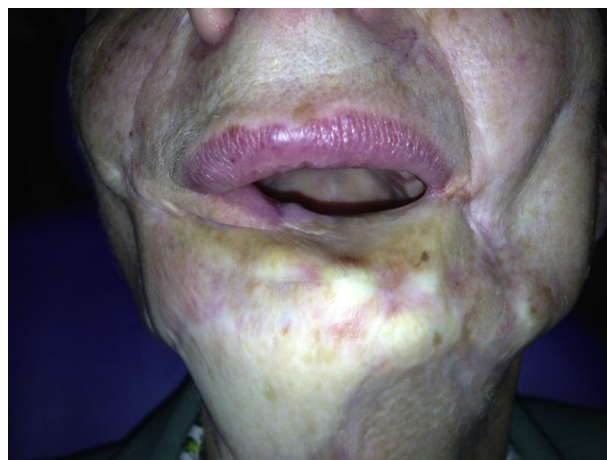


Figura 12 – Aspecto clínico a los 5 años (la paciente ya está en tratamiento con vismodegib).

descritas en la literatura de especialidad: crecimiento muy lento, importante agresividad local y la ausencia de metástasis ganglionares o a distancia^{14,15}. Ante un tumor de este tipo se planteó una resección amplia que implicaba una reconstrucción muy compleja.

Con el fin de evitar una cirugía agresiva, con importantes secuelas funcionales, consideramos la posibilidad de utilizar la distracción mandibular antes de realizar la resección tumoral, solución que tenía sus ventajas potenciales (simplificaba la reconstrucción), pero evidentemente implicaba una demora de la resección tumoral.

Según el plan imaginado inicialmente era necesario realizar una elongación mandibular bilateral de aproximadamente 1,5-2 cm, convirtiendo temporalmente la paciente en una prógnata y obteniendo una cantidad adecuada de hueso y partes blandas perimandibulares. En conformidad con nuestro protocolo de distracción ósea, después de la primera intervención (colocación del distractor y osteotomía) se pasa a una fase de latencia de 6-7 días. A partir de esta fase se inicia la distracción a ritmo de 1 mm al día (0,5 mm por la mañana y 0,5 mm por la tarde) durante 6 días. El séptimo día se realiza una compresión del callo de 1 mm (movimiento en sentido contrario) y luego el ciclo se repite. Según el protocolo presentado era de esperar obtener una elongación ósea de 5 mm a la semana. Aplicando los datos del protocolo al caso presentado, el tiempo previsto transcurso desde la colocación del distractor hasta el fin de la fase de activación era de 4-5 semanas. Al cabo de este periodo se pasaría a la fase de consolidación a nivel de los focos distraídos, y se podría realizar la cirugía de resección tumoral y la reconstrucción mentoniana.

Según el plan previsto, después de haber extirpado la lesión mandibular se habrían practicado osteotomías a nivel de los cuerpos mandibulares distraídos con reposición de los fragmentos intermedios y fijación, restableciendo así la continuidad mandibular. El déficit de partes blandas, que no fuera aportado por los tejidos distraídos, se hubiera resuelto con colgajos locales o microvascularizado radial.

En la situación propuesta la fase de consolidación a nivel de los focos de distracción no se vería influida por la cirugía de resección, porque estaba situada a distancia del segmento mandibular resecaado.

El elemento clave que nos determinó a optar por la solución descrita fue el comportamiento clínico del tumor: patrón de crecimiento muy lento, inaparente, infiltrativo, sin aparición de claras tumefacciones o zonas ulceradas, sino de zonas induradas, difícil de distinguir de las cicatrices postoperatorias (fig. 1A-C). Teniendo en cuenta la tendencia evolutiva descrita, que se ha mantenido intacta durante 18 años, consideramos muy poco probable un crecimiento brusco, espontáneo en solo 5 semanas.

Teniendo en cuenta el resultado final se puede apreciar que la decisión de utilizar la distracción ósea antes de la resección tumoral no fue la mejor solución terapéutica, pero la mala evolución no era un aspecto previsible antes de la intervención, ya que se trataba de un tratamiento novedoso, nunca publicado anteriormente según nuestro conocimiento.

El elemento clave de la comunicación actual es la aparición repentina de una masa tumoral a nivel del suelo de la boca en solamente 5 semanas de haber empezado la

distracción mandibular, coincidiendo cronológicamente con la fase de activación.

Otro aspecto llamativo es que la recidiva evidenciada 4 años después de retirar la distracción y realizar el tratamiento clásico (de resección y reconstrucción microquirúrgica), tiene las mismas características clínicas que el tumor inicial (evolución lenta, inaparente, etc.); es decir, el único episodio de crecimiento agresivo que fue evidenciado durante la historia de 23 años de evolución se evidenció justo durante la fase de activación de la distracción mandibular, lo que confiere al proceso recidivante descrito en el trabajo actual un carácter particular.

Evidentemente, los datos presentados no pueden demostrar una relación directa tipo causa-efecto entre el uso de la distracción ósea y el crecimiento tumoral agresivo, pero es una hipótesis a tener en cuenta en este caso inusual.

Consideramos que hace falta realizar estudios experimentales *in vitro* que investiguen y que cuantifiquen el efecto de las sustancias liberadas durante la distracción ósea sobre los tejidos tumorales, aunque estos estén situados a cierta distancia de los focos distraídos.

Conclusión

La distracción ósea realizada en el periodo prerresectivo puede complicar la evolución local de un proceso neoplásico, y su utilización debería ser valorada como una posible contraindicación en pacientes con enfermedades tumorales activas.

Se necesitarían estudios experimentales que confirmen esta posibilidad.

Responsabilidades éticas

Protección de personas y animales. Los autores declaran que los procedimientos seguidos se conformaron a las normas éticas del comité de experimentación humana responsable y de acuerdo con la Asociación Médica Mundial y la Declaración de Helsinki.

Confidencialidad de los datos. Los autores declaran que han seguido los protocolos de su centro de trabajo sobre la publicación de datos de pacientes.

Derecho a la privacidad y consentimiento informado. Los autores han obtenido el consentimiento informado de los pacientes y/o sujetos referidos en el artículo. Este documento obra en poder del autor de correspondencia.

Conflicto de intereses

Los autores expresan que no hay conflictos de intereses al redactar el manuscrito.

BIBLIOGRAFÍA

1. Hawkinson RT. Retrognathia correction by means of an arcing osteotomy in the ascending ramus. *J Prosthet Dent.* 1968;20:77-86.

2. Liou EJ, Huang CS. Rapid canine retraction through distraction of the periodontal ligament. *Am J Orthod Dentofacial Orthop.* 1998;114:372-82.
3. Muhonen A, Muhonen J, Minn H, Kulmala J, Klossner J, Teräs M, et al. The effects of irradiation and hyperbaric oxygen on bone formation during rabbit mandibular distraction. *Arch Oral Biol.* 2002;47:701-7.
4. Kesemenli CC, Kaya H, Memisoglu K, Kaya B, Dirier A, Tosun B, et al. Distraction osteogenesis is inhibited by cancer radiotherapy with Co 60. *Clin Invest Med.* 2009;32:E376-82.
5. Liu Y, Liu G, Liu Y, Lin X. Character of distracted bone in irradiated canine mandibles and electrophysiological changes in the inferior alveolar nerve. *Br J Oral Maxillofac Surg.* 2010;48:115-20.
6. Ma Y, Shen G. Distraction osteogenesis after irradiation in rabbit mandibles. *Br J Oral Maxillofac Surg.* 2012;50:662-7.
7. Aonuma M, Iwahana M, Nakayama Y, Hirotani K, Hattori C, Murakami K, et al. Tumorigenicity depends on angiogenic potential of tumor cells: Dominant role of vascular endothelial growth factor and/or fibroblast growth factors produced by tumor cells. *Angiogenesis.* 1998;2:57-66.
8. Albo D, Wang TN, Tuszynski GP. Antiangiogenic therapy. *Curr Pharm Des.* 2004;10:27-37.
9. Pacicca DM, Patel N, Lee C, Salisbury K, Lehmann W, Carvalho R, et al. Expression of angiogenic factors during distraction osteogenesis. *Bone.* 2003;33:889-98.
10. Park BW, Kim JR, Lee JH, Byun JH. Expression of nerve growth factor and vascular endothelial growth factor in the inferior alveolar nerve after distraction osteogenesis. *Int J Oral Maxillofac Surg.* 2006;35:624-30.
11. Byun JH, Park BW, Kim JR, Lee JH. Expression of vascular endothelial growth factor and its receptors after mandibular distraction osteogenesis. *Int J Oral Maxillofac Surg.* 2007;36:338-44.
12. Pieh S, Kuchar A, Novak P, Kunstfeld R, Nagel G, Steinkogler FJ. Long term results after surgical basal cell carcinoma excision in the eyelid region. *Br J Ophthalmol.* 1999;83:85-8.
13. Baser NT, Bulutoglu R, Barutcu AY, Karayel H, Terzioglu A, Aslan G. Evaluation of basal cell carcinomas with positive surgical margins: A five year retrospective analysis. *Turk J Cancer.* 2008;38:16-9.
14. Carr RA, Taibjee SM, Sanders DSA. Basaloid skin tumours: Basal cell carcinoma. *Curr Diag Pathol.* 2007;13:252-72.
15. Crowson AN. Basal cell carcinoma: Biology, morphology and clinical implications. *Mod Pathol.* 2006;19:S127-47.