




REVISTA DE
GASTROENTEROLOGÍA
DE MÉXICO

www.elsevier.es/rgmx



ARTÍCULO DE REVISIÓN

Resonancia magnética con ácido gadoxético —contraste hepatoespecífico— para la evaluación de lesiones focales



P.E. Cossio-Torrico^a, C.R. Ramírez-Carmona^b, M. Stoopen-Rometti^c,
A. Perochena-González^b, L.A. Sosa-Lozano^d y E. Kimura-Hayama^{c,*}

^a Grupo C.T. Scanner, México, D.F., México

^b Unidad de Resonancia Magnética, Grupo C.T. Scanner Lomas Altas, México, D.F., México

^c Grupo C.T. Scanner Lomas Altas, México, D.F., México

^d Unidad de Resonancia Magnética, Grupo C.T. Scanner de México, México, D.F., México

Recibido el 6 de abril de 2015; aceptado el 17 de junio de 2015

Disponible en Internet el 3 de septiembre de 2015

PALABRAS CLAVE

Contrastes
hepatoespecíficos;
Ácido gadoxético;
Fase hepatobiliar;
Carcinoma
hepatocelular

Resumen La resonancia magnética con gadolinio para la evaluación de lesiones hepáticas es un método cada vez más utilizado en la práctica clínica, particularmente para pacientes con lesiones focales sospechosas, ya sean benignas o malignas. En el caso del carcinoma hepatocelular, el rendimiento diagnóstico de la resonancia magnética a través de protocolos «convencionales» y mediante la tomografía computarizada multidetector, que consiste en la evaluación de múltiples fases con contraste intravenoso, depende en gran medida del tamaño de la lesión, considerándose más certero en lesiones > 2 cm. Sin embargo, para aquellas lesiones de 1-2 cm, el establecimiento de un diagnóstico definitivo es un verdadero reto, con valores de sensibilidad del 45-65%, aunque por lo general con una excelente especificidad (> 95%). Además, si la lesión tiene un diámetro < 1 cm, el diagnóstico es generalmente poco fiable. En estos 2 últimos escenarios, el uso complementario de medios de contraste hepatoespecíficos puede ser útil. El objetivo de este artículo es revisar la evidencia actual de la utilidad de este nuevo método de diagnóstico no invasivo en las lesiones hepáticas.

© 2015 Asociación Mexicana de Gastroenterología. Publicado por Masson Doyma México S.A. Este es un artículo Open Access bajo la licencia CC BY-NC-ND (<http://creativecommons.org/licenses/by-nc-nd/4.0/>).

* Autor para correspondencia. C.T. Scanner Lomas Altas. Grupo C.T. Scanner. Paseo de la Reforma 2608. Piso 6. Tel.: 6378 02 00. México, DF. C.P. 11950.

Correo electrónico: ekimura@ctscanner.mx (E. Kimura-Hayama).

KEYWORDS

Liver-specific contrast agents; Gadoteric acid; Hepatobiliary phase; Hepatocellular carcinoma

Liver-specific gadoteric acid-enhanced magnetic resonance for focal lesion evaluation

Abstract Gadolinium-enhanced magnetic resonance for the evaluation of hepatic lesions is increasingly being used in clinical practice, especially in patients with suspicious focal lesions, whether benign or malignant. In regard to hepatocellular carcinoma, the diagnostic performance of magnetic resonance through the «conventional» protocols and multi-detector computerized tomography consisting of multiphase evaluation with intravenous contrast, largely depends on the size of the lesion. They are more reliable in lesions > 2 cm. However, in lesions measuring 1-2 cm, establishing the definitive diagnosis is a real challenge, with sensitivity values of 45-65%, but generally with excellent specificity (> 95%). Furthermore, if the lesion has a diameter < 1 cm, diagnosis is usually unreliable. In these last 2 settings, the complementary use of liver-specific contrast agents can be advantageous. The aim of our article was to review the current evidence on the usefulness of this new non-invasive diagnostic method in hepatic lesions.

© 2015 Asociación Mexicana de Gastroenterología. Published by Masson Doyma México S.A. This is an open access article under the CC BY-NC-ND license (<http://creativecommons.org/licenses/by-nc-nd/4.0/>).

Introducción

La resonancia magnética (RM) con gadolinio para la evaluación de lesiones hepáticas es un método cada vez más empleado en la práctica clínica, en particular para aquellos pacientes con sospecha de lesiones focales tanto benignas como malignas.

En el caso del carcinoma hepatocelular (CHC), tumor epitelial cuya incidencia va en incremento y que en la actualidad ocupa el 5.º lugar en frecuencia, el desempeño diagnóstico de los protocolos de RM y tomografía computarizada multidetector (TCMD) denominados «convencionales» —consistentes en evaluaciones multifásicas con contraste intravenoso— depende en gran medida del tamaño de la lesión, siendo consideradas como confiables con valores de sensibilidad del 100% para ambas modalidades si estas son mayores de 2 cm¹⁻⁴.

Sin embargo, establecer un diagnóstico de certeza para aquellas lesiones entre 1-2 cm es un verdadero reto, particularmente en pacientes con cirrosis, grupo en el que se presentan el 80% de los CHC y en quienes la incidencia anual de este tipo de lesiones es del 2-8%⁵⁻⁷, con valores de sensibilidad del 44-47% para lesiones de 1-2 cm¹⁻⁴ y del 29-43% si miden menos de 1 cm²⁻⁴. En tumores con un diámetro menor a 1 cm, el diagnóstico en general no es confiable. Este escenario es cada vez más frecuente debido al empleo del ultrasonido como método de escrutinio como modalidad primaria inicial recomendada por la mayoría de las guías^{6,8-10}. En estos 2 últimos escenarios y en el caso de lesiones consideradas como indeterminadas tras el análisis con estrategias convencionales, el uso complementario de medios de contraste hepatoespecíficos (HE) en RM podría ser de utilidad.

El objetivo del presente manuscrito es realizar una revisión sobre la evidencia actual del papel emergente de los contrastes HE en la evaluación de lesiones focales, particularmente del CHC, y los cuales de acuerdo a la literatura parecen ser el método más sensible para su detección al

incrementar estos valores entre un 6% y un 15% más¹¹⁻¹³, así como de sus principales diagnósticos diferenciales.

Contrastes hepatoespecíficos: tipos y propiedades

Una forma sencilla de clasificar los medios de contraste empleados en RM divide a los agentes en 2 grandes grupos: 1) no HE y 2) HE. El primer grupo congrega a los medios «tradicionales», basados en agentes quelantes de gadolinio, cuyo comportamiento típico es intravascular y extracelular. Por otra parte, los medios de contraste específicos para el hígado se subdividen en aquellos captados por las células de Kupffer, que consisten en moléculas superparamagnéticas de ferumóxidos de Fe, y en aquellos que son captados por hepatocitos funcionales. Este último agrupa a compuestos basados también en gadolinio denominados gadobenato de dimeglumina (Gd-BOPTA) y al ácido gadoxético (Gd-EOB-DTPA), los cuales son considerados contrastes intravasculares, extracelulares e intrahepáticos, y motivo del presente trabajo.

El Gd-BOPTA tiene una menor entrada al hepatocito (3-5%) que el ácido gadoxético (50%), y ambos se eliminan sin cambios hacia la vía biliar¹⁴. En caso de obstrucción de la vía biliar existe un incremento en su eliminación renal. El paso intracelular depende de la expresión de receptores de membrana denominados MRP3/4 y OATP8, también conocido como 1B1/B3 (por sus siglas en inglés de proteína multifármaco-resistente y polipéptido transportador de aniones orgánicos respectivamente) localizados en la membrana sinusoidal basolateral que colinda con el sinusoides y espacio de Disse, mientras que el transportador MRP2, localizado en la membrana canalicular, es el encargado de excretar el contraste hacia el canalículo biliar¹⁴ (fig. 1).

Este tipo de agentes HE tienen un comportamiento similar a los contrastes «tradicionales» durante las fases arterial, portal y venosa, es decir permiten evaluar la perfusión de

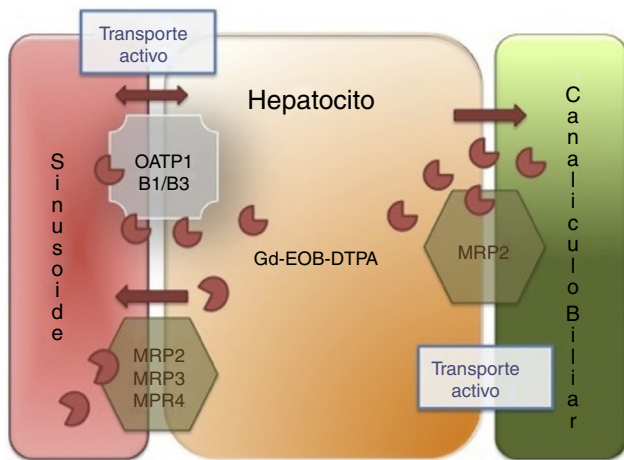


Figura 1 Mecanismo de acción de los contrastes hepatoespecíficos. El agente hepatoespecífico se introduce al hepatocito a través del polipéptido transportador del anión orgánico (OATP1, B1/B3), sale a través de las proteínas dependientes de ATP multifármaco-resistentes (MRP2, MRP3, MRP4) localizadas en la membrana sinusoidal. El MRP2 es regulado por recuperación de la membrana (disminución del flujo de salida de bilis) o introducción (aumento del flujo de salida), finalmente el agente hepatoespecífico no es metabolizado por el hepatocito y es excretado sin cambios en la bilis.

la lesión, la cual es un elemento por imagen indispensable para establecer el diagnóstico diferencial. Sin embargo, el verdadero efecto diagnóstico adicional que ofrecen estos contrastes requiere de imágenes en una fase más tardía (15-25 min) denominada hepatobiliar, tiempo necesario para que el hepatocito funcional concentre en su interior el medicamento¹⁵⁻¹⁸. Es decir, un protocolo clásico de RM para evaluación de lesión focal incluiría las secuencias convencionales en T1 doble eco (dentro y fuera de fase), T2 con y sin saturación de grasa, colangio 3D, T1 contrastado multifásico (simple, arterial, portal, venoso y tardío de 2-3 min), difusión y de manera adicional un T1 en fase hepatobiliar¹⁵, protocolo de aproximadamente 50 min de duración.

Utilidad del ácido gadoxético en la evaluación de nódulos displásicos de alto grado y carcinoma hepatocelular

El uso de este tipo de medios de contraste permite distinguir entre lesiones que contienen hepatocitos y aquellas que no los contienen. Por ende, lesiones malignas compuestas por hepatocitos no funcionales (nódulos displásicos de alto grado y CHC) o ausentes de hepatocitos (metástasis), no muestra captación de este tipo de contraste en fase hepatobiliar (fig. 2). Asimismo, estos agentes también han sido utilizados para distinguir la hiperplasia nodular focal del carcinoma fibrolamelar, así como del adenoma hepático, 2 lesiones benignas con diferentes estrategias de seguimiento y tratamiento¹⁹.

El empleo de estos medios de contraste podría ser especialmente útil en aquellos pacientes con lesiones hepáticas que no cumplen con el comportamiento vascular «clásico» del CHC. Las características típicas que definen a un CHC

en un estudio de RM dinámico o multifásico posterior al contraste intravenoso de acuerdo a las guías de la *American Association for the Study of Liver Diseases (AASLD)* son: 1) una lesión hipervascular durante la fase arterial, y 2) durante la fase venosa lavado del mismo o aparición de cápsula en caso de no existir lavado, esta última no considerada en las guías aunque de gran especificidad diagnóstica (fig. 2)¹⁹⁻²¹. Este comportamiento es altamente indicativo de corresponder a un CHC con valores de especificidad superiores al 95%, aunque con una sensibilidad del 45-65% en lesiones de 1-2 cm de diámetro^{8,22}. Sin embargo, la ausencia de características vasculares «clásicas» ocurre de manera relativamente frecuente debido a que durante el proceso de hepatocarcinogénesis —proceso complejo y gradual de alteraciones epigenéticas y genéticas de transformación de células hepáticas malignas a CHC—, se reconoce que el aporte vascular de la lesión oscila en un espectro donde inicialmente existe predominio de flujo vascular portal debido al mayor número de tríadas portales y un menor grado de flujo arterial «normal» como es el caso de los nódulos de regeneración, hasta un aporte 100% arterial a partir de vasos «anormales» debido a la nula o menor densidad de tríadas portales y mayor de sinusoides con capilarización y de arterias no pareadas, es decir de aquellas arterias no asociadas a tríadas portales, como ocurre en los CHC pobremente diferenciados, que muestran un realce típicamente arterial y un lavado portal y venoso^{20,23}. Además, en el inter de este espectro existen lesiones con escaso flujo portal, así como una mezcla de aporte arterial normal y anormal, y es aquí en donde se encuentran algunas lesiones consideradas nódulos displásicos de alto grado y CHC en etapa temprana (microinvasores) o también denominados *in situ*, en su mayoría menores de 2 cm de diámetro, ambas de difícil detección con los métodos convencionales^{20,23}. Por lo tanto, tanto los nódulos displásicos de alto grado como los CHC en etapa temprana pueden mostrarse atípicos, siendo hipervasculares en la fase arterial aunque sin lavado en las fases portal o venosa, o con ausencia de vascularidad arterial y presencia de la misma en fases más tardías. Por este motivo, la sensibilidad general de la RM con el uso de contrastes convencionales es de tan solo el 62%¹⁹. En el caso de este tipo de lesiones, si se emplearan contrastes HE y si la lesión fuera hipointensa en la fase de 20 min, la conducta a seguir sería un seguimiento estrecho de la lesión o la realización de una biopsia ante la alta sospecha de CHC. Es decir, en la fase hepatobiliar, estas lesiones no concentran el medio de contraste ya que carecen de hepatocitos funcionales, lo que las diferencia del hígado perilesional de mayor intensidad de señal por la presencia intracelular del contraste HE.

La razón de emplear contrastes HE en el diagnóstico de nódulos displásicos de alto grado y de CHC tempranos es que existe evidencia reciente que sugiere que la expresión de los transportadores encargados de introducir a la célula estos medios de contraste disminuye durante el proceso de hepatocarcinogénesis antes de que ocurran los cambios secuenciales típicos de la vascularidad tumoral mencionada con anterioridad. La reducción en la expresión del transportador OATP8 puede en parte atribuirse a la expresión del factor nuclear 3 beta del hepatocito, un factor de transcripción que se sobreexpresa en los CHC y que reprime la transcripción del OATP8¹⁵.

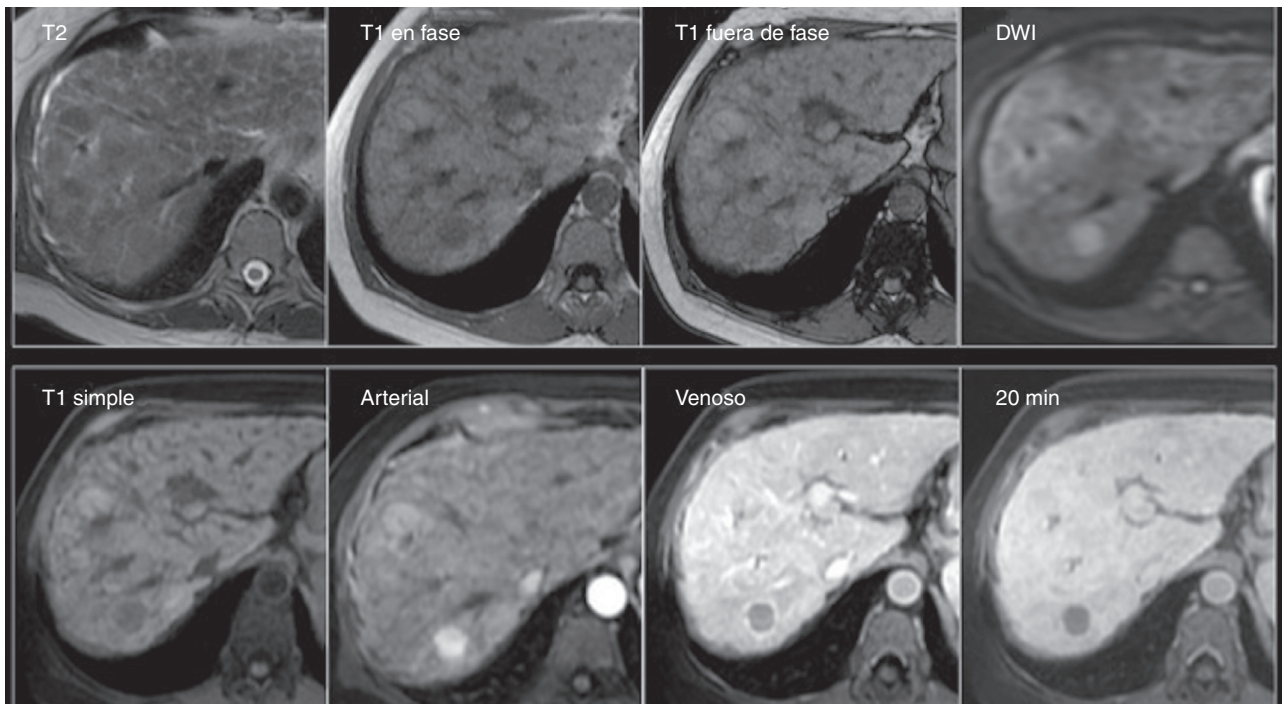


Figura 2 Carcinoma hepatocelular de pequeño tamaño. Mujer de 60 años con hígado con cambios por cirrosis con importante lobulación y nodularidad de sus contornos, así como intensidad de señal heterogénea del parénquima, y con lesión indeterminada por TCMD (no mostrada). *Fila superior:* Nótese la lesión redondeada del segmento 7, isointensa en T2 e hipointensa en T1 tanto dentro como fuera de fase, y con restricción a la difusión (DWI). *Fila inferior:* En las fases dinámicas en secuencias LAVA, existe importante reforzamiento en la fase arterial con lavado rápido en fase venoportal —observe el realce del resto del parénquima— y la hipointensidad de la lesión en la fase hepatobiliar de 20 min, hallazgos característicos de carcinoma hepatocelular.

Tabla 1 Características importantes para diferenciar las lesiones hepáticas más frecuentes con el uso de contrastes hepatoespecíficos

Lesiones	Características clínicas	Características en RM precontraste	Comportamiento con el contraste hepatoespecífico			
			Fase arterial	Fase venoportal	Fase de equilibrio	Fase hepatobiliar
Hemangioma	Lesión hepática benigna más común	Hiperintenso en T2	Realce periférico nodular	Realce periférico nodular con tendencia a ser centrípeto	Iso-hipointenso	Hipointenso
HNF	Segunda neoplasia más común Mujer en edad reproductiva	Isointensa con relación al parénquima hepático Cicatriz central hiperintensa en T2	Hiperintenso (en «rueda de carrete»)	Isointenso	Isointenso	Iso-hiperintenso
Adenoma	Mujer en edad reproductiva Uso de ACO Varios subtipos	Heterogéneo en T1 (por hemorragia o grasa intralesional)	Variable	Variable	Variable	Hipo- o hiperintenso
Metástasis	Apariencia similar al tumor primario	Hipo- o hipervasculares	Hipo- (realce en anillo) o hiperintenso	Hipointenso (realce en anillo)	Hipointenso	Hipointenso

ACO: anticonceptivos orales; HNF: hiperplasia nodular focal.

Fuentes: Cogley y Miller⁴⁰, van Kessel et al.⁴¹, Purysko et al.⁴², Grazioli et al.⁴³

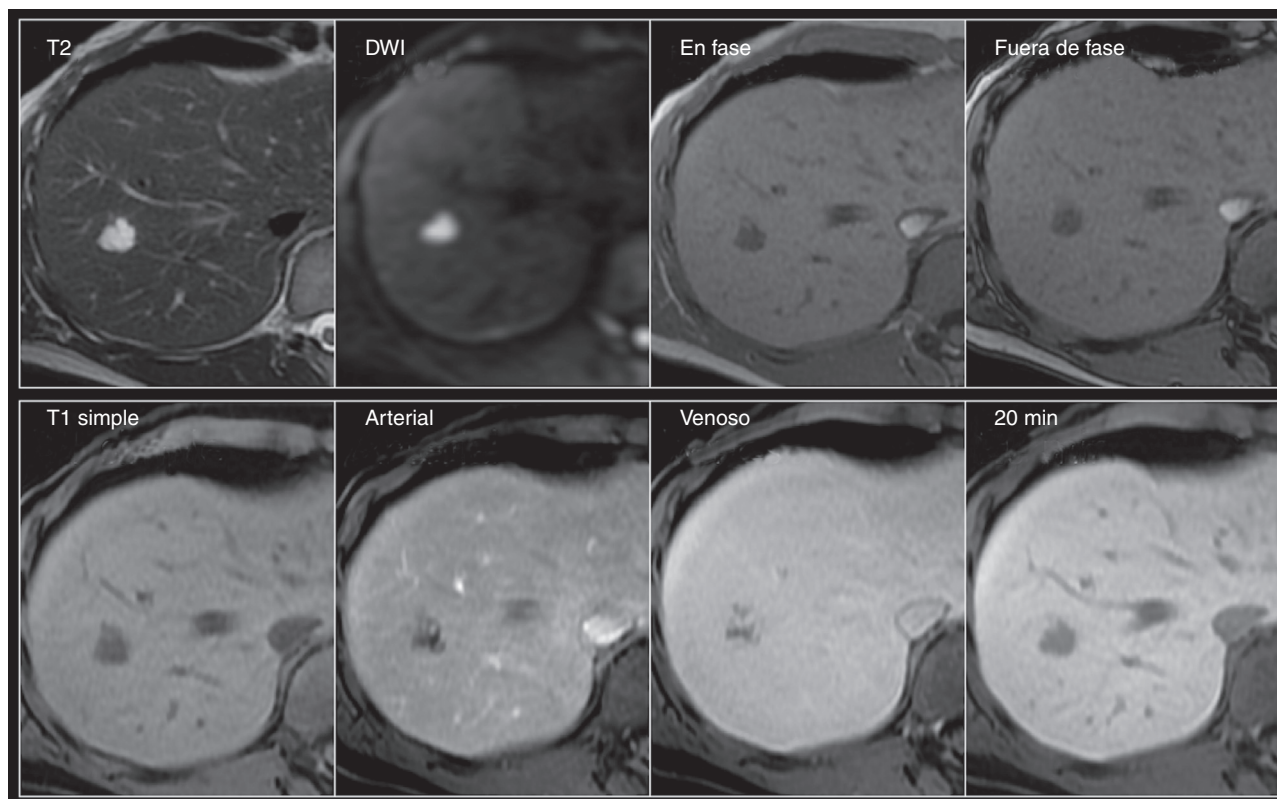


Figura 3 Hemangioma. Mujer de 56 años con hallazgo ultrasonográfico de lesión focal hepática en el segmento 8. *Fila superior:* Lesión nodular de contornos lobulados, hiperintensa en T2 y con importante restricción de la difusión, e hipointensa en T1 tanto en las imágenes dentro como fuera de fase. *Fila inferior:* Nótese el típico reforzamiento nodular periférico desde la fase arterial con llenado centripeto progresivo en la fase venoso —intensidad de señal similar al resto del parénquima— e hipointensidad en la fase tardía de 20 min, característicos del hemangioma cavernoso.

Por lo tanto, las potenciales indicaciones del empleo de contrastes HE serían aquellos pacientes con lesiones mayores de 2 cm consideradas indeterminadas tras el análisis convencional por vía tomográfica o de RM con contrastes no HE, y de manera inicial en aquellas menores de 2 cm, que frecuentemente resultan indeterminadas después de seguir dichas estrategias.

Evidencia de la utilidad del ácido gadoxético en valoración de lesiones focales y carcinoma hepatocelular

De acuerdo a series iniciales, el desempeño diagnóstico de la RM con contrastes HE para establecer el diagnóstico de nódulos displásicos de alto grado o CHC bien diferenciado en lesiones consideradas previamente indeterminadas mejora de forma significativa cuando se compara con las estrategias convencionales, con valores de sensibilidad y especificidad del 82-99% y del 70-95% respectivamente^{19,24-26}. El comportamiento hipointenso de una lesión en la fase hepatobiliar es considerado como un signo que, en conjunto con el resto de las características que se evalúan de forma convencional, mejora el desempeño global de la prueba. De acuerdo a Kim et al. en un estudio de 96 pacientes con 116 nódulos de 1-2 cm de diámetro, en el cual se comparó la RM con contraste HE vs. un estándar de referencia patológico

y/o de seguimiento durante 18 meses, la sensibilidad de los signos radiológicos considerados como diagnósticos de acuerdo a las guías de la AASLD fue del 67% (IC: 51-79%), y esta mejoró hasta el 84% (IC: 70-92%) cuando a estos signos radiológicos se sumaron la hipointensidad en T1 en la fase hepatobiliar y/o la hiperintensidad de la lesión en secuencias T2¹⁹. En otro estudio de 62 pacientes con 83 CHC y en el cual se comparó el desempeño diagnóstico de la TCMD multifásica, con la RM con contraste HE vs. enfermedad (resección quirúrgica), no se observó una diferencia significativa entre los métodos de imagen de manera global²⁴. Sin embargo, en el subgrupo de lesiones menores de 1 cm, se vio una diferencia significativa en la sensibilidad (70 vs. 30-50%, $p < 0.05$).

En un estudio de 34 pacientes explantados con 102 nódulos hepáticos, ninguno de los 32 nódulos displásicos de bajo grado mostró un comportamiento de hipointensidad en la fase hepatocelular, contrario a los CHC en donde solo uno de 40 tumores no mostró el comportamiento típico de hipointensidad en dicha fase²⁷. Este estudio coincide con los resultados observados en varios estudios durante el seguimiento de nódulos no hipervasculares en la fase arterial y con hipointensidad en la fase hepatocelular, en donde la tasa acumulativa de desarrollo de CHC típico osciló del 15 al 35% a un año y hasta el 46% en 2 años, principalmente en lesiones mayores de 1 cm²⁸⁻³⁰. Estos resultados han motivado que algunas asociaciones médicas hayan incorporado

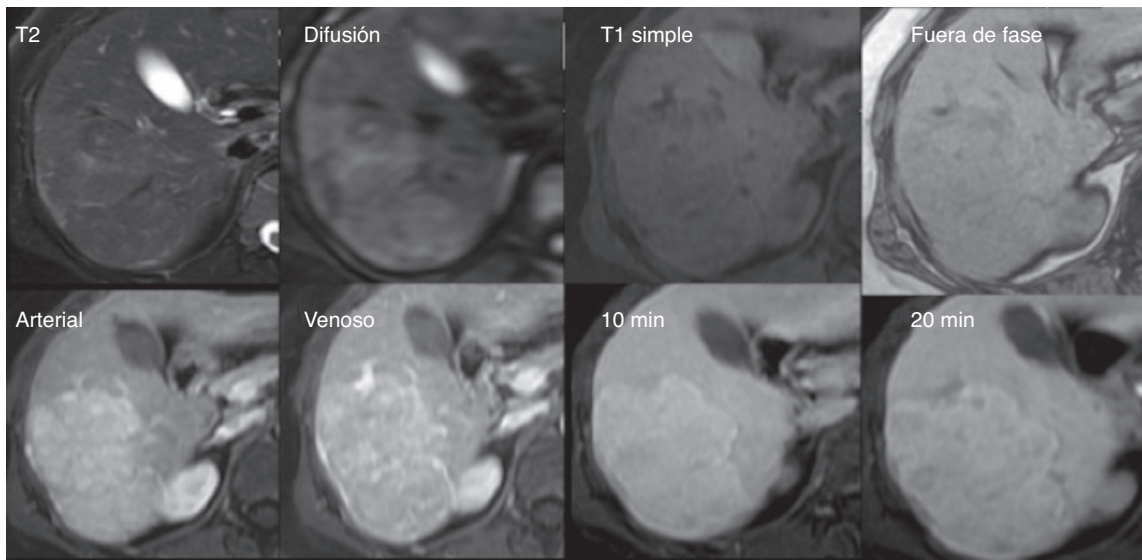


Figura 4 Hiperplasia nodular focal. Mujer de 42 años con lesiones focales en los segmentos 6 y 7 con ultrasonido y tomografía computarizada indeterminados. La distinción entre adenoma vs. hiperplasia nodular focal es relevante debido a su distinto manejo. *Fila superior:* Lesión nodular isointensa en T2, con cicatriz central hiperintensa en la difusión (DWI) e isointensa al resto del parénquima en T1 sin decaimiento de la señal en la secuencia fuera de fase. *Fila inferior:* En las secuencias dinámicas con ácido gadoxético, la lesión presenta realce desde la fase arterial. En las fases de equilibrio y hepatobiliar de 20 min muestra un comportamiento similar al resto del parénquima, llamando la atención la presencia de una cicatriz central hipointensa —carente de hepatocitos—; estos datos son típicos de la hiperplasia nodular focal.

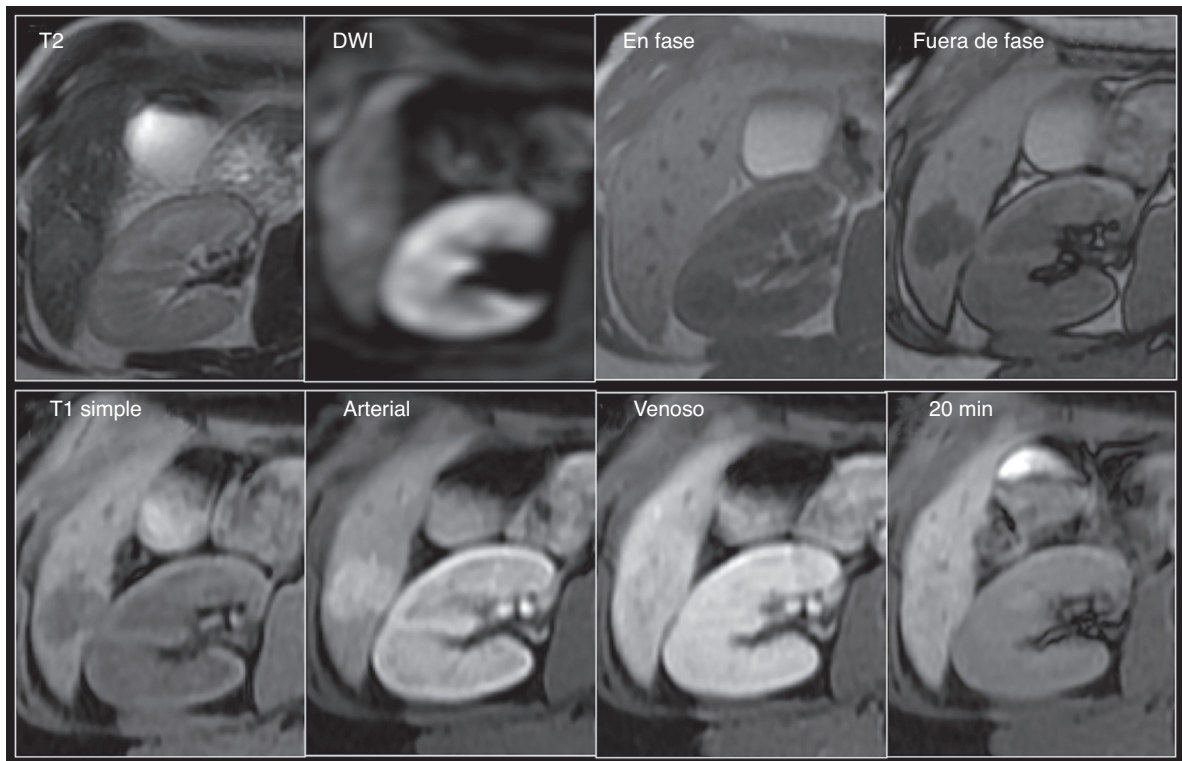


Figura 5 Adenoma. Mujer de 40 años con lesión focal en el segmento 6 observada por ultrasonido. Por TCMD no fue posible distinguir entre adenoma o hiperplasia nodular focal sin cicatriz central. *Fila superior:* Lesión hiperintensa al resto del parénquima en T2 con discreta restricción a la difusión (DWI), isointensa en las imágenes T1 dentro de fase y marcadamente hipointensa en la secuencia fuera de fase. *Fila inferior:* La lesión muestra reforzamiento importante en la fase arterial y es isointensa en las fases venosa y hepatobiliar. Es importante recordar que el comportamiento con el contraste HE dependerá del subtipo de adenoma. En este caso, la distinción con la hiperplasia nodular focal se pudo establecer debido a la importante caída de señal observada en las imágenes fuera de fase, característica de la presencia de grasa intralesional en los adenomas.

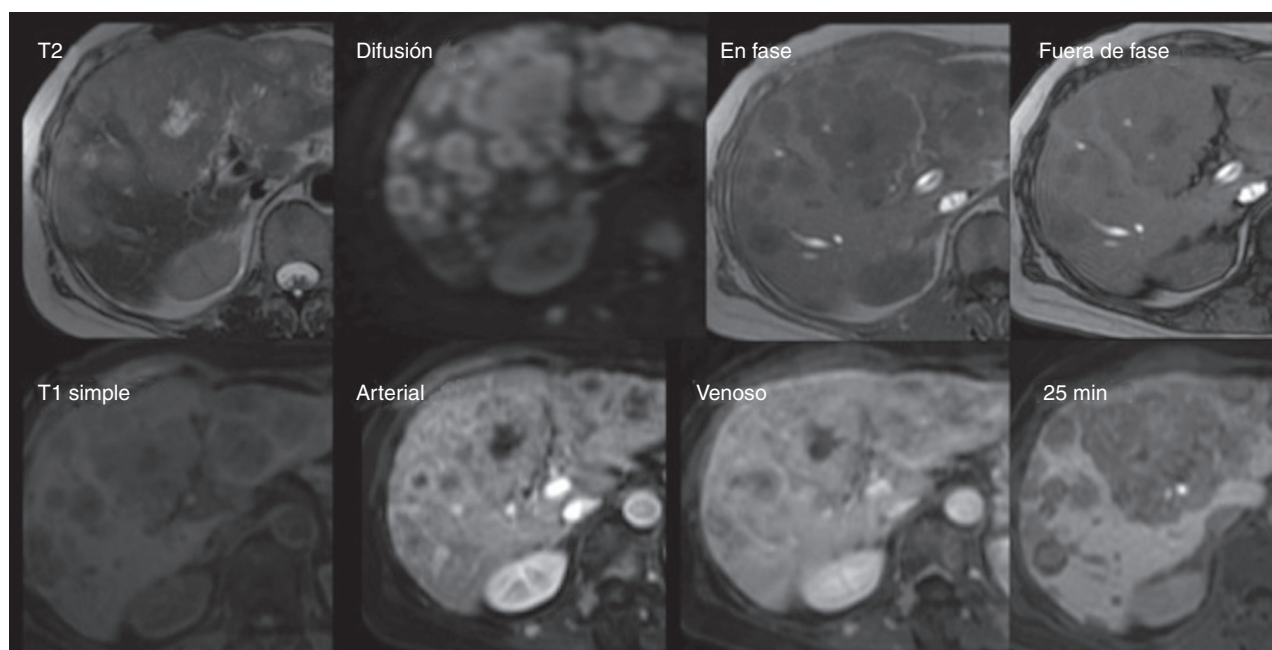


Figura 6 Metástasis. Mujer de 61 años con antecedente de cáncer de mama izquierdo. En ultrasonido de seguimiento se identifican múltiples lesiones focales dispersas en el parénquima hepático. Se realiza RM para mejor caracterización. *Fila superior:* Presencia de múltiples imágenes redondeadas, de distribución difusa, hipointensas en T1 e hiperintensas en T2 y difusión (DWI), sin decaimiento de la señal en la secuencia fuera de fase. *Fila inferior:* En las secuencias dinámicas con ácido gadoxético, dichas lesiones presentan reforzamiento en anillo en la fase arterial y centripeto en las fases más tardías; en fase hepatobiliar se observan hipointensas por ausencia de hepatocitos—De manera adicional se identifican otras lesiones de similares características y reforzamiento en los cuerpos vertebrales y músculos paravertebrales. Datos en relación con metástasis.

el uso de contrastes HE en sus algoritmos diagnósticos como prueba a seguir, una vez detectada alguna anomalía en los estudios iniciales (ultrasonido o elevación del marcador tumoral)^{31,32}.

Sin embargo, debe tenerse en cuenta que el 5-12% de los CHC y hasta cerca del 30% de los nódulos displásicos de alto grado no son hipointensos en las fases hepáticas del contraste HE, e incluso pueden presentar mayor acúmulo del contraste en la fase hepatobiliar^{14,16,24,30}. Este hallazgo posiblemente se debe a la sobreexpresión paradójica de los genes OATP8 y a la ausencia de conductos biliares funcionales o del transportador de membrana de salida en algunos tumores, en donde se especula un origen celular diferente o alteraciones genéticas durante la hepatocarcinogénesis^{14,33}. La mayoría de estos tumores son histológicamente moderadamente o bien diferenciados^{34,35}. En este escenario, se recomienda buscar otros signos que apoyen el diagnóstico de CHC como son: ausencia de cicatriz central, imagen de nódulo en nódulo, presencia de anillo hipointenso, hiperintensidad en las secuencias de difusión por restricción de la misma y/o caída de señal (hipointensidad) en las secuencias fuera de fase debido a la presencia de grasa intralesional³⁶.

Además debe de considerarse que la presencia de algunos factores puede limitar la eficacia de la fase hepatobiliar en la detección y caracterización de las lesiones. Aquellos pacientes con importante disfunción hepática o colestasis pueden mostrar una limitada concentración de los agentes hepatobiliares³⁷. Estudios recientes reportan que el desempeño diagnóstico de los contrastes HE

disminuye al agravarse la cirrosis al reducir el realce en la fase hepatocelular³⁸.

Diagnóstico diferencial

La principal utilidad de los estudios con contrastes HE es la mejor caracterización de lesiones focales, en particular la distinción entre tumores benignos y malignos. Sin embargo, no se recomienda que un protocolo de estudio de lesión focal hepática solo incluya la fase hepatobiliar, ya que todas las lesiones que no estén compuestas por hepatocitos se comportarán como hipointensas. Por este motivo, es importante conocer algunas lesiones cuyo comportamiento con este tipo de medios de contraste pueda ser el de hipointensidad en la fase hepatobiliar debido a la carencia histológica de hepatocitos funcionantes, con el fin de evitar diagnósticos erróneos. La distinción entre ellas dependerá del análisis en conjunto de todas las secuencias, comportamiento en T1, T2, saturación grasa, doble eco, difusión y características de la perfusión, es decir si presenta realce arterial o venoso, presencia o no de lavado, tipo de realce (central o periférico), y presencia o no de cápsula. Las características por RM de las diferentes lesiones focales se resumen en la [tabla 1](#) y en las [figuras 3-6](#).

Limitantes

Sin embargo, existen aún un grupo de pacientes en quienes el empleo de este tipo de contrastes es limitado. En

particular, pacientes con disfunción hepática (hiperbilirrubinemia > 3 mg/dL), aquellos pacientes con lesiones focales en quienes interesa además evaluar la permeabilidad vascular sobre todo la portal debido al bajo volumen de contraste empleado, en el seguimiento postablación de CHC, y como se mencionó con anterioridad, aquellos individuos con CHC bien diferenciados que pueden acumular el medio de contraste en las fases tardías hepatobiliares y en pacientes con hemangiomas de llenado rápido⁷. Un análisis global y conjunto de las características por RM de la lesión en las secuencias de difusión y su comportamiento en T2 puede ser útil para establecer la distinción entre estas entidades.

Artificios respiratorios. Se ha demostrado que la adquisición triple de la fase arterial con una sola apnea proporciona imágenes adecuadas en la mayoría de los pacientes que experimentan artificios de movimiento respiratorio en la fase arterial con el uso del agente hepatoespecífico³⁹.

Otros puntos a considerar son el costo (hasta 3 veces superior), el impacto en el tiempo de exploración (20 min más en la duración del estudio) y el potencial menor realce en la fase arterial con el empleo de dosis aprobadas (0.025 mmol/kg)³.

Conclusiones

La reciente introducción de contrastes HE en la evaluación de lesiones focales hepáticas es un complemento adicional potencialmente útil en aquellas lesiones consideradas como indeterminadas, ya sea en tumores > 2 cm sin un comportamiento característico en los estudios multifásicos con gadolinio convencional o por tomografía computarizada, o en aquellas lesiones < 2 cm en pacientes con hepatopatía de base, en quienes la detección temprana y precisa de CHC es fundamental.

Por este motivo, si bien el papel de este tipo de medios de contraste aún se encuentra por definir a través de ensayos clínicos con mayor número de pacientes, sobre todo en pacientes con cirrosis avanzada, su uso puede ayudar a mejorar la sensibilidad y especificidad diagnósticas cuando se compara con el desempeño de las estrategias convencionales en estos grupos de pacientes.

Financiamiento

No se recibió patrocinio de ningún tipo para llevar a cabo este artículo.

Conflicto de intereses

Los autores declaran no tener conflictos de intereses.

Referencias

- Burrell M, Llovet JM, Ayuso C, et al. MRI angiography is superior to helical CT for detection of HCC prior to liver transplantation: An explant correlation. *Hepatology*. 2003;38:1034–42.
- Rode A, Bancel B, Douek P, et al. Small nodule detection in cirrhotic livers: Evaluation with US, spiral CT, and MRI and correlation with pathologic examination of explanted liver. *J Comput Assist Tomogr*. 2001;25:327–36.
- Kim YK, Kim CS, Chung GH, et al. Comparison of gadobenate dimeglumine-enhanced dynamic MRI and 16-MDCT for the detection of hepatocellular carcinoma. *AJR Am J Roentgenol*. 2006;186:149–57.
- Sangiovanni A, Manini MA, Iavarone M, et al. The diagnostic and economic impact of contrast imaging techniques in the diagnosis of small hepatocellular carcinoma in cirrhosis. *Gut*. 2010;59:638–44.
- McGlynn KA, London WT. Epidemiology and natural history of hepatocellular carcinoma. *Best Pract Res Clin Gastroenterol*. 2005;19:3–23.
- Kudo M. Real practice of hepatocellular carcinoma in Japan: Conclusions of the Japan Society of Hepatology 2009 Kobe Congress. *Oncology*. 2010;78 Suppl 1:180–8.
- Beasley RP, Hwang LY, Lin CC, et al. Hepatocellular carcinoma and hepatitis B virus. A prospective study of 22 707 men in Taiwan. *Lancet*. 1981;2:1129–33.
- Bruix J, Sherman M, American Association for the Study of Liver Diseases. Management of hepatocellular carcinoma: An update. *Hepatology*. 2011;53:1020–2.
- European Association For The Study Of The Liver; European Organisation For Research And Treatment Of Cancer. EASL-EORTC clinical practice guidelines: Management of hepatocellular carcinoma. *J Hepatol*. 2012;56:908–43.
- Omata M, Lesmana LA, Tateishi R, et al. Asian Pacific Association for the Study of the Liver consensus recommendations on hepatocellular carcinoma. *Hepatol Int*. 2010;4:439–74.
- Ahn SS, Kim MJ, Lim JS, et al. Added value of gadoxetic acid-enhanced hepatobiliary phase MR imaging in the diagnosis of hepatocellular carcinoma. *Radiology*. 2010;255:459–66.
- Golfieri R, Renzulli M, Lucidi V, et al. Contribution of the hepatobiliary phase of Gd-EOB-DTPA-enhanced MRI to Dynamic MRI in the detection of hypovascular small (≤ 2 cm) HCC in cirrhosis. *Eur Radiol*. 2011;21:1233–42.
- Haradome H, Grazioli L, Tinti R, et al. Additional value of gadoxetic acid-DTPA-enhanced hepatobiliary phase MR imaging in the diagnosis of early-stage hepatocellular carcinoma: Comparison with dynamic triple-phase multidetector CT imaging. *J Magn Reson Imaging*. 2011;34:69–78.
- Van Beers B, Pastor C, Hussain H. Primovist, Eovist: What to expect? *J Hepatol*. 2012;57:421–9.
- Ringe K, Husarik D, Sirlin C, et al. Gadoxetate disodium-enhanced MRI of the liver: Part 1, Protocol optimization and lesion appearance in noncirrhotic liver. *AJR Am J Roentgenol*. 2010;195:13–28.
- Zech C, Bartolozzi C, Bioulac-Sage P, et al. Consensus report of the Fifth International Forum for Liver MRI. *AJR Am J Roentgenol*. 2013;201:97–107.
- Cruite I, Shroeder M, Merkle E, et al. Gadoxetate disodium-enhanced MRI of the liver: Part 2, protocol optimization and lesion appearance in the cirrhotic liver. *AJR Am J Roentgenol*. 2010;195:29–41.
- Feuerlein S, Boll D, Gupta R, et al. Gadoxetate disodium-enhanced hepatic MRI: Dose-dependent contrast dynamics of hepatic parenchyma and portal vein. *AJR Am J Roentgenol*. 2011;196:W10–24.
- Kim T, Lee K, Jang H, et al. Analysis of gadobenate dimeglumine-enhanced MR findings for characterizing small (1–2 cm) hepatic nodules in patients at high risk for hepatocellular carcinoma. *Radiology*. 2011;259:730–8.
- Choi JY, Lee JM, Sirlin CB. CT and MR imaging diagnosis and staging of hepatocellular carcinoma: Part I. Development, growth, and spread: Key pathologic and imaging aspects. *Radiology*. 2014;272:635–54.
- Choi JY, Lee JM, Sirlin CB. CT and MR imaging diagnosis and staging of hepatocellular carcinoma: Part II. Extracellular agents, hepatobiliary agents, and ancillary imaging findings. *Radiology*. 2014;273:30–50.

22. Forner A, Vilana R, Ayuso C, et al. Diagnosis of hepatic nodules 20 mm or smaller in cirrhosis: Prospective validation of the noninvasive diagnostic criteria for hepatocellular carcinoma. *Hepatology*. 2008;47:97–104.
23. Matsui O, Kobayashi S, Sanada J, et al. Hepatocellular nodules in liver cirrhosis: Hemodynamic evaluation (angiography-assisted CT) with special reference to multi-step hepatocarcinogenesis. *Abdom Imaging*. 2011;36:264–72.
24. Kim S, Kim SH, Lee J, et al. Gadoteric acid-enhanced MRI versus triple-phase MDCT for the preoperative detection of Hepatocellular carcinoma. *AJR Am J Roentgenol*. 2009;192:1675–81.
25. Golfieri R, Renzulli M, Lucidi V, et al. Contribution of the hepatobiliary phase of Gd-EOB-DTPA-enhanced MRI to dynamic in the detection of hypovascular small (≤ 2 cm) HCC in cirrhosis. *Eur Radiol*. 2011;21:1233–42.
26. Di Martino M, Marin D, Guerrisi A, et al. Intraindividual comparison of gadoterate disodium-enhanced MR imaging and 64-section multidetector CT in the detection of hepatocellular carcinoma in patients with cirrhosis. *Radiology*. 2010;256:806–16.
27. Bartolozzi C, Battaglia V, Bargellini I, et al. Contrast-enhanced magnetic resonance imaging of 102 nodules in cirrhosis: Correlation with histological findings on explanted livers. *Abdom Imaging*. 2013;38:290–6.
28. Pugacheva O, Matsui O, Kozaka K, et al. Detection of small hypervascular hepatocellular carcinomas by EASL criteria: Comparison with double-phase CT during hepatic arteriography. *Eur J Radiol*. 2011;80:e201–6.
29. Inoue T, Hyodo T, Murakami T, et al. Hypovascular hepatic nodules showing hypointense on the hepatobiliary-phase image of Gd-EOB-DTPA-enhanced MRI to develop a hypervascular hepatocellular carcinoma: A nationwide retrospective study on their natural course and risk factors. *Dig Dis*. 2013;31:472–9.
30. Kim YK, Lee WJ, Park MJ, et al. Hypovascular hypointense nodules on hepatobiliary phase gadoteric acid-enhanced MR images in patients with cirrhosis: Potential of DW imaging in predicting progression to hypervascular HCC. *Radiology*. 2012;265:110–4.
31. Kudo M. Advances in liver fibrosis imaging and hepatocellular carcinoma: Update in 2013. *Oncology*. 2013;84 Suppl 1:1–2.
32. Han K, Kudo M, Ye S, et al. Liver cancer study group of Japan, 48th annual meeting, Kanazawa, July 2012. *Oncology*. 2013;84 Suppl 1:21–7.
33. Kitao A, Matsui O, Yoneda N, et al. The uptake transporter OATP8 expression decreases during multistep hepatocarcinogenesis: Correlation with gadoteric acid enhanced MR imaging. *Eur Radiol*. 2011;21:2056–66.
34. Narita M, Hatano E, Arizono S, et al. Expression of OATP1B3 determines uptake of Gd-EOB-DTPA in hepatocellular carcinoma. *J Gastroenterol*. 2009;44:793–8.
35. Kim JY, Kim MJ, Kim KA, Jeong HT, Park YN. Hyperintense HCC on hepatobiliary phase images of gadoteric acid-enhanced MRI: correlation with clinical and pathological features. *Eur J Radiol*. 2012;81:3877–82.
36. Suh YJ, Kim MJ, Choi JY, Park YN, Park MS, Kim KW. Differentiation of hepatic hyperintense lesions seen on gadoteric acid-enhanced hepatobiliary phase MRI. *AJR*. 2011;197:W44–52.
37. Higaki A, Tamada T, Sone T, et al. Potential clinical factors affecting hepatobiliary enhancement at Gd-EOB-DTPA-enhanced MR imaging. *Magn Reson Imaging*. 2012;30:689–93.
38. Kim AY, Kim YK, Lee MW, et al. Detection of hepatocellular carcinoma in gadoteric acid-enhanced MRI and diffusion-weighted MRI with respect to the severity of liver cirrhosis. *Acta Radiol*. 2012;53:830–8.
39. Pietryga JA, Burke LM, Marin D, et al. Respiratory motion artifact affecting hepatic arterial phase MR imaging with gadoteric acid disodium: Examination recovery with a multiple arterial phase acquisition. *Radiology*. 2014;271:426–34.
40. Cogley J, Miller F. MR imaging of benign focal liver lesions. *Radiol Clin North Am*. 2014;52:657–82.
41. Van Kessel C, Boer E, Ten Kate F, et al. Focal nodular hyperplasia: Hepatobiliary enhancement patterns on gadoteric acid contrast-enhanced MRI. *Abdom Imaging*. 2013;38:490–501.
42. Purysko A, Remer E, Coppa C, et al. Characteristics and distinguishing features of hepatocellular adenoma and focal nodular hyperplasia on gadoteric acid disodium-enhanced MRI. *AJR Am J Roentgenol*. 2012;198:115–23.
43. Grazioli L, Olivetti L, Mazza G, et al. MR imaging of hepatocellular adenomas and differential diagnosis dilemma. *Int J Hepatol*. 2013;1–20.