



RBO
REVISTA BRASILEIRA DE ORTOPEDIA

www.rbo.org.br



Relato de Caso

Síndrome da banda iliotibial proximal: relato de caso

Guilherme Guadagnini Falótico,^{a,*} Carlos Massao Aramaki Yanagishita,^a
André Azambuja Neves Wever,^b Luis Pecci Neto,^c e Edmilson Takehiro Takata^d

^aMédico Estagiário do Grupo de Quadril da Escola Paulista de Medicina (EPM), Universidade Federal de São Paulo (UNIFESP), São Paulo, SP, Brasil.

^bMédico Assistente do Grupo de Quadril da EPM/UNIFESP, São Paulo, SP, Brasil.

^cMédico Radiologista Especialista na Área Músculo-Esquelética; Colaborador do Departamento de Radiologia e Diagnóstico por Imagem da EPM/UNIFESP, São Paulo, SP, Brasil.

^dMestrado em Ortopedia pela EPM/UNIFESP; Chefe do Grupo de Quadril da EPM/UNIFESP, São Paulo, SP, Brasil.

Trabalho realizado no Departamento de Ortopedia e Traumatologia da Escola Paulista de Medicina da Universidade Federal de São Paulo (EPM/UNIFESP), São Paulo, SP, Brasil.

INFORMAÇÕES SOBRE O ARTIGO

Histórico do artigo:

Recebido em 8 de maio de 2012

Aceito em 27 de junho de 2012

Palavras-chave:

Dor

Ílio

Imagem por ressonância magnética

Quadril

Síndrome da banda iliotibial

R E S U M O

As lesões por sobrecarga na articulação do quadril ocorrem comumente em praticantes de esporte e atualmente, por causa do avanço das técnicas de diagnóstico por imagem, especialmente a ressonância magnética (RM), são frequentemente diagnosticadas. Recentemente, foi estudado um grupo de pacientes, todos do sexo feminino, com quadro de dor e edema na região do tubérculo ilíaco. A RM ponderada em T2 demonstrava aumento de sinal na êntese da banda iliotibial (BIT) ao longo da margem inferior do tubérculo ilíaco. Relatamos um caso de uma mulher de 34 anos, corredora não profissional, com quadro de dor na crista ilíaca sem história de trauma e cuja RM era compatível com a síndrome da banda iliotibial proximal.

© 2013 Sociedade Brasileira de Ortopedia e Traumatologia. Publicado pela Elsevier Editora Ltda. Este é um artigo Open Access sob a licença de [CC BY-NC-ND](https://creativecommons.org/licenses/by-nc-nd/4.0/)

*Autor para correspondência: Rua Borges Lagoa, 1065, conjunto 126, Vila Clementino, São Paulo, SP. CEP: 04038-030. Tel.: (11) 5573-5297.
E-mail: ggfalotico@yahoo.com.br (G.G. Falótico)

Proximal iliotibial band syndrome: case report

A B S T R A C T

Keywords:

Hip
Iliotibial band syndrome
Ilium
Magnetic resonance imaging
Pain

Objective:The overuse injuries in the hip joint occur commonly in sports practitioners and currently due to technical advances in diagnostic imaging, especially magnetic resonance imaging (MRI), are often misdiagnosed. Recently, a group of people were reported, all female, with pain and swelling in the pelvic region. T2-weighted MRI showed increased signal in the enthesis of the iliotibial band (ITB) along the lower border of the iliac tubercle. We report a case of a 34 year old woman, non-professional runner, with pain at the iliac crest with no history of trauma and whose MRI was compatible with the proximal iliotibial band syndrome.

© 2013 Sociedade Brasileira de Ortopedia e Traumatologia. Published by Elsevier Editora Ltda. Este é um artigo Open Access sob a licença de [CC BY-NC-ND](#)

Introdução

As lesões por sobrecarga na articulação do quadril ocorrem comumente em praticantes de esporte e atualmente, por causa do avanço das técnicas de diagnóstico por imagem, especialmente a ressonância magnética (RM), são frequentemente diagnosticadas. Dentre essas lesões podem-se destacar a tendinopatia/ruptura do glúteo médio e mínimo, as bursites peritrocantéricas, as fraturas por estresse e a lesão dos adutores.

Recentemente, Sher et al.¹ estudaram um grupo de pacientes, todos do sexo feminino, com quadro de dor e edema na região do tubérculo ilíaco. A RM ponderada em T2 demonstrava aumento de sinal na êntese da banda iliotibial (BIT) ao longo da margem inferior do tubérculo ilíaco.

O presente estudo tem por objetivo revisar a anatomia da BIT, bem como levantar a possibilidade do diagnóstico de sua lesão proximal em mulheres com dor no quadril.

Relato do caso

Paciente de 34 anos, sexo feminino, corredora de 10 km não profissional, foi avaliada no Ambulatório de Quadril da EPM/UNIFESP com quadro de dor na região do ilíaco esquerdo havia quatro meses, inicialmente de leve intensidade, que não impedia os treinamentos, mas que progressivamente se intensificou e impossibilitou a prática de corrida havia dois meses. Procurou outros serviços e foi tratada como bursite do quadril. No exame físico, sem alterações na inspeção estática e dinâmica do quadril esquerdo, porém com dor à palpação do tubérculo ilíaco, assim como à manobra de Ober e ao teste feito em decúbito dorsal, com flexão do quadril e joelho contralateral e adução e rotação externa passivas do quadril de interesse.

O exame radiográfico não demonstrou alteração e foi solicitada RM (fig. 1).

Diagnosticada entesite da origem da banda iliotibial, o que, associado ao fato de ocorrer numa mulher com o exame clínico descrito acima, foi denominada síndrome da banda iliotibial proximal. Iniciado tratamento com anti-inflamatório

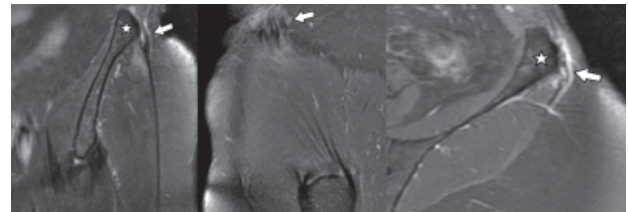


Figura 1 - Entesite da origem da BIT. Estudo por ressonância magnética nos planos coronal (esquerda) e sagital (centro) ponderados em T2 com saturação de gordura e no plano axial pós-contraste (direita), que demonstra espessamento focal da BIT (setas), junto a sua origem na crista ilíaca, adjacente ao tubérculo ilíaco (asterisco), com pequena rotura/delaminação intrassubstancial e alterações inflamatórias circunjacentes, que envolvem também as fibras subjacentes do glúteo médio, junto a origem na tábua externa do ilíaco. Observe o evidente realce pós-contraste à direita, que sugere componente inflamatório.

hormonal sistêmico, visto que não houve resposta com os do tipo não hormonal, associado a fisioterapia motora específica, com medidas analgésicas e, principalmente, exercícios de alongamento da banda iliotibial e fortalecimento de estabilizadores da pelve e da musculatura abdominal e lombar, com controle dos sintomas e retomada gradual dos treinamentos após três meses.

Discussão

Existe discussão na literatura sobre a anatomia proximal da BIT. Há descrição de inserção proximal na crista ilíaca,^{2,3} formada pela fusão das fibras tendíneas dos músculos glúteo máximo e tensor da fáscia lata no nível do trocanter maior.^{4,5} Outros relatos descrevem a BIT como uma larga fáscia com inserção principal no tubérculo ilíaco e outras inserções secundárias na crista ilíaca.^{6,7}

Sher et al.¹ demonstraram que a fásia lata tem inserção em toda a margem inferior da crista ilíaca. No tubérculo ilíaco ocorre espessamento da fásia lata, com formação da BIT, uma estrutura fibrosa de orientação longitudinal que recebe contribuição dos tendões do músculo glúteo máximo e tensor da fásia lata no trocater maior. Na região distal, a BIT se insere no tubérculo de Gerdy (fig. 2).



Figura 2 - Peça anatômica que demonstra a origem (seta larga) e a inserção (seta estreita) do trato iliotibial.

A sintomatologia mais frequentemente relacionada à BIT é a síndrome de fricção da sua inserção distal, que se apresenta com quadro de dor na região lateral do joelho relacionada ao atrito da BIT no côndilo femoral lateral.¹ Comumente ocorre em corredores de longa distância, ciclistas e jogadores de futebol e representa a causa mais comum de dor lateral no joelho em corredores.⁸⁻¹¹ Pode ser identificada na RM como hipersinal em T2 no recesso sinovial lateral, interposto entre a BIT e o côndilo femoral lateral.^{12,13}

O acometimento da região proximal da BIT é pouco discutido na literatura atual. A grande maioria dos casos relatados acomete pacientes do sexo feminino, em especial corredoras ou mulheres idosas obesas.¹ Estudos biomecânicos apontam que uma maior relação entre largura da pelve e comprimento do fêmur, que ocorre em mulheres, gera um maior movimento adutor do quadril e gera sobrecarga na musculatura lateral a fim de manter o equilíbrio da pelve.¹⁴ As mulheres durante a corrida apresentam maior atividade da musculatura adutora e maior grau de rotação interna do quadril, o que também leva à sobrecarga da BIT.¹⁵

As pacientes em geral queixam-se de dor na inserção proximal da BIT (tubérculo ilíaco – localizado pósteroinferiormente à espinha ilíaca ântero-superior [EIAS]), exacerbada pela palpação local e pela manobra de Ober.¹⁶

No nosso caso, houve dor à manobra feita com a paciente em decúbito dorsal e o quadril contralateral fletido a fim de retificar a lordose lombar. A partir daí, faz-se adução e rotação externa de forma passiva, o que tensiona a banda iliotibial e provoca dor (teste sugerido pelos autores).

A RM tem papel obrigatório no diagnóstico, já que o quadro clínico pode ser confundido com diversas doenças, tanto intra como extra-articulares do quadril. Nesse ponto, porém, deve-se salientar que o exame deve ser solicitado não apenas para a investigação do quadril, mas sim englobar todo o ilíaco, caso contrário a porção proximal da BIT não será corretamente avaliada.

Pouco se discute sobre o tratamento. Todos os pacientes relatados na literatura responderam ao repouso e tratamento fisioterápico para alongamento e fortalecimento muscular da BIT.¹

A síndrome da banda iliotibial proximal representa uma etiologia de quadril doloroso e, embora infrequente, deve ser corretamente abordada pelo ortopedista geral. Seu diagnóstico deve ser suspeitado pelo quadro clínico, especialmente em mulheres praticantes de corrida ou idosas obesas, e confirmado pela RM adequadamente solicitada.

Conflitos de interesse

Os autores declaram não haver conflitos de interesse.

REFERÊNCIAS

- Sher I, Umans H, Downie SA, Tobin K, Arora R, Olson TR. Proximal iliotibial band syndrome: what is it and where is it? *Skeletal Radiol.* 2011;40(12):1553-6.
- Kaplan E. The iliotibial tract: clinical and morphological significance. *J Bone Joint Surg Am.* 1958;40(4):817-32.
- Hollinshead WH. *Anatomy for surgeons.* New York: Harper and Row Hoeber Medical Division; 1964.
- Birnbaum K, Siebert CH, Pandorf T, Schopphoff E, Prescher A, Niethard FU. Anatomic and biomechanical investigations of the iliotibial tract. *Surg Radiol Anat.* 2004;26(6):433-46.
- Last RJ. *Anatomy regional and applied.* 5th ed. Edinburgh: Churchill Livingstone; 1972.
- Evans P. The postural function of the iliotibial tract. *Ann R Coll Surg Engl.* 1979;61(4):271-80.
- Standring S. *Gray's anatomy: the anatomical basis for clinical practice.* 39th ed. Edinburgh: Churchill Livingstone/Elsevier; 2005.
- Noble CA. Iliotibial band friction syndrome in runners. *Am J Sports Med.* 1980;8(4):232-4.
- Martens M, Libbrecht P, Burssens A. Surgical treatment of the iliotibial band syndrome. *Am J Sports Med.* 1989;17(5):651-4.
- McNicol K, Traunton JE, Clement DB. Iliotibial tract friction syndrome in athletes. *Can J Appl Sports Sci.* 1981;6(2):76-80.
- Fredericson M, Weir A. Practical management of iliotibial band friction syndrome in runners. *Clin J Sport Med.* 2006;16(3):261-8.
- Murphy BJ, Hechtman KS, Uribe JW, Selesnick H, Smith RL, Zlatkin MB. Iliotibial band friction syndrome: MR imaging findings. *Radiology.* 1992;185(2):569-71.
- Muhle C, Ahn JM, Yeh L, Bergman GA, Boutin RD, Schweitzer M, et al. Iliotibial band friction syndrome: MR imaging findings in 16 patients and MR arthrographic study of six cadaveric knees. *Radiology.* 1999;212(1):103-10.
- Ferber R, Davis IM, Williams DS 3rd. Gender differences in lower extremity mechanics during running. *Clin Biomech (Bristol, Avon).* 2003;18(4):350-7.
- Chumanov ES, Wall-Scheffler C, Heiderscheit BC. Gender differences in walking and running on level and inclined surfaces. *Clin Biomech.* 2008;23(10):1260-8.
- Ober FR. The role of the iliotibial band and fascia lata as a factor in the causation of low back disabilities and sciatica. *J Bone Joint Surg AM.* 1936;18:105-10.