



ELSEVIER

REVISTA BRASILEIRA DE REUMATOLOGIA

www.reumatologia.com.brSOCIEDADE BRASILEIRA
DE REUMATOLOGIA

Artigo original

Avaliação de entesopatia em pacientes com fibromialgia por meio do novo índice ultrassonográfico de entesite

Fuat Ozkan^{a,*}, Betul Bakan^b, Mehmet Fatih Inci^a, Fatih Koçturk^c, Gozde Yildirim Cetin^d, Murvet Yuksel^a, Mehmet Sayarlioglu^d

^aDepartamento de Radiologia, Faculdade de Medicina, Kahramanmaras Sutcu Imam University, Kahramanmaras, Turquia

^bDepartamento de Medicina Física e Reabilitação, Faculdade de Medicina, Kahramanmaras Sutcu Imam University, Kahramanmaras, Turquia

^cClínica de Neurologia, Kahramanmaras State Hospital, Kahramanmaras, Turquia

^dDepartamento de Radiologia, Faculdade de Medicina, Kahramanmaras Sutcu Imam University, Kahramanmaras, Turquia

INFORMAÇÕES

Histórico do artigo:

Recebido em 4 de setembro de 2012

Aceito em 17 de fevereiro de 2013

Palavras-chave:

Ultrassom

Fibromialgia

Entesopatia

Diagnóstico

RESUMO

Objetivo: Determinar a frequência de entesopatia na fibromialgia (FM) utilizando um método de ultrassonografia (US) recém-desenvolvido, o escore Madrid Sonography Enthesitis Index (MASEI).

Métodos: Este estudo foi realizado em 38 pacientes com FM consecutivos e 48 controles saudáveis pareados para idade e sexo. Seis sítios de ênteses (tuberosidade do olécrano, polos superior e inferior da patela, tuberosidade tibial, polos superior e inferior do calcâneo) nos dois membros inferiores foram avaliados. Todos os achados da US foram identificados de acordo com o escore MASEI. Os escores de pacientes e controles foram comparados usando-se o teste t de Student e o teste U de Mann-Whitney. A validade foi analisada pela curva receiver operating characteristic (ROC). Valores de $P < 0,05$ foram considerados significativos.

Resultados: O escore total de entesite foi $7,39 \pm 4,99$ (média \pm DP) para os pacientes com FM e $3,7 \pm 3,22$ para os controles saudáveis ($P < 0,001$). A curva ROC estabeleceu um escore de US $> 3,5$ no grupo de FM como o melhor ponto de corte para diferenciar casos de controles. Não houve correlação estatisticamente significativa entre o escore MASEI e a duração da FM, e a localização dos pontos dolorosos.

Conclusões: Erros no diagnóstico de FM são prejudiciais aos pacientes e à comunidade, e a presença de entesopatia entre pacientes com FM é crescente. Sua detecção por meio do escore MASEI pode ser útil para discriminar pacientes com FM, cujos sintomas e sinais são mal definidos, para evitar equívoco de tratamento.

© 2013 Elsevier Editora Ltda. Todos os direitos reservados.

* Autor para correspondência.

E-mail: drfozkan@yahoo.com (F. Ozkan).

Assessment of enthesopathy in patients with fibromyalgia by using new sonographic enthesitis index

A B S T R A C T

Keywords:

Ultrasound
Fibromyalgia
Enthesopathy
Diagnosis

Objective: The aim of the present study is to determine the frequency of enthesopathy in fibromyalgia (FM) by using a newly developed ultrasonography (US) method, the Madrid Sonography Enthesitis Index (MASEI).

Methods: This study was conducted on 38 consecutive patients with FM and 48 healthy sex- and age-matched controls. Six enthesal sites (olecranon tuberosity, superior and inferior poles of patella, tibial tuberosity, superior and inferior poles of calcaneus) on both lower limbs were evaluated. All US findings were identified according to MASEI. Scores of patients and controls were compared by Student's t-test and Mann-Whitney U-test. Validity was analysed by receiver operating characteristic curve. Values of $P < 0.05$ were considered significant.

Results: Total enthesitis score was 7.39 ± 4.99 (mean \pm SD) among FM patients and 3.7 ± 3.22 among healthy controls ($P < 0.001$). The receiver operating characteristic curve established an ultrasound score of > 3.5 in the FM group as the best cut-off point to differentiate between cases and controls. No statistically significant correlation was found between the MASEI score and the FM disease duration, and the location of the tender points.

Conclusions: Misdiagnoses of FM are harmful to patients and the community, and the presence of enthesopathy among FM patients increases. Its detection with the MASEI score may help to discriminate FM patients presenting with ill-defined symptoms and signs, in order to prevent mistreatment.

© 2013 Elsevier Editora Ltda. All rights reserved.

Introdução

A fibromialgia (FM) é um distúrbio enigmático, em geral, chamado de síndrome, pois os pacientes apresentam dor disseminada e múltiplos sintomas somáticos.^{1,2} Trata-se de uma das causas mais comuns de consulta ao reumatologista depois da osteoartrite, achando-se associada a substancial morbidade e incapacidade, o que representa um ônus econômico para os sistemas de saúde.³

O diagnóstico de FM pode ser difícil, pois engloba um amplo espectro de sintomas, tais como fadiga, cefaleia, síndrome do intestino irritável, distúrbios do sono, parestesias, fraqueza muscular, disfunção vesical, depressão e ansiedade, que podem ser confundidos com outras doenças reumáticas e não reumáticas.³ Consequentemente, o diagnóstico diferencial com várias outras condições médicas se faz necessário. Por outro lado, o achado de sorologia anormal ou de alterações radiográficas não exclui o diagnóstico de FM.³ Esse é um ponto importante, pois a FM pode acompanhar distúrbios reumáticos, tais como artrite reumatoide, lúpus eritematoso sistêmico e síndrome de Sjögren,^{4,5} sendo o atraso no diagnóstico ou mesmo o erro de diagnóstico um problema comum e subestimado.³

No campo da ultrassonografia (US), o recente desenvolvimento de transdutores de alta resolução possibilitou a avaliação de entesite de maneira mais precisa do que o exame clínico. Há vários relatos que descrevem o uso de US para a determinação das características da entesite de membros inferiores usando o sistema GUESS (*Glasgow Ultrasound Enthesitis Scoring System*).⁶⁻⁸ Recentemente, um novo escore para avaliação de entesite por US foi desenvolvido – o escore MASEI

(*Madrid Sonography Enthesitis Index*) – que, em comparação ao GUESS, contém parâmetros adicionais que incluem *power Doppler* (PD) US e exame de membros superiores.⁹ Um estudo recente avaliou o comprometimento de entesite em pacientes com FM; no entanto, os resultados da pesquisa não foram totalmente satisfatórios.¹⁰ Isso pode ter resultado do uso, naquele estudo, do índice MASES (*Maastricht Ankylosing Spondylitis Enthesitis Score*), cuja concordância intraobservador tem sido relatada como moderada em pacientes com espondiloartrite, com um coeficiente de correlação intraclassa de 0,56 (IC 95%: 0,34-0,82).^{11,12}

O presente estudo teve por objetivo determinar a frequência de entesopatia na FM primária por meio do uso do escore MASEI.

Materiais e métodos

Este estudo avaliou 38 pacientes com FM primária (idade média, $38,8 \pm 9,1$ anos; 36 mulheres e 2 homens) e 48 controles saudáveis pareados para sexo e idade (idade média, $36,5 \pm 9,91$ anos; 46 mulheres e 2 homens).

O diagnóstico de FM foi baseado nos critérios de classificação do *American College of Rheumatology* (ACR) de 1990.¹³ Os critérios de exclusão foram: pacientes com FM concomitante a outro diagnóstico confirmado; evidência clínica de artrite; idade < 18 anos; neuropatia periférica de membros superiores; história recente de traumatismo grave na entesite investigada; cirurgia de joelho, tornozelo ou cotovelo; injeção de corticosteroide nas estruturas examinadas.

Os pacientes arrolados neste estudo foram encaminhados do ambulatório de reumatologia do nosso hospital universitário. Este estudo foi aprovado pelo comitê de ética lo-

cal do nosso hospital. Além disso, os pacientes e controles receberam informação sobre o exame a que seriam submetidos e todos assinaram o termo de consentimento livre e informado. O exame físico incluiu a contagem dos pontos dolorosos de acordo com os critérios do ACR, a contagem das articulações dolorosas e edemaciadas, e o exame da coluna vertebral em busca de dor. Todas as US foram realizadas por um radiologista experiente treinado em US musculoesquelética, que desconhecia os dados clínicos, em câmara escura. As US foram realizadas após repouso de 20 minutos na sala de avaliação de US, pois estudos já mostraram que uma simples caminhada aumenta significativamente o escore de êntese avaliado com US em indivíduos saudáveis.¹⁴

As US foram realizadas com o aparelho Aplio XG (Toshiba Medical Systems, Co, Ltd, Ottowara, Japão) equipado com um transdutor linear PLT-1204AX de 5-12 MHz. As anormalidades foram quantificadas por meio do escore MASEI,⁹ que explora de maneira sistemática seis ênteses bilateralmente (i.e., fásia plantar proximal, tendão de Aquiles distal, ligamento patelar distal e proximal, quadríceps distal e tendão de tríceps braquial) em cada paciente. Todas as US para a aplicação do escore MASEI foram realizadas usando-se uma técnica padrão já descrita anteriormente.^{15,16} O exame ultrassonográfico avaliou as seguintes lesões elementares de êntese: espessura; estrutura; calcificações; bursas; erosões; e sinal de PD US na bursa ou em toda a extensão do tendão (perfil ósseo cortical, intratendão e paratendão na inserção da êntese) (figs. 1-4).⁹ Erosão óssea foi definida como interrupção cortical com um defeito no contorno não devido a ruptura traumática do tendão (figs. 1 e 4). Para evitar anisotropia de fibra acústica, foi feito um esforço para garantir que os planos avaliados no exame de US fossem paralelos às fibras do tendão. O fluxo sanguíneo foi examinado em cada êntese usando-se PD, cujos parâmetros foram estabelecidos com uma frequência de repetição de pulso de 750 Hz e um filtro de parede baixo (fig. 3). O ganho de cor foi ajustado para logo abaixo do nível da manifestação de artefatos.

Os escores MASEI foram também correlacionados separadamente com a duração da FM, usando-se o coeficiente de correlação de Spearman.

Os escores MASEI totais e a duração da FM foram comparados entre os diferentes subgrupos de pacientes com FM de acordo com a localização de alguns pontos dolorosos, inclusive no cotovelo e joelho.

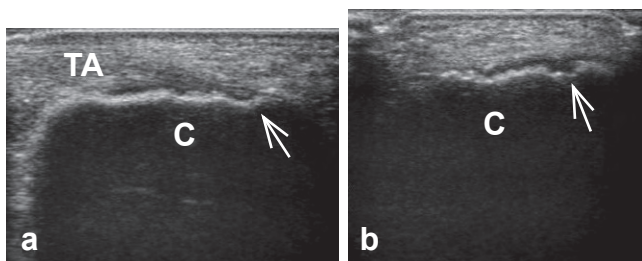


Figura 1 – Ultrassonografia de mulher de 35 anos de idade com erosão na êntese do tendão de Aquiles. (a) Plano longitudinal do tendão de Aquiles (TA) mostrando erosão (seta) na êntese; (b) plano transversal mostrando erosão (seta). C, calcâneo.

A estatística descritiva incluiu média e desvio padrão (DP) das variáveis contínuas, e percentagens e proporções das categóricas. O teste t de Student foi usado para comparar variáveis contínuas distribuídas simetricamente entre os grupos, sendo o teste de Mann-Whitney usado para as distribuições assimétricas. O coeficiente de correlação de Spearman foi usado para a análise de correlação. A curva receiver operating characteristic (ROC) foi usada para calcular os diferentes níveis de valor preditivo positivo (VPP), valor preditivo negativo (VPN), sensibilidade e especificidade em cada ponto de corte usando o escore MASEI total. Adotou-se o nível de significância estatística $P < 0,05$.

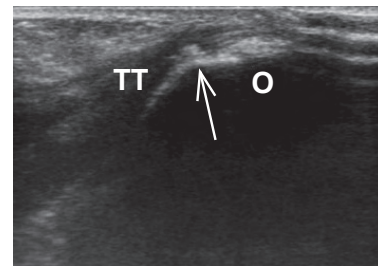


Figura 2 – Ultrassonografia de mulher de 39 anos com calcificação da êntese do tendão do tríceps. Plano longitudinal do tendão do tríceps (TT) mostrando calcificação (setas). O, olécrano.

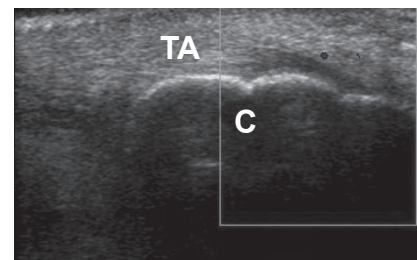


Figura 3 – Ultrassonografia de mulher de 29 anos com sinal de Doppler anormal na êntese do tendão de Aquiles. Plano longitudinal do tendão de Aquiles (TA) mostrando sinal de Doppler anormal (seta) na êntese. C, calcâneo

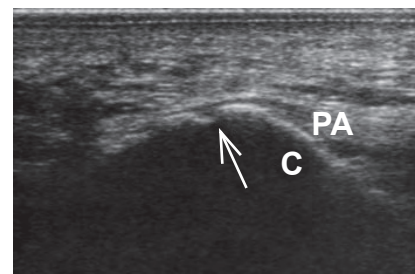


Figura 4 – Ultrassonografia de mulher de 34 anos com erosão da êntese da aponeurose plantar. Plano longitudinal da fásia plantar (PA) mostrando uma erosão (seta) na êntese. C, calcâneo.

Resultados

A tabela 1 mostra as características demográficas e a média \pm DP do escore MASEI para os grupos de pacientes com FM e controle. Tais médias diferiram estatisticamente, sendo $7,39 \pm 4,99$ (variação, 1-23) e $3,7 \pm 3,22$ (variação, 0-15), respectivamente para os grupos de pacientes com FM e controle ($P < 0,001$).

Há várias tipos de lesões elementares em cada sítio de êntese. As lesões elementares mais comumente detectadas em cada sítio de êntese foram: calcificação da êntese do olécrano (34%) no tendão do tríceps; espessura do tendão do quadríceps $> 6,1$ mm (29%) na êntese do tendão do quadríceps; espessura do ligamento patelar > 4 mm na êntese do ligamento patelar proximal (8%) e distal (17%); calcificação da êntese do polo posterior do calcâneo (54%) na êntese do tendão de Aquiles; e calcificação da êntese na erosão do polo inferior do calcâneo (11%) na êntese da aponeurose plantar. A tabela 2 mostra as lesões elementares bilaterais/unilaterais mais comumente detectadas em cada sítio. No geral, um total de 456 sítios de êntese em 38 pacientes com FM foram examinados por meio de US. Todos os pacientes com FM tinham pelo menos uma lesão. Os maiores números de lesões elementares nos sítios de êntese foram: calcificação (106/456, 23%); espessamento (46/456, 10%); erosão (20/456, 4%); bursite (3/456, 0,6%) e sinal de PD US (1/456, 0,2%).

A tabela 3 mostra o escore MASEI em cada êntese afetada. Os pacientes com FM apresentaram médias \pm DP dos escores significativamente maiores do que os controles ao se comparar todos os sítios de ênteses exceto a êntese do tendão patelar proximal e a êntese da aponeurose plantar (todos os valores de $P < 0,05$). Os escores MASEI da êntese do tendão patelar proximal e da êntese da aponeurose plantar não diferiram estatisticamente entre os pacientes com FM e os controles ($P > 0,05$).

A duração média da doença foi de $5,6 \pm 4,67$ anos. Não houve correlação estatisticamente significativa entre o escore MASEI e a duração da FM ($r = 0,197$; $P > 0,05$).

As localizações de alguns pontos dolorosos, incluindo cotovelo e joelho, foram analisadas em termos de comprometimento de êntese. Os escores MASEI totais e a duração da FM foram comparados entre diferentes subgrupos de pacientes com FM de acordo com as localizações de alguns pontos dolorosos, incluindo cotovelo e joelho. Não houve diferença estatística entre escores MASEI e duração da FM nos diferentes subgrupos de pacientes com FM de acordo com o comprometimento desses pontos dolorosos (por exemplo, pacientes

com comprometimento de joelho vs. pacientes sem, no grupo de pacientes com FM – todos os valores de $P > 0,05$).

Nossos escores foram mais baixos quando comparados aos de espondiloartropatias, uma vez que a FM apresenta menor frequência de entesopatia. Decidimos, então, restabelecer o ponto de corte para diferenciar entre casos e controles. A curva ROC foi realizada usando o escore MASEI geral. A área sob a curva ROC foi 0,75 (IC 95%: 0,648-0,852; $P < 0,001$). Quando se utilizou o ponto de corte $\geq 3,5$, sensibilidade, especificidade, VPP e VPN foram 74%, 58%, 58% e 73%, respectivamente. Tal ponto de corte foi excedido por 74% dos pacientes com FM e 41% dos indivíduos do grupo controle.

As espessuras dos tendões foram comparadas e seus valores médios não apresentaram diferença significativa entre pacientes com FM e controles (todos os valores de $P > 0,05$).

Discussão

O principal achado deste estudo foi uma frequência de entesopatia significativamente maior em pacientes com FM, quando comparados aos controles, a despeito dos pontos dolorosos envolvidos. Além disso, não houve diferença entre os pacientes com relação aos escores MASEI e a duração da doença.

A entesite foi considerada a lesão primária da espondiloartropatia.⁹ Como as radiografias e o exame físico não são suficientemente sensíveis para detectar os sinais precoces

Tabela 2 – Comprometimento bilateral ou unilateral das lesões elementares mais comumente detectadas em cada sítio de êntese

Êntese comprometida	Bilateral (n)	Unilateral (n)
Calcificação do tendão do tríceps	5	10
Espessamento do tendão do quadríceps	8	—
Espessamento do ligamento patelar (êntese do ligamento patelar proximal)	2	4
Espessamento do ligamento patelar (êntese do ligamento patelar distal)	5	4
Calcificação do tendão de Aquiles	16	7
Calcificação da fásia plantar	2	2
n, número de pacientes.		

Tabela 3 – Escore Madrid Sonography Enthesitis Index (MASEI) de êntese comprometida.^a

Êntese comprometida	Grupo FM	Grupo controle	P
Tendão do tríceps	0,71 \pm 0,89	0,27 \pm 0,67	0,003
Tendão do quadríceps	2,02 \pm 2,56	0,56 \pm 1,0	0,002
Tendão patelar proximal	0,15 \pm 0,36	0,33 \pm 0,63	0,18
Tendão patelar distal	1,18 \pm 1,52	0,43 \pm 0,76	0,014
Tendão de Aquiles	2,65 \pm 2,08	1,43 \pm 1,97	0,007
Fásia plantar	0,63 \pm 0,99	0,66 \pm 1,27	0,89

FM, fibromialgia.

^aValores expressos como média \pm DP.

Tabela 1 – Dados demográficos e resultados do escore Madrid Sonography Enthesitis Index (MASEI)

	Grupo FM	Grupo controle
Indivíduos (n)	38	48
Mulher/homem (n)	36/2	46/2
Idade, anos (média \pm DP)	38,8 \pm 9,1	36,5 \pm 9,91
Faixa de idade, anos	20-57	20-60
Escore MASEI (média \pm DP)	7,39 \pm 4,99 ^a	3,7 \pm 3,22

DP, desvio padrão; FM, fibromialgia.

^a $P < 0,001$ vs. Controles.

do comprometimento da êntese,^{6,17} a US de alta resolução é amplamente usada como técnica de imagem para diagnosticar entesopatia.¹⁸ A sensibilidade da US de alta resolução para detectar entesite já está bem estabelecida em pacientes com espondiloartropatia.^{9,19,20} Há apenas um estudo sobre o envolvimento de êntese em pacientes com FM na literatura.¹⁰ Os autores investigaram a utilidade da PD US para discriminar entre polientesite psoriática e FM usando as definições de entesopatia do estudo OMERACT (*Outcome Measures in Rheumatology Clinical Trials*).²¹ Os pacientes com FM primária e psoríase ou FM associada com artrite psoriática e aqueles com polientesite psoriática podem apresentar quase que as mesmas características clínicas, correndo o risco de serem mal diagnosticados e tratados de modo equivocado.¹

Os autores também relataram que a avaliação das ênteses periféricas com PD US distingue pacientes com artrite psoriática de pacientes com FM em termos do número e distribuição dos sítios envolvidos.¹⁰ Em seu estudo, o envolvimento da inserção da fáscia plantar só foi observado em um paciente. Embora em nosso estudo o comprometimento daquele tendão tenha sido visto em dez pacientes com FM, tal diferença não alcançou significado estatístico (Tabela 2). De maneira semelhante, em termos de envolvimento de êntese do tendão patelar proximal, a diferença entre os grupos não foi estatisticamente significativa, sendo tal achado consistente com os do nosso estudo.¹⁰ Entretanto, aqueles autores relataram que nunca encontraram erosões ósseas nos sítios de ênteses em pacientes com FM, embora, no nosso estudo, elas estivessem presentes em 4% dos sítios de ênteses dos pacientes com FM. Por outro lado, o aspecto hipocóico do tendão como um componente de alterações estruturais no sistema de escore MASEI nunca foi identificado em nossos pacientes com FM, embora relatado em 7% naquele estudo.¹⁰ Tais diferenças entre os dois estudos podem estar associadas com a avaliação da êntese, que é influenciada pela posição do paciente e pelas técnicas de imagem. Como previamente mencionado, realizou-se esforço para garantir que os planos do exame de US fossem paralelos às fibras do tendão para evitar o aparecimento de estruturas teciduais dependentes do ângulo (anisotropia). Se tal regra não é considerada, o tendão pode se tornar hipocóico nos ângulos maiores, sendo erroneamente interpretado como patológico.²²

No nosso estudo, os escores MASEI não apresentaram uma distribuição homogênea nas seis ênteses examinadas (Tabela 2), sendo mais frequentemente maiores na êntese do tendão de Aquiles nos dois grupos, e relativamente mais baixos nas ênteses do tendão patelar proximal e da aponeurose plantar. Tais achados foram consistentes com dados de estudo recente,¹⁰ podendo estar associados com fatores mecânicos anatômicos locais da interface pé-solo. É possível que a existência de uma camada mais grossa de pele e tecido subcutâneo recoberto a aponeurose plantar desempenhe importante papel na redução da sensibilidade do US.¹⁶ Escores mais altos na êntese do tendão de Aquiles nos dois grupos podem resultar da maior frequência de calcificações no tendão. A lesão elementar mais comumente detectada na êntese do tendão de Aquiles é a calcificação, achado bastante comum em indivíduos assintomáticos.

Há evidência de que o PD melhora significativamente a precisão do US na avaliação da entesite.⁸ No presente estudo, uma frequência mais baixa do sinal do PD (3%) foi identificada

em pacientes com FM. Tal achado conflita com os dados de estudo recente,¹⁰ no qual o sinal do PD foi detectado em sete (23,3%) pacientes com FM. Uma possível explicação é a de que não há na literatura consenso sobre os parâmetros ótimos do Doppler para entesite.²³ Os diferentes tipos de equipamento de US usados podem também explicar parte das diferenças observadas, pois não há informação sobre a confiabilidade inter-equipamento para avaliação de entesite.²³

A FM é uma síndrome clínica específica e bem conhecida. Entretanto, seu diagnóstico diferencial com espondiloartropatia, doença do tecido conjuntivo e artrite inflamatória ainda representa um desafio para os clínicos gerais. Alguns de seus sintomas, como dor lombar, são comuns a outras doenças, podendo causar confusão, em especial por não haver achado laboratorial ou de imagem que seja considerado característico para o diagnóstico.³ Assim, os novos critérios diagnósticos de 2010 foram propostos, incluindo problemas cognitivos e sintomas somáticos que não haviam sido nem mesmo considerados nos critérios do ACR de 1990.^{3,24} Entretanto, exceto pela contagem de pontos dolorosos, esses critérios não são constantemente adotados pelos médicos de cuidados básicos, e nem mesmo por reumatologistas.³ A contagem de pontos dolorosos pareceu útil para diagnosticar FM, mas sabe-se que ela nem sempre é muito precisa. Os novos critérios de diagnóstico e investigação do comprometimento subclínico de ênteses com o sistema de escore MASEI podem auxiliar no diagnóstico de FM.

A despeito da ocorrência de dor por todo o corpo, não há sinais óbvios de lesão tissular em pacientes com FM. Estudos mostraram que pacientes com síndromes dolorosas crônicas (FM, osteoartrite), após a injeção intramuscular de solução salina hipertônica, apresentam disseminação da sensação de dor para muito mais áreas corporais do que controles saudáveis, o que é bastante sugestivo de hipersensibilidade central.^{25,26} Por outro lado, a entesite historicamente foi considerada um distúrbio de sítio de ligação focal; entretanto, as ênteses e os tecidos adjacentes podem formar 'mini' órgãos, chamados de 'órgãos-êntese'.²⁷ Tal conceito de 'órgão-êntese' é claramente relevante para a compreensão das tendinopatias insercionais de Aquiles.²⁷ Estudos mostraram que as fibras nervosas do coxim adiposo de Kager, uma parte integrante do 'órgão-êntese' do tendão de Aquiles, acham-se em clara associação com mastócitos. A interação neural-mastócito pode levar à liberação de componentes de mastócitos que podem modular a dor.²⁸ Talvez tais mecanismos de dor possam explicar o envolvimento do 'órgão-êntese' em pacientes com FM.

Os escores MASEI variam de 0 a 136, um valor ≥ 18 tendo sido estabelecido como o melhor ponto de corte para diferenciar entre casos e controles saudáveis (sensibilidade de 83,3% e especificidade de 82,8%) na literatura.⁹ Entretanto, nossos escores foram mais baixos quando comparados aos de espondiloartropatia, devido à menor frequência de entesopatia em pacientes com FM. Portanto, decidimos reestabelecer o ponto de corte para diferenciar casos de controles. Embora a curva ROC tenha estabelecido um escore US $\geq 3,5$ no grupo de FM como o melhor ponto de corte, a especificidade mais baixa (58%) desse ponto pode ser questionada. Não está claro porque os valores obtidos neste estudo são tão baixos e porque diferem tanto daqueles vistos normalmente em outros relatos. Um estudo maior usando tal ponto de corte deve ser realizado para validá-lo.

Além do número relativamente pequeno de pacientes, nosso estudo tem outras limitações. Os grupos foram pareados quanto a índice de massa corporal, um fator que pode influenciar o escore de êntese. Assim, não detectamos diferenças claras entre os casos e controles quanto ao índice de massa corporal.

Concluindo, este é o primeiro estudo a mostrar entesopatia significativa em pacientes com FM. Erros no diagnóstico de FM são prejudiciais aos pacientes e à comunidade, e a presença de entesopatia entre pacientes com FM é crescente. Sua detecção por meio do escore MASEI pode ser útil para discriminar pacientes com FM, cujos sintomas e sinais são mal definidos, para evitar equívoco de tratamento.

Conflitos de interesse

Os autores declaram não haver conflitos de interesse.

REFERÊNCIAS

- Marchesoni A, Atzeni F, Spadaro A, Lubrano E, Provenzano G, Cauli A, et al. Identification of the clinical features distinguishing psoriatic arthritis and fibromyalgia. *J Rheumatol.* 2012;39(4):849-55.
- Bliddal H, Danneskiold-Samsøe B. Chronic widespread pain in the spectrum of rheumatological diseases. *Best Pract Res Clin Rheumatol.* 2007;21(3):391-402.
- Di Franco M, Iannuccelli C, Bazzichi L, Atzeni F, Consensi A, Salaffi F, et al. Misdiagnosis in fibromyalgia: a multicentre study. *Clin Exp Rheumatol.* 2011;29(6Suppl 69):S104-8.
- Almodovar R, Carmona L, Zarco P, Collantes E, Gonzalez C, Mulero J, et al. Fibromyalgia in patients with ankylosing spondylitis: prevalence and utility of the measures of activity, function and radiological damage. *Clin Exp Rheumatol.* 2010;28(6Suppl 63):S33-9.
- Azevedo VF, Paiva Edos S, Felipe LR, Moreira RA. Occurrence of fibromyalgia in patients with ankylosing spondylitis. *Rev Bras Reumatol.* 2010;50(6):646-50.
- Hatemi G, Fresko I, Tascilar K, Yazici H. Increased enthesopathy among Behçet's syndrome patients with acne and arthritis: an ultrasonography study. *Arthritis Rheum.* 2008;58(5):1539-45.
- Kerimoglu U, Hayran M, Ergen FB, Kirkpantur A, Turgan C. Sonographic evaluation of enthesal sites of the lower extremity in patients undergoing hemodialysis. *J Clin Ultrasound.* 2007;35(8):417-23.
- Gutierrez M, Filippucci E, De Angelis R, Salaffi F, Filosa G, Ruta S, et al. Subclinical enthesal involvement in patients with psoriasis: an ultrasound study. *Semin Arthritis Rheum.* 2011;40(5):407-12.
- de Miguel E, Cobo T, Munoz-Fernandez S, Naredo E, Uson J, Acebes JC, et al. Validity of enthesal ultrasound assessment in spondyloarthropathy. *Ann Rheum Dis.* 2009;68(2):169-74.
- Marchesoni A, O DEL, Rotunno L, G DEM, Manara M. Enthesal power Doppler ultrasonography: a comparison of psoriatic arthritis and fibromyalgia. *J Rheumatol Suppl.* 2012;89:29-31.
- Gladman DD, Inman RD, Cook RJ, Maksymowych WP, Braun J, Davis JC, et al. International spondyloarthritis interobserver reliability exercise – the INSPIRE study: II. Assessment of peripheral joints, enthesitis, and dactylitis. *J Rheumatol.* 2007;34(8):1740-5.
- Ozkan F, Inci M, Ozyurt K, Bakan B. Psoriatic arthritis and sonographic enthesal index. *J Rheumatol.* 2012. [In Press] doi:10.3899/jrheum.120634.
- Wolfe F, Smythe HA, Yunus MB, Bennett RM, Bombardier C, Goldenberg DL, et al. The American College of Rheumatology 1990 Criteria for the Classification of Fibromyalgia. Report of the Multicenter Criteria Committee. *Arthritis Rheum.* 1990;33(2):160-72.
- Meric JC, Grandgeorge Y, Lotito G, Pham T. Walking before an ultrasound assessment increases the enthesal score significantly. *J Rheumatol.* 2011;38(5):961.
- Ozkan F, Cetin GY, Bakan B, Kalender AM, Yuksel M, Ekerbicer HC, et al. Sonographic Evaluation of Subclinical Enthesal Involvement in Patients with Behçet's Disease. *AJR.* 2012. [In Press] doi: 10.2214/AJR.12.8576.
- Ozkan F, Cetin GY, Inci MF, Bakan B, Yuksel M, Ekerbicer HC, et al. Increased Enthesopathy in Patients with Familial Mediterranean Fever: Evaluating with New Sonographic Enthesitis Index. *J Ultrasound Med.* [In press].
- Bicer A. Musculoskeletal Findings in Behçet's Disease. *Pathology research international.* 2012;2012:653806.
- Falsetti P, Acciai C, Lenzi L, Frediani B. Ultrasound of enthesopathy in rheumatic diseases. *Mod Rheumatol.* 2009;19(2):103-13.
- De Miguel E, Munoz-Fernandez S, Castillo C, Cobo-Ibanez T, Martin-Mola E. Diagnostic accuracy of enthesal ultrasound in the diagnosis of early spondyloarthritis. *Ann Rheum Dis.* 2011;70(3):434-9.
- De Miguel E, Cobo T, Munoz-Fernandez S, Falcao S, Steinerova M, Martin-Mola E. Value of ultrasound exploration of entesitis in the diagnostic classification of the spondyloarthropathies. Development of Madrid sonography enthesitis index (MASEI). *Ann Rheum Dis.* 2007;66:394.
- Wakefield RJ, Balint PV, Szkudlarek M, Filippucci E, Backhaus M, D'Agostino MA, et al. Musculoskeletal ultrasound including definitions for ultrasonographic pathology. *J Rheumatol.* 2005;32(12):2485-7.
- Rutten MJ, Jager GJ, Blickman JG. From the RSNA refresher courses: US of the rotator cuff: pitfalls, limitations, and artifacts. *Radiographics.* 2006;26(2):589-604.
- Gandjbakhch F, Terslev L, Joshua F, Wakefield RJ, Naredo E, D'Agostino MA, et al. Ultrasound in the evaluation of enthesitis: status and perspectives. *Arthritis Res Ther.* 2011;13(6):R188.
- Wolfe F, Clauw DJ, Fitzcharles MA, Goldenberg DL, Katz RS, Mease P, et al. The American College of Rheumatology preliminary diagnostic criteria for fibromyalgia and measurement of symptom severity. *Arthritis Care Res.* 2010;62(5):600-10.
- Sörensen J, Graven-Nielsen T, Henriksson KG, Bengtsson M, Arendt-Nielsen L. Hyperexcitability in fibromyalgia. *J Rheumatol.* 1998;25(1):152-5.
- Curatolo M, Arendt-Nielsen L, Petersen-Felix S. Central hypersensitivity in chronic pain: mechanisms and clinical implications. *Phys Med Rehabil Clin N Am.* 2006;17(2):287-302.
- Benjamin M, Moriggl B, Brenner E, Emery P, McGonagle D, Redman S. The 'enthesal organ' concept: why enthesopathies may not present as focal insertional disorders. *Arthritis Rheum.* 2004;50(10):3306-13.
- Benjamin M, Toumi H, Ralphs JR, Bydder G, Best TM, Milz S. Where tendons and ligaments meet bone: attachment sites ('entheses') in relation to exercise and/or mechanical load. *J Anat.* 2006;208(4):471-90.