



RBO

REVISTA BRASILEIRA DE ORTOPEDIA

www.rbo.org.br

Artigo de Atualização

Lesão de Turco: diagnóstico e tratamento[☆]

Ana Paula Simões da Silva^{*}, Leandro Girardi Shimba,
Luiz Henrique Boraschi Vieira Ribas, Alexandre Simmonds de Almeida,
Vinicius Naves e Aires Duarte Júnior

Faculdade de Ciências Médicas da Santa Casa de São Paulo, Pavilhão Fernandinho Simonsen, São Paulo, SP, Brasil

INFORMAÇÕES SOBRE O ARTIGO

Histórico do artigo:

Recebido em 2 de maio de 2013

Aceito em 16 de julho de 2013

On-line em 16 de março de 2014

Palavras-chave:

Articulações tarsianas/lesões

Ossos do metatarso

Fraturas ósseas

Luxações

RESUMO

Este trabalho tem por objetivos alertar os médicos sobre a existência da lesão de Turco e discorrer sobre os tratamentos existentes descritos na literatura mundial. Foi feito levantamento bibliográfico da lesão de Lisfranc e da lesão de Turco de 1985 a 2013 nas bases de dados Scielo e Pubmed. Dos 193 artigos, foram excluídos os com lesão osteoligamentar da articulação de Lisfranc, os por traumas de alta energia, os relatos de caso. Foram selecionados pacientes atletas profissionais ou amadores, com lesão ligamentar exclusiva da articulação de Lisfranc (lesão de Turco), a qual foi diagnosticada pela história, pelo exame físico, pelas radiografias e pela ressonância magnética. Como fatores de exclusão, pacientes não atletas e com lesões ósseas associadas (10). De acordo com a classificação da lesão, os pacientes foram tratados cruenta ou incruentamente e submetidos a um protocolo-padrão de reabilitação. Dos 10 pacientes, cinco foram submetidos a tratamento conservador e cinco a tratamento cirúrgico, por diferentes técnicas e materiais de síntese. Obtiveram-se dois resultados ruins, um satisfatório, cinco bons e dois excelentes. Concluímos que o diagnóstico correto influencia diretamente no tratamento e no resultado final obtido e que o desconhecimento da lesão é o principal responsável pelo subdiagnóstico da lesão de Turco. Há necessidade de estudos prospectivos randomizados que comparem os tipos de síntese e a evolução dos casos tratados para uma definição do melhor tratamento para tal lesão.

© 2014 Sociedade Brasileira de Ortopedia e Traumatologia. Publicado por Elsevier Editora Ltda. Este é um artigo Open Access sob a licença de [CC BY-NC-ND](http://creativecommons.org/licenses/by-nc-nd/4.0/)

Turco's injury: diagnosis and treatment

ABSTRACT

The aim of this study was to alert doctors to the existence of Turco's injury and discuss the existing treatments that have been described in the worldwide literature. A bibliographic survey of Lisfranc's injury and Turco's injury covering from 1985 to 2013 was conducted in the SciELO and PubMed databases. Among the 193 articles, those relating to bone-ligament injuries of the Lisfranc joint and high-energy trauma were excluded, as were the case reports. The patients selected were professional or amateur athletes who solely presented a ligament

Keywords:

Tarsal joints/injuries

Metatarsal bones

Bone fractures

Dislocations

[☆] Trabalho realizado no Grupo de Traumatologia do Esporte do Departamento de Ortopedia e Traumatologia da Faculdade de Ciências Médicas da Santa Casa de São Paulo, Pavilhão Fernandinho Simonsen.

^{*} Autor para correspondência.

E-mail: apaulass@gmail.com (A.P.S. da Silva).

injury to the Lisfranc joint (Turco's injury), which was diagnosed from the history, physical examination, radiographs and magnetic resonance images. Non-athletic patients and those with associated bone injuries were excluded (10). According to the injury classification, the patients were treated by means of either an open or a closed procedure and then a standard rehabilitation protocol. Out of the 10 patients, five underwent conservative treatment and five underwent surgical treatment using different techniques and synthesis materials. We obtained two poor results, one satisfactory, five good and two excellent. We conclude that the correct diagnosis has a direct influence on the treatment and on the final result obtained, and that lack of knowledge of this injury is the main factor responsible for underdiagnosing Turco's injury. There is a need for randomized prospective studies comparing the types of synthesis and evolution of treated cases, in order to define the best treatment for this injury.

© 2014 Sociedade Brasileira de Ortopedia e Traumatologia. Published by Elsevier Editora

Ltda. Este é um artigo Open Access sob a licença de [CC BY-NC-ND](#)

Introdução

A articulação de Lisfranc, ou tarsometatarsal, é assim chamada em homenagem ao médico francês Jacques Lisfranc, que foi o primeiro a descrever uma amputação através dessa articulação.¹⁻⁴ Esse complexo é formado por elementos ósseos (base dos metatarsos, cuneiformes e cuboide) e ligamentos que dão estrutura e suporte ao arco transversal do mediopé. Entre o cuneiforme medial e o segundo metatarso existe um forte ligamento oblíquo chamado ligamento de Lisfranc, que, associado ao efeito de encaixe mais proximal do segundo metatarso, constitui o principal estabilizador dessa articulação.^{1,3,5-8}

A complexa anatomia de ossos e ligamentos dessa região, associada aos múltiplos padrões e mecanismos de lesão, torna a interpretação radiográfica e o diagnóstico um desafio, principalmente no atendimento de emergência.⁹

As fraturas-luxações da articulação de Lisfranc são lesões incomuns do pé e ocorrem a uma taxa de 1:55.000 a 60.000 anualmente, o que corresponde a 0,1% a 0,9% de todas as fraturas. Aproximadamente um terço dessas lesões não é diagnosticado, o que pode levar a dor crônica no pé acometido, osteoartrose e deformidades.^{1,3,10-13}

Entre os diversos mecanismos de lesões descritos, o mais comum é uma flexão plantar sobre os metatarsos, associado ao estresse rotacional.⁹ Dessa forma, é importante que os médicos se familiarizem com os tipos de apresentação da fratura-luxação de Lisfranc, especificamente a discutida neste trabalho, denominada lesão de Turco, já que o diagnóstico e a intervenção precoce são essenciais para um melhor prognóstico.^{14,15} A lesão de Turco é uma lesão cujo mecanismo de trauma envolve baixa energia e causa apenas ruptura ligamentar, com ou sem a luxação dessa articulação, e ocorre especialmente em atletas.⁹

Esta lesão, portanto, se caracteriza pela abertura de até 5 mm do espaço intermetatarsal do primeiro e do segundo metatarsos e pode variar, segundo a classificação de Nunley e Vertullo, dos estágios I a IV.¹⁶

Anatomia e biomecânica

O entendimento da anatomia do complexo tarso-metatarsal é essencial para que seja possível avaliar, diagnosticar

e tratar as lesões dessa articulação. A estabilidade desse complexo é obtida por meio de uma arquitetura óssea e um suporte ligamentar. O primeiro, o segundo e o terceiro metatarsos se articulam com os cuneiformes medial, intermédio e lateral, nessa ordem, e o quarto e o quinto metatarso se articulam com o cuboide. O segundo metatarso, além de estar entre o primeiro e o terceiro metatarsos, tem a superfície de contato aumentada com os ossos que o circundam, já que a cunha intermédia está localizada mais proximalmente do que as cunhas medial e lateral, forma um encaixe do tipo chave-fechadura e aumenta, dessa forma, a estabilidade.^{17,18}

Além do estruturado arcabouço ósseo, existe um suporte ligamentar. Os ossos do metatarso estão unidos pelos ligamentos intermetatarsais dorsais e plantares, assim como os cuneiformes e o cuboide, porém não existe ligamento que una a base do primeiro ao segundo metatarsal. Há ainda uma rede variável de ligamentos longitudinais e oblíquos que segura os quatro últimos metatarsais nos cuneiformes e no cuboide nos aspectos plantar e dorsal, além de dois ligamentos longitudinais que ancoram o primeiro metatarso no cuneiforme medial.^{17,18}

O maior ligamento e o mais forte do complexo tarso-metatarsal é o denominado ligamento de Lisfranc, cuja origem se dá na superfície lateral do cuneiforme medial e se insere no aspecto medial da base do segundo metatarsal^{17,18} (fig. 1).

Fisiopatologia

As lesões de Lisfranc podem ser causadas por mecanismos diretos ou indiretos. Traumas diretos no dorso do pé são raros e podem complicar por contaminação, comprometimento vascular e síndrome compartimental. As lesões por mecanismos indiretos são responsáveis pelo maior número de casos e resultam tanto de uma força rotacional aplicada ao antepé com o retro pé fixo quanto de uma carga axial em um pé fixo e em flexão plantar.¹⁴

A causa mais comum de trauma indireto descrita na literatura é o acidente automobilístico, que representa aproximadamente 40% a 45% das lesões.¹⁷ Outras causas descritas são quedas de alturas, acidentes com cavalos, acidentes motociclísticos e lesões em atletas.^{14,17}

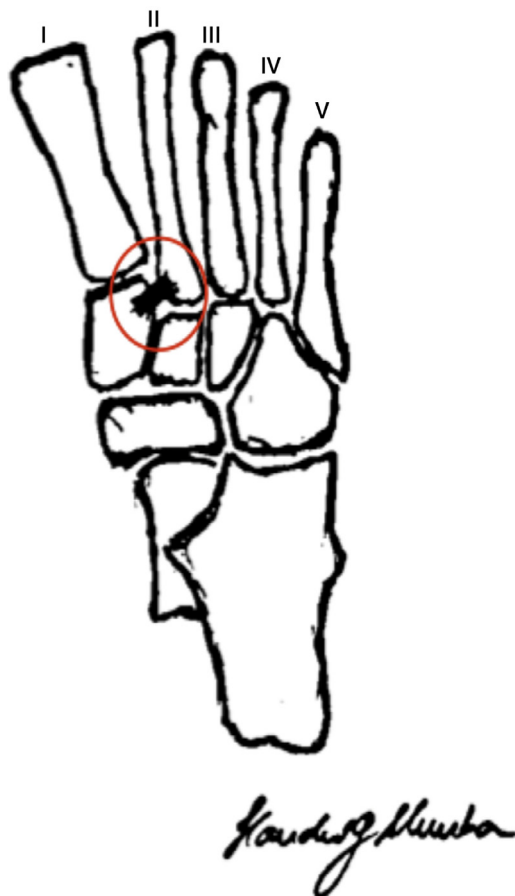


Figura 1 – Representação da anatomia óssea do médio e retropé na qual se observa encaixe tipo “chave-fechadura” do segundo metatarso com as cunhas. Em destaque o ligamento de Lisfranc e a identificação dos metatarsos (I ao V).

Diagnóstico

A história clínica e o exame físico bem feito são fundamentais para o diagnóstico. O paciente geralmente revela o mecanismo de trauma e refere uma dor no mediopé que varia muito em intensidade. Geralmente assintomático ao caminhar, apresenta dor ao correr, ao saltar e a outros movimentos esportivos. A localização dos pontos dolorosos é importante. Dor à palpação entre a base do primeiro e do segundo metatarsais é um achado importante mesmo sem lesões com diástase do espaço intermetatarsal.^{12,15-17}

Testes provocativos também podem ser de grande ajuda. Os dois testes mais frequentemente usados são a compressão lateral e o teste de estabilidade axial entre o primeiro e segundo metatarsais, que são positivos quando reproduzem dor no mediopé. Shapiro et al.¹⁹ concluíram que os dois testes são positivos quando há ruptura do ligamento de Lisfranc. Há ainda um teste específico para lesões tarsometatarsais, que consiste na pronação passiva com abdução do antepé com o retropé fixo. Essa manobra produzirá dor no local do ligamento lesado.

Radiografias bem feitas também são fundamentais para o diagnóstico. As incidências anteroposterior (AP), perfil (P) e oblíqua (O) devem ser feitas, se possível com carga. A comparação com radiografias do pé contralateral podem ser úteis para detectar lesões sutis. Na incidência AP a face medial do cuneiforme intermédio deve estar alinhada com a face medial do segundo metatarsal. Na incidência oblíqua, o parâmetro de normalidade é a face medial do cuboide, que deve estar alinhada com a face medial do quarto metatarsal. No perfil observamos a presença de luxação ou subluxação anterior ou posterior das articulações tarsometatarsais. Em casos de dúvidas, devem ainda ser obtidas radiografias AP e P com carga, o que pode ajudar a evidenciar uma diástase entre o primeiro e o segundo metatarsal na incidência AP. Na incidência P com carga observa-se a queda do arco plantar ou subluxação dorsal.^{11,12,14-17}

Classificação

A classificação usada para a lesão de Turco é a proposta por Nunley e Vertullo, especificamente para lesões no mediopé de atletas. Essa classificação divide as lesões em três estágios. Na entorse estágio I do ligamento de Lisfranc não há diástase ou perda do arco plantar. Na entorse estágio II há uma diástase de 2 mm a 5 mm por causa da falha do ligamento de Lisfranc, porém não há perda do arco plantar. No estágio III há diástase entre o primeiro e o segundo metatarsos e perda do arco plantar¹⁶ (fig. 2).

Materiais e métodos

Foram levantados artigos científicos que discutem a lesão de Lisfranc e a lesão de Turco propriamente dita de 1985 a 2012 nas bases de dados Scielo e Pubmed, com os seguintes descritores: “Lisfranc joint”, “tarsometatarsal joint”, “injuries”, “fracture”, “dislocation”, “treatment” and “outcome”. Foram encontrados 193 artigos, dos quais excluíram-se os com lesão osteoligamentar da articulação de Lisfranc, os por trauma de alta energia e os relatos de caso, os quais foram confrontados com casos levantados num típico hospital-escola de uma grande cidade entre 2006 e 2011 quanto a tratamento empregado, seguimento, avaliação pós-operatória e retorno a atividade pré-lesão e organizados por atividade esportiva, idade, lado acometido, classificação, tratamento e seguimento (tabela 1).

Para inclusão nesse estudo, foram selecionados pacientes atletas profissionais ou amadores, com lesão ligamentar exclusiva da articulação de Lisfranc (lesão de Turco), a qual foi diagnosticada pela história, pelo exame físico, pelas radiografias e pela ressonância magnética. Como fatores de exclusão, pacientes não atletas e lesões ósseas associadas. Chegou-se a 10 pacientes: seis homens (60%) e quatro mulheres (40%), média de idade de 35 anos (20 a 61), lado acometido oito esquerdos (80%) e dois direitos (20%), avaliados pela classificação de Nunley e Vertullo,¹⁶ quatro tipo I (40%), quatro tipo II (40%) e dois tipo III (20%), com seguimento médio de 44,9 meses (17 a 76).

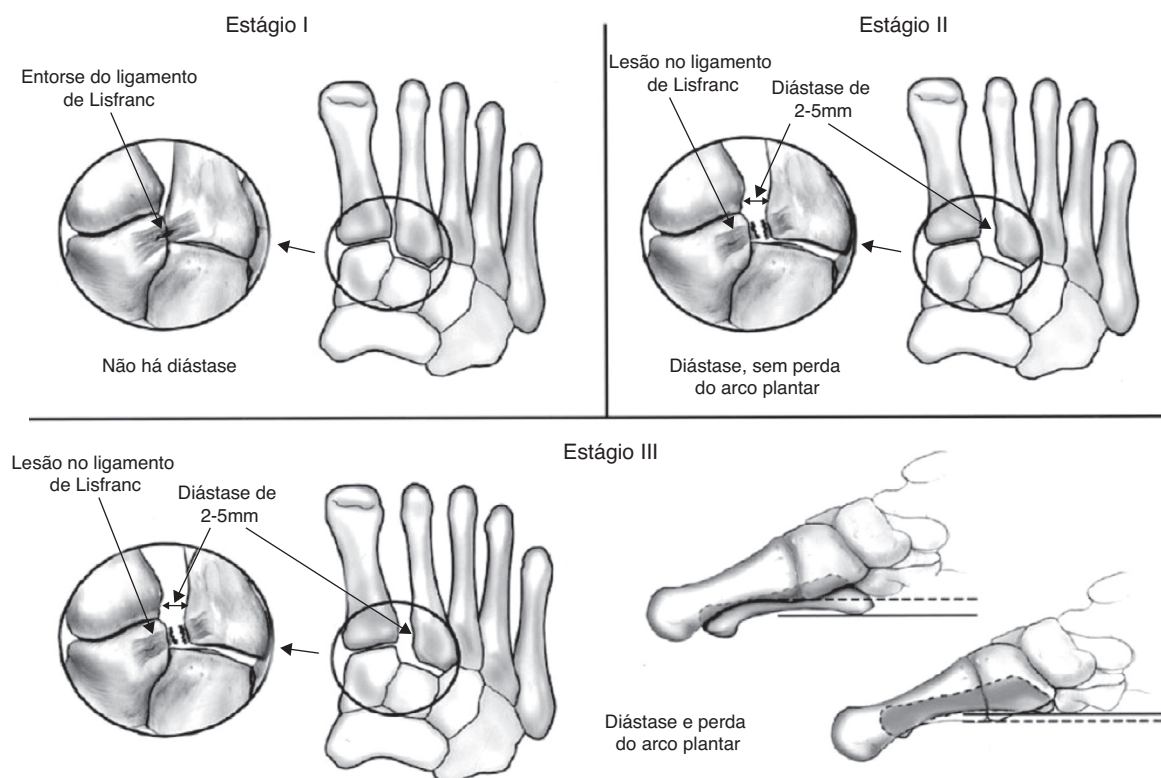


Figura 2 – Classificação de Nunley e Vertullo.¹⁶

Os pacientes foram tratados conservadoramente ou cirurgicamente, conforme a classificação da lesão.

Todos foram submetidos a um protocolo-padrão de reabilitação do nosso grupo, que consistia em quatro a seis semanas de imobilização com órtese e sem carga, fisioterapia analgésica e treino do gesto esportivo.

Para analisar os resultados, empregamos uma avaliação subjetiva que leva em consideração a dor e o desempenho na prática esportiva, considerados ruins, satisfatórios, bons e excelentes. Resultados ruins foram considerados os pacientes que apresentavam dor e não retornaram ao esporte; resultados satisfatórios foram considerados quando os pacientes mantinham dor, mas retornaram à prática esportiva em nível de rendimento abaixo do nível pré-lesão; resultados bons foram aqueles que apresentavam dor, porém retornaram

à prática esportiva em um nível similar ao nível pré-lesão; resultados excelentes foram aqueles em que os pacientes não apresentavam dor e retornaram ao esporte em um nível igual ao da pré-lesão.

Nos seguimentos foram feitas radiografias nas incidências A, P e O, com carga para avaliação da evolução.

Resultado

Após análise criteriosa individualizada de cada prontuário (paciente), foram estratificados os casos com base no tipo de tratamento, nas complicações pós-operatórias, nos resultados, no tempo de seguimento e nos sinais radiográficos de artrose.

Tabela 1 – Distribuição de 10 pacientes portadores da lesão de Turco e organizados conforme gênero, atividade esportiva, lado acometido, classificação¹⁶ e tratamento

Caso	Gênero	Idade	Data	Atividade esportiva	Lado acometido	Classificação	Tratamento
1	Masculino	20	2007	Beisebol	Direito	II	Cirúrgico
2	Masculino	31	2010	Futebol	Esquerdo	II	Cirúrgico
3	Masculino	27	2007	Beisebol	Esquerdo	III	Cirúrgico
4	Masculino	24	2011	Futebol Recreativo	Esquerdo	I	Conservador
5	Masculino	44	2011	Futebol	Esquerdo	I	Conservador
6	Masculino	28	2006	Futebol	Esquerdo	III	Cirúrgico
7	Feminino	61	2009	Caminhada	Esquerdo	I	Conservador
8	Feminino	31	2009	Caminhada	Esquerdo	II	Conservador
9	Feminino	61	2007	Golf	Esquerdo	II	Cirúrgico
10	Feminino	23	2008	Ginástica Artística	Direito	I	Conservador

Tabela 2 – Distribuição de 10 pacientes portadores da lesão de Turco conforme o tipo de tratamento, a reabilitação, as complicações apresentadas e o retorno à atividade esportiva

Caso	Tipo de tratamento	Complicações pós-operatórias	Resultado	Seguimento (meses)	Artrose
1	Rafi com 2 parafusos paralelos (PF)	Infecção superficial pele e deiscência da sutura	Bom	61 meses	Não
2	Rafi com 1 parafuso oblíquo (PF)	Infecção superficial pele, redução não anatômica	Ruim	34 meses	Sim
3	Rafi com 2 parafusos divergentes (PF) e 1 fio de Kirschner	Ausente	Bom	59 meses	Não
4	Conservador	Ausente	Excelente	18 meses	Não
5	Conservador	Ausente	Bom	17 meses	Não
6	Rafi com 2 parafusos paralelos (PF)	Ausente	Satisfatório	76 meses	Sim
7	Conservador	Ausente	Bom	36 meses	Sim
8	Conservador	Ausente	Ruim	37 meses	Não
9	Rafi com 2 parafusos paralelos (PF)	Ausente	Bom	60 meses	Sim
10	Conservador	Ausente	Excelente	51 meses	Não

Rafi, redução aberta e fixação interna; PF, parafusos de pequenos fragmentos de 3,5 mm.

Os pacientes com lesão tipo I (4, 5, 7 e 10) foram tratados de forma conservadora conforme nosso protocolo-padrão, os 5 e 7 evoluíram com bom resultado e os 4 e 10 com excelente resultado.

Os pacientes com lesão tipo II (1, 2 e 9) foram submetidos a tratamento cirúrgico, o 1 e o 9 foram tratados com redução aberta e fixação interna (Rafi) com dois parafusos paralelos de pequenos fragmentos (3,5 mm) passados um da cunha medial para a base do segundo metatarso e o outro da cunha medial para a cunha intermédia. No seguimento, ambos apresentaram bom resultado, porém o 1 evoluiu com deiscência de sutura e infecção superficial de pele e sem artrose e o 9 sem complicações da ferida operatória (FO) e com sinais radiográficos de artrose. O paciente 2 foi tratado com Rafi com um parafuso oblíquo de pequenos fragmentos (PF) passado da cunha medial para a base do segundo metatarso, evoluiu com infecção superficial de pele no pós-operatório e no seguimento apresentou um resultado ruim, o qual atribuímos à redução não anatômica obtida na cirurgia. Evoluiu com artrose. O paciente 8, também com lesão tipo II, foi tratado de forma incruenta, por causa do diagnóstico tardio e da evidência radiográfica de anquilose do médiopé, e apresentou um resultado ruim.

Os pacientes com lesões tipo III (3 e 6) foram submetidos a tratamento cirúrgico, o 3 foi submetido a Rafi com dois parafusos esponjosos de rosca parcial de pequenos fragmentos divergentes, um da cunha medial para a base do segundo metatarso e outro da cunha medial para a intermédia, associado a fio de Kirschner do segundo metatarso para a cunha intermédia. Na evolução apresentou bom resultado e sem artrose. Foi submetido à retirada do fio de Kirschner com seis semanas. O paciente 6 foi tratado com Rafi e parafusos paralelos, com evolução satisfatória e artrose (tabela 2).

Discussão

Segundo a literatura, mais de 20% das fraturas-luxações de Lisfranc não são diagnosticadas na avaliação inicial,^{3,4} o que torna a suspeição e o diagnóstico precoce um pré-requisito para o correto manejo dessa lesão. Para evitar sequelas em longo prazo e impotência funcional dessa articulação,

o consenso advoga a redução anatômica e a estabilização articular para um adequado seguimento e uma adequada recuperação.²⁰⁻²⁴ Geralmente as lesões de Lisfranc são decorrentes de trauma de alta energia.³ O acidente automobilístico é a principal causa dessas lesões. Na nossa casuística, o mecanismo de trauma mais comum foi o de baixa energia. O principal durante a prática esportiva é a flexão plantar sobre os metatarsos, associada com estresse rotacional, em concordância com o descrito no artigo original de Turco.¹⁵

O diagnóstico é obtido pelo exame físico minucioso, que demonstra pacientes com dificuldade ou até impossibilidade de suportar carga no membro acometido, com dor {a palpação na topografia da articulação entre o primeiro e segundo metatarsais e eventualmente edema e sudorese local. É de grande importância a feitura de radiografias com carga, nas posições frente, perfil e oblíqua do pé acometido. Em caso de dúvida, está indicada a ressonância magnética para o diagnóstico.

Foi usada a classificação descrita por Nunley e Vertullo¹⁶ para interpretação e a classificação das lesões, que guiou também o tratamento. Não há consenso na literatura com relação ao tratamento: redução aberta ou fechada com o uso de fios ou parafusos, posicionamento dos parafusos e a própria indicação da artrodese. Em nossa casuística nenhum paciente foi submetido a artrodese. Esse é o fim previsível para as lesões não reduzidas adequadamente associado ou não a falha da síntese, ou não diagnosticados, que evoluíram com artrose sintomática. Porém houve um caso (paciente 8) no qual o diagnóstico não foi feito no atendimento inicial em outro serviço. Deu entrada em nosso serviço com uma evolução de dois meses da lesão e optou-se pelo tratamento conservador. O paciente evoluiu com artrose e anquilose, porém sem sintomas que justificassem uma artrodese.

Conforme publicado em trabalhos recentes, a redução anatômica e a fixação interna são os fatores essenciais para um bom resultado terapêutico nas lesões tipos II e III pela classificação de Nunley e Vertullo, o que está em concordância com os nossos resultados, como evidenciado no paciente 2, com o qual não foi obtida a redução anatômica e o paciente evoluiu com resultado ruim.^{7,25-31}

O tratamento conservador fica indicado para lesões grau I apenas, visto que a redução inicial se perde com a melhoria

das partes moles e também por causa da tendência ao seu desvio inicial.²²

As lesões grau II e III admitem várias técnicas e abordagens, que variam de acordo com a experiência e a preferência do cirurgião e podem ser redução fechada e fixação percutânea com fios ou parafusos,³² redução aberta e fixação interna com os mesmos materiais^{20,24,17,33} e até artrodese primária.³⁰

Perugia et al.³⁴ em 2003 fizeram tratamento deste tipo de lesão com redução fechada e fixação interna com parafusos esponjosos de 4 mm percutâneos em 42 pacientes, 12 com lesões puramente ligamentares e 30 osteoligamentares com seguimento próximo de 58 meses. Os resultados foram avaliados pelo Aofas *midfoot functional score* com a média de 81 pontos. Nesse trabalho não foram diferenciados o tratamento e os resultados obtidos para os pacientes com lesões exclusivamente ligamentares (lesão de Turco) e lesões osteoligamentares (fratura-luxação de Lisfranc). Além disso, os autores não mencionam na evolução de seus casos a artrose, o retorno ao trabalho e a dor residual.

Perez et al.,²⁴ Rammelt et al.²⁵ e Tan et al.²⁶ usaram redução aberta e fixação interna com fios de Kirschner (2,5 a 3,5 mm) por uma ou duas vias de acesso. Em seu trabalho, de todas as complicações possíveis (infecção, perda da redução, necrose de pele), Perez et al.²⁴ apresentaram um caso de infecção e três com necrose de pele num seguimento de 76 meses. Rammelt et al.²⁵ mostraram um caso com necrose de pele e um com infecção. Tan et al.,²⁶ em um seguimento de 36 meses, evidenciaram 10 artroses da articulação tarsometatarsica, porém todos voltaram ao trabalho e 11 (dos 12 pacientes) apresentaram melhora total ou parcial da dor. Nenhum dos autores apresentou perda de redução em seus seguimentos e as sínteses foram retiradas com oito semanas de pós-operatório. Temos um caso em que foi usada síntese mista (parafuso e fio), no qual o fio foi retirado com seis semanas de pós-operatório. Não houve complicações e obtivemos um bom resultado.

A grande maioria dos autores^{7,25,27-30,33,34} usa redução aberta e fixação interna com parafusos de pequenos fragmentos. Apenas Mulier et al.³¹ fizeram o tratamento com parafusos de grandes fragmentos (4,5 mm). Em seu estudo feito com 16 pacientes e com um seguimento de 30 meses, foi retirado o material de síntese em 12 semanas, após evidência de consolidação óssea e/ou cicatrização ligamentar. Apresentaram como resultado: dois pacientes com distrofia simpático-reflexa, 15 que evoluíram com artrose precoce dessa articulação e dois casos, pela gravidade da lesão, foram submetidos a artrodese primária. Em concordância com a literatura, usamos Rafi com parafusos de pequenos fragmentos.

Dos trabalhos em que os pacientes com lesões osteoligamentares da articulação de Lisfranc foram submetidos à redução aberta e fixação interna com dois parafusos, Arntz et al.⁷ tiveram como resultados com 34 pacientes: 20 evoluíram com artrose sem necessidade de artrodese, 21 voltaram ao trabalho e 29 tiveram melhora total ou parcial da dor. Kuo et al.²⁸ tiveram problemas com a fixação (soltura do material de síntese e perda de redução) em 12 de seus 48 pacientes que evoluíram com artrose, porém apenas seis necessitaram de artrodese.

Ly e Coetzee,²⁹ em seu estudo, submetem os pacientes com lesão puramente ligamentar (20 casos) a redução aberta e fixação interna com dois parafusos. Apresentaram falha da

síntese em 16 casos e 15 evoluíram com artrose. Desses, cinco foram reabordados e submetidos a artrodese. Dos 20 pacientes tratados, apenas seis voltaram ao trabalho. Dos nossos 10 casos de lesões puramente ligamentares, cinco foram cirúrgicos e quatro foram submetidos a Rafi com dois parafusos. Desses, um evoluiu com infecção e deiscência da sutura (paciente 1), porém apresentou bom resultado e sem artrose. Dois apresentaram bons resultados e um deles evoluiu com artrose assintomática (paciente 9) e o outro sem artrose (paciente 3). E o último (paciente 6) apresentou resultado satisfatório com artrose assintomática.

Não usamos o escore Aofas na nossa avaliação por não ser um método de avaliação satisfatória em atletas. Por esse motivo, sugerimos a avaliação descrita nos materiais e métodos, que estratifica os resultados em ruim, satisfatório, bom e excelente e sua correlação clínica.

Conclusão

O diagnóstico correto influencia diretamente no tratamento e no resultado final obtido e o desconhecimento da lesão é o principal responsável pelo subdiagnóstico da lesão de Turco e suas complicações. Há necessidade de estudos prospectivos randomizados que comparem os tipos de síntese e a evolução dos casos tratados com as mesmas para uma definição do melhor tratamento.

Conflitos de interesse

Os autores declaram não haver conflitos de interesse.

REFERÊNCIAS

1. Englanoff G, Anglin D, Hutson HR. Lisfranc fracture-dislocation: a frequently missed diagnosis in the emergency department. *Ann Emerg Med.* 1995;26(2):229-33.
2. Cassebaum WH. Lisfranc fracture-dislocations. *Clin Orthop Relat Res.* 1963;30:116-29.
3. Pereira CJ, Espinosa EG, Miranda I, Pereira MB, Canto RS. Avaliação do tratamento cirúrgico da fratura luxação de Lisfranc. *Acta Ortop Bras.* 2008;16(2):93-7.
4. Myerson MS, Fisher RT, Burgess AR, Kenzora JE. Fracture dislocations of the tarsometatarsal joints: end results correlated with pathology and treatment. *Foot Ankle.* 1986;6(5):225-42.
5. De Palma L, Santucci A, Sabetta SP, Rapali S. Anatomy of the Lisfranc joint complex. *Foot Ankle Int.* 1997;18(6):356-64.
6. Burroughs KE, Reimer CD, Fields KB. Lisfranc injury of the foot: a commonly missed diagnosis. *Am Fam Physician.* 1998;58(1):118-24.
7. Arntz CT, Veith RG, Hansen Jr ST. Fractures and fracture-dislocations of the tarsometatarsal joint. *J Bone Joint Surg Am.* 1988;70(2):173-81.
8. Vuori JP, Aro HT. Lisfranc joint injuries: trauma mechanisms and associated injuries. *J Trauma.* 1993;35(1):40-5.
9. Umans HR. Imaging sports medicine injuries of the foot and toes. *Clin Sports Med.* 2006;25(4):763-80.
10. Van Rijn J, Dorleijn DM, Boetes B, Wiersma-Tuinstra S, Moonen S. Missing the Lisfranc fracture: a case report and review of the literature. *J Foot Ankle Surg.* 2012;51(2):270-4.

11. Faciszewski T, Burks RT, Manaster BJ. Subtle injuries of the Lisfranc joint. *J Bone Joint Surg Am.* 1990;72(10):1519-22.
12. Harwood MI, Raikin SM. A Lisfranc fracture-dislocation in a football player. *J Am Board Fam Pract.* 2003;16(1):69-72.
13. Hardcastle PH, Reschauer R, Kutscha-Lissberg E, Schoffmann W. Injuries to the tarsometatarsal joint. Incidence, classification, and treatment *J Bone Joint Surg Br.* 1982;64(3):349-56.
14. Perron AD, Brady WJ, Keats TE. Orthopedic pitfalls in the ED: Lisfranc fracture-dislocation. *Am J Emerg Med.* 2001;19(1):71-5.
15. Turco VJ. Diastasis of first and second tarsometatarsal rays: a cause of pain in the foot. *Bull N Y Acad Med.* 1973;49(3):222-5.
16. Nunley JA, Vertullo CJ. Classification, investigation, and management of midfoot sprains: Lisfranc injuries in the athlete. *Am J Sports Med.* 2002;30(6):871-8.
17. Thompson MC, Mormino MA. Injury to the tarsometatarsal joint complex. *J Am Acad Orthop Surg.* 2003;11(4):260-7.
18. Desmond EA, Chou LB. Current concepts review: Lisfranc injuries. *Foot Ankle Int.* 2006;27(8):653-60.
19. Shapiro MS, Wascher DC, Finerman GA. Rupture of Lisfranc's ligament in athletes. *Am J Sports Med.* 1994;22:687-91.
20. Hunt SA, Ropiak C, Tejwani NC. Lisfranc joint injuries: diagnosis and treatment. *Am J Orthop (Belle Mead NJ).* 2006;35(8):376-85.
21. Loveday D, Robinson A. Lisfranc injuries. *Br J Hosp Med (Lond).* 2008;69(7):399-402.
22. Myerson MS. The diagnosis and treatment of injury to the tarsometatarsal joint complex. *J Bone Joint Surg Br.* 1999;81(5):756-63.
23. Myerson MS, Cerrato R. Current management of tarsometatarsal injuries in the athlete. *Instr Course Lect.* 2009;58:583-94.
24. Pérez Blanco R, Rodríguez Merchán C, Canosa Sevillano R, Munuera Martínez L. Tarsometatarsal fractures and dislocations. *J Orthop Trauma.* 1988;2(3):188-94.
25. Rammelt S, Schneiders W, Schikore H, Holch M, Heineck J, Zwipp H. Primary open reduction and fixation compared with delayed corrective arthrodesis in the treatment of tarsometatarsal (Lisfranc) fracture dislocation. *J Bone Joint Surg Br.* 2008;90(11):1499-506.
26. Tan YH, Chin TW, Mitra AK, Tan SK. Tarsometatarsal (Lisfranc's) injuries – Results of open reduction and internal fixation. *Ann Acad Med Singapore.* 1995;24(6):816-9.
27. Henning JA, Jones CB, Sietsema DL, Bohay DR, Anderson JG. Open reduction internal fixation versus primary arthrodesis for lisfranc injuries: a prospective randomized study. *Foot Ankle Int.* 2009;30(10):913-22.
28. Kuo RS, Tejwani NC, Digiovanni CW, Holt SK, Benirschke SK, Hansen Jr ST, Sangeorzan BJ. Outcome after open reduction and internal fixation of Lisfranc joint injuries. *J Bone Joint Surg Am.* 2000;82(11):1609-18.
29. Ly TV, Coetzee JC. Treatment of primarily ligamentous Lisfranc joint injuries: primary arthrodesis compared with open reduction and internal fixation. A prospective, randomized study. *J Bone Joint Surg Am.* 2006;88(3):514-20.
30. Rajapakse B, Edwards A, Hong T. A single surgeon's experience of treatment of Lisfranc joint injuries. *Injury.* 2006;37(9):914-21.
31. Mulier T, Reynders P, Dereymaeker G, Broos P. Severe Lisfranc' injuries: primary arthrodesis or ORIF? *Foot Ankle Int.* 2002;23(10):902-5.
32. Coetzee JC. Making sense of Lisfranc' injuries. *Foot Ankle Clin.* 2008;13(4):695-704.
33. Clanton TO, McGarvey W. Athletic injuries to the soft tissues of the foot and ankle. In: Coughlin MJ, Mann RA, Saltzman CL, editors. *Surgery of the foot and ankle.* 8th ed. Philadelphia: Mosby; 2006. p. 1520-7.
34. Perugia D, Basile A, Battaglia A, Stopponi M, De Simeonibus AU. Fracture dislocations of Lisfranc' joint treated with closed reduction and percutaneous fixation. *Int Orthop.* 2003;27(1):30-5.