



CIRUGIA Y CIRUJANOS
Órgano de difusión científica de la Academia Mexicana de Cirugía
Fundada en 1933

www.amc.org.mx www.elsevier.es/circir



CASO CLÍNICO

Torsión testicular: reporte de un caso

Gustavo García-Fernández*, Alberto Bravo-Hernández y Raúl Bautista-Cruz

Servicio de Cirugía General, Hospital Regional de Alta Especialidad Dr. Gustavo A. Rovirosa Pérez, Villahermosa, Tabasco, México

Recibido el 20 de marzo de 2016; aceptado el 20 de mayo de 2016

PALABRAS CLAVE

Escroto agudo;
Torsión testicular;
Ultrasonido testicular

Resumen

Antecedentes: El escroto agudo es una urgencia y la torsión testicular representa aproximadamente el 25% de las causas. La incidencia anual de torsión testicular es aproximadamente 1/4,000 menores de 25 años, con mayor prevalencia entre los 12 y 18 años de edad. Generalmente ocurre sin causa aparente; sin embargo, se han asociado factores anatómicos, traumáticos, ambientales, entre otros.

Caso clínico: Acude al servicio de urgencias un varón de 15 años de edad, sin antecedentes de importancia. Inició su padecimiento al presentar dolor súbito y continuo en testículo izquierdo, progresivo, con irradiación a la región abdominal e inguinal izquierda, acompañado de náuseas y vómitos, con más de 12 h de evolución a su llegada. El ultrasonido doppler reportó cambios sugestivos de torsión testicular, por lo cual, se realizó tratamiento quirúrgico. Los hallazgos fueron un testículo izquierdo necrótico, con rotación del cordón espermático de 360°, por lo cual se realizó orquiectomía izquierda.

Conclusión: La torsión testicular siempre debe ser considerada como una de las causas principales de dolor escrotal agudo. Se deben evitar retrasos en el diagnóstico, ya que el retraso en su atención está directamente relacionado con el porcentaje de salvamento testicular y con su pérdida.

© 2016 Academia Mexicana de Cirugía A.C. Publicado por Masson Doyma México S.A. Este es un artículo Open Access bajo la licencia CC BY-NC-ND (<http://creativecommons.org/licenses/by-nc-nd/4.0/>).

KEYWORDS

Acute scrotum;
Testicular torsion;
Testicular ultrasound

Testicular torsion: A case report

Abstract

Background: The acute scrotum is an emergency. Testicular torsion represents approximately 25% of the causes. The annual incidence of testicular torsion is approximately 1/4,000 persons under 25 years, with highest prevalence between 12 and 18 years old. It usually occurs without apparent cause, but it has been associated with anatomical, traumatic, and environmental factors, among others.

* Autor para correspondencia. Departamento de Cirugía General. Hospital Regional de Alta Especialidad Dr. Gustavo A. Rovirosa Pérez. Calle 3 s/n, Colonia El Recreo, C.P. 86020. Villahermosa, Tabasco, México. Tel.: +52 933 313 6360.

Correos electrónicos: gusz.88@hotmail.com, dr.gustavo.garcia.88@gmail.com (G. García-Fernández).

<http://dx.doi.org/10.1016/j.circir.2016.05.014>

0009-7411/© 2016 Academia Mexicana de Cirugía A.C. Publicado por Masson Doyma México S.A. Este es un artículo Open Access bajo la licencia CC BY-NC-ND (<http://creativecommons.org/licenses/by-nc-nd/4.0/>).

Cómo citar este artículo: García-Fernández G, et al. Torsión testicular: reporte de un caso. Cirugía y Cirujanos. 2016. <http://dx.doi.org/10.1016/j.circir.2016.05.014>

Clinical case: A male 15 year-old male, with no history of importance, was seen in the Emergency Department, presenting with a sudden and continuous pain in the left testicle. It was accompanied by a pain that radiated to the abdomen and left inguinal area, with nausea and vomiting of more than 12 h onset. Doppler ultrasound showed changes suggestive of testicular torsion. Surgery was performed that showed findings of a necrotic left testicle with rotation of the spermatic cord of 360°. A left orchietomy was performed.

Conclusions: Testicular torsion should always be considered one of the leading causes of acute scrotal pain. Delays in diagnosis should be avoided as this is directly related to the percentage of testicular salvage or loss.

© 2016 Academia Mexicana de Cirugía A.C. Published by Masson Doyma México S.A. This is an open access article under the CC BY-NC-ND license (<http://creativecommons.org/licenses/by-nc-nd/4.0/>).

Antecedentes

El escroto agudo es una urgencia. Es definido como dolor escrotal, edema y enrojecimiento. La torsión testicular representa aproximadamente el 25% de las causas. La incidencia anual de torsión testicular es aproximadamente 1/4,000 menores de 25 años, con mayor prevalencia entre los 12 y 18 años de edad^{1,2}. Por lo general, ocurre sin causa aparente, sin embargo, se han descrito factores relacionados como la deformidad en «badajo de campana», en la que hay fijación anormal de la túnica vaginalis al testículo, lo que resulta en un aumento de la movilidad del testículo dentro de la túnica vaginalis³.

Otros factores asociados son: el aumento del volumen testicular, tumores testiculares, testículo con posición horizontal, historia de criptorquidia, cordón espermático con porción intraescrotal larga, inserción alta o proximal de la túnica vaginalis al cordón espermático, traumatismo y ejercicio reciente. Existen factores ambientales que se han asociado con la torsión testicular como la temperatura baja^{4,5}.

Objetivo

Destacar la importancia de realizar un diagnóstico oportuno y, por ende, implementar el tratamiento inmediato de esta dolencia, ya que el retraso en el diagnóstico se relaciona directamente con la viabilidad testicular.

Caso clínico

Acude al servicio de urgencia del Hospital Regional de Alta Especialidad Dr. Gustavo A. Rovirosa Pérez un varón de 15 años de edad, sin antecedentes de importancia. Inició su padecimiento al presentar dolor súbito y continuo en testículo izquierdo, progresivo, con irradiación a la región abdominal e inguinal izquierda, acompañado de náuseas y vómitos, con más de 12 h de evolución a su llegada. En la exploración física, se encontró testículo izquierdo con aumento de volumen en comparación con el contralateral, doloroso, con aumento de la temperatura local, con signo de Prehn positivo, el cual consiste en mejoría del dolor al elevar el testículo afectado, además de ausencia del reflejo cremasteriano (fig. 1).

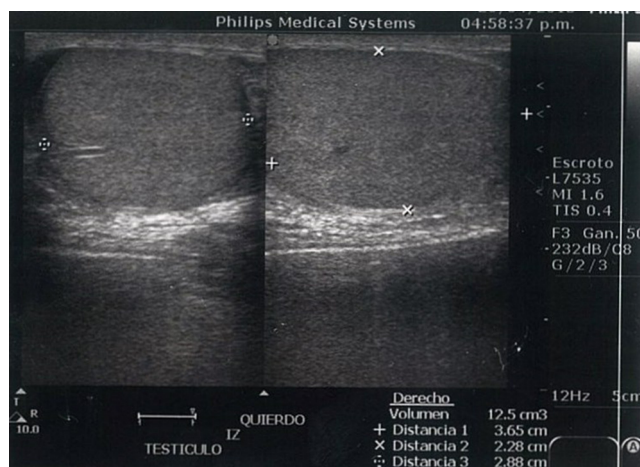


Figura 1 Ultrasonido doppler de testículo izquierdo sin evidencia de flujo y ausencia de saturación de las estructuras vasculares.

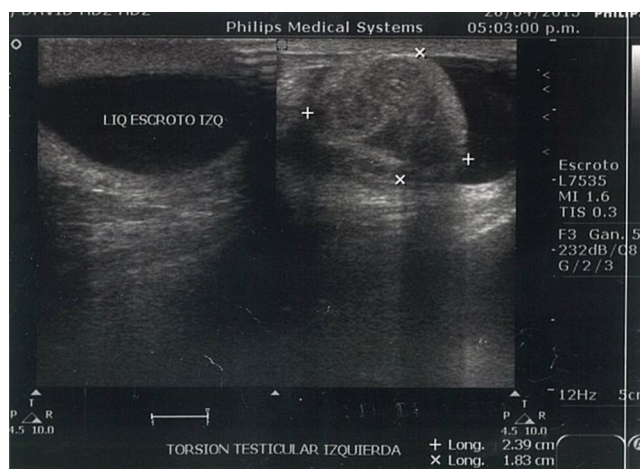


Figura 2 Líquido en interior del saco escrotal de características anecoicas, con relación a hidrocele.

Los estudios de laboratorio únicamente con leucocitosis. El ultrasonido doppler testicular reportó cambios sugestivos de torsión testicular (figs. 1–3). Se realizó tratamiento quirúrgico de urgencia el mismo día de su admisión. Los hallazgos fueron un testículo izquierdo necrótico, con

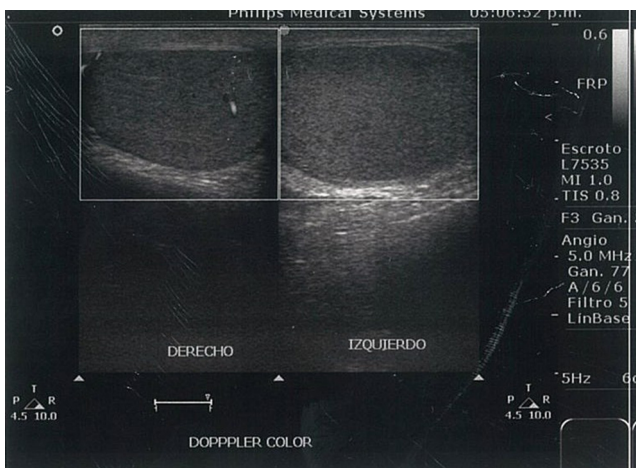


Figura 3 Ultrasonido doppler que compara flujo vascular en ambos testículos.

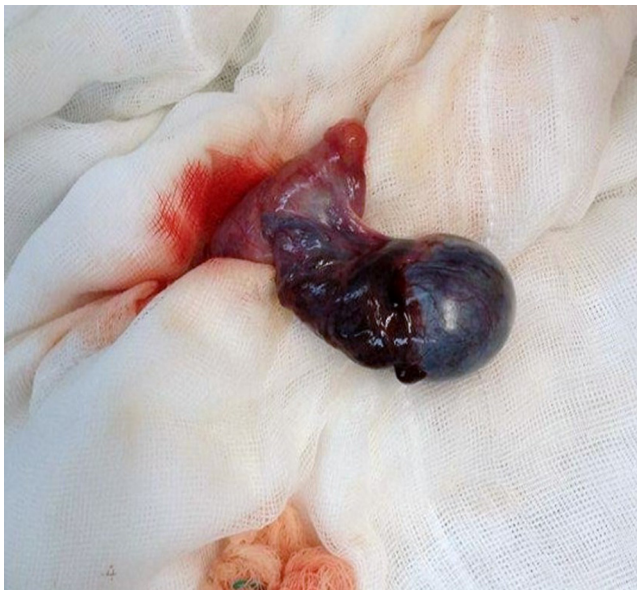

Figura 4 Testículo con necrosis hemorrágica con torsión de 360°.

rotación de 360° del cordón espermatóico (fig. 4), por lo cual se realizó orquiectomía izquierda. El estudio histopatológico reportó infarto hemorrágico testicular. Durante la convalecencia no presentó complicaciones y fue egresado al día siguiente de su tratamiento quirúrgico.

Discusión

El Hospital Regional de Alta Especialidad Dr. Gustavo A. Rovirosa Pérez es considerado el centro estatal de urgencias en el Estado de Tabasco, la incidencia de torsión testicular es baja, siendo de uno a 2 casos anuales; es de vital importancia considerar este diagnóstico como una de las causas más comunes de escroto agudo, ya que representa hasta el 25% de las causas. Es imprescindible realizar un diagnóstico oportuno, ya que su retraso, el tiempo de

evolución desde el inicio de la sintomatología hasta la búsqueda de atención médica y el tiempo transcurrido hasta realizar el tratamiento quirúrgico tienen relación pronóstica con el porcentaje de recuperación o salvamento testicular; si se realiza el tratamiento quirúrgico dentro de las primeras 6 h del inicio de los síntomas se obtiene hasta un 90% de recuperación, un 50% si es posterior a las 12 h y el 10% después de las 24 h, según lo descrito por Davenport⁶ (fig. 2).

La exploración física tiene un papel importante en el diagnóstico de la torsión testicular. Rabinowitz et al.⁷, en un estudio de 245 niños con escroto agudo, observaron una correlación del 100% entre la presencia del reflejo cremasteriano y la ausencia de torsión testicular, y concluyeron que la presencia del reflejo cremasteriano es el hallazgo clínico más valioso para descartar torsión testicular y su ausencia aumenta la sospecha diagnóstica. El estudio de imagen utilizado en nuestro medio para confirmar el diagnóstico fue el ultrasonido doppler, el cual tiene una sensibilidad del 96.8%, especificidad del 97.8%, un valor predictivo positivo del 92.3% y un valor predictivo negativo del 99.1%. Con esto se concluyó que la evaluación clínica, aunada al ultrasonido doppler, es una técnica fiable para la identificación de la torsión testicular⁸. Estas 2 herramientas fueron las que nos llevaron al diagnóstico de la enfermedad de nuestro caso aquí presentado. Si existe una alta sospecha de torsión testicular, a pesar de que la historia clínica, el examen físico, así como los estudios de imagen sean normales, se recomienda realizar exploración quirúrgica, con el fin de evitar la complicación más significativa como es la pérdida de testicular⁹. El desenlace de nuestro caso no fue la deseada, ya que el paciente se presentó a nuestra unidad hospitalaria con más de 12 h de evolución desde el inicio de su sintomatología, y perdió el testículo afectado. Existe literatura que reporta una tasa de orquiectomía en México hasta del 95%, lo cual es una cifra sumamente elevada¹⁰. Esto es un reflejo de la alta pérdida testicular en nuestro país.

Es importante destacar que esta entidad también puede presentarse en el periodo perinatal, lo que representa el 12% de todas las torsiones testiculares de la infancia; se divide en 2 categorías principales, una prenatal o intrauterina y la posnatal, la cual se presenta dentro del primer mes de vida. El manejo más adecuado aún es tema de controversia, sin embargo, ante la sospecha, se recomienda realizar tratamiento quirúrgico inmediato, ya que los estudios de imagen tienen limitaciones en este grupo de edad. Se recomienda la exploración quirúrgica del lado afectado y orquidopexia contralateral, debido al riesgo de presentar torsión testicular contralateral asincrónica^{11,12} (fig. 3).

Conclusión

La torsión testicular siempre debe ser considerada como una de las causas principales de dolor escrotal agudo, deben evitarse retrasos en el diagnóstico y deben referenciarse al siguiente nivel de atención para su tratamiento oportuno, ya que el retraso en su atención está directamente relacionado con el porcentaje de salvamento testicular y de su pérdida (fig. 4).

Responsabilidades éticas

Protección de personas y animales. Los autores declaran que para esta investigación no se han realizado experimentos en seres humanos ni en animales.

Confidencialidad de los datos. Los autores declaran que en este artículo no aparecen datos de pacientes.

Derecho a la privacidad y consentimiento informado. Los autores declaran que en este artículo no aparecen datos de pacientes.

Conflictos de interés

Los autores declaran no tener conflicto de interés.

Bibliografía

1. Günther P, Rübgen I. The acute scrotum in childhood and adolescence. *Dtsch Arztebl Int.* 2012;109:449–58 [consultado 22 Jun 2015]. Disponible en: <https://www.aerzteblatt.de>.
2. Ringdahl E, Teague L. Testicular torsion. *Am Fam Physician.* 2006;74:1739–43 [consultado 22 Jun 2015]. Disponible en: <http://www.aafp.org>.
3. Sharp VJ, Kieran K, Arlen AM. Testicular torsion: Diagnosis, evaluation, and management. *Am Fam Physician.* 2013;88:835–40 [consultado 22 Jun 2015]. Disponible en: <http://www.aafp.org>.
4. Srinivasan AK, Freyle J, Gitlin JS, Palmer LS. Climatic conditions and the risk of testicular torsion in adolescent males. *J Urol.* 2007;178:2585–8 [consultado 22 Jun 2015]. Disponible en: <http://www.jurology.com>.
5. Shukla RB, Kelly DG, Daly L, Guiney EJ. Association of cold weather with testicular torsion. *Br Med J.* 1982;285:1459–60 [consultado 29 Jun 2015]. Disponible en: <http://www.thebmj.com>.
6. Davenport M. ABC of general surgery in children. Acute problems of the scrotum. *Br Med J.* 1996;312:435–7 [consultado 30 Jun 2015]. Disponible en: <http://www.thebmj.com>.
7. Rabinowitz R. The importance of the cremasteric reflex in acute scrotal swelling in children. *J Urol.* 1984;132:89–90 [consultado 30 Jun 2015]. Disponible en: <http://www.jpedsurg.com>.
8. Waldert M, Klatte T, Schmidbauer J, Remzi M, Lackner J, Marberger M. Color Doppler sonography reliably identifies testicular torsion in boys. *J Urol.* 2010;75:1170–5 [consultado 22 Jun 2015]. Disponible en: <http://www.goldjournal.net>.
9. Mellick LB. Torsion of the testicle. It is time to stop tossing the dice. *Pediatr Emer Care.* 2012;28:80–6 [consultado 22 Jun 2015]. Disponible en: <http://peconline.com>.
10. Baeza-Herrera C, González-Mateos T, Velasco-Soria L, Godoy-Esquivel H. Torsión testicular aguda y orquiectomía. *Acta Pediatr Mex.* 2009;30:242–6 [consultado 9 May 2016]. Disponible en: <http://www.redalyc.org>.
11. Riaz-Ul-haq M, Abdelhamid Mahdi DE, Uthman E. Neonatal testicular torsion; a review article. *Iran J Pediatr.* 2012;22:281–9 [consultado 9 May 2016]. Disponible en: <http://ijp.tums.pub>.
12. Guerra LA, Wiesenthal J, Pike J, Leonard ML. Management of neonatal testicular torsion: Wich way to turn? *Can Urol Assoc J.* 2008;2:376–9 [consultado 9 May 2016]. Disponible en: <http://www.cua.org>.